



## ارزیابی روند بهبود آسیب کلیوی ناشی از ایسکمی و پرفیوژن مجدد در موش صحرائی با استفاده از دستگاه اسپکت حیوانات کوچک

زهرا صداقت (PhD)<sup>۱\*</sup>، حسین فاطمی کیا (MSc)<sup>۱</sup>، کاوه تنها (MSc)<sup>۳</sup>، مجید اسدی (MD)<sup>۴</sup>،

ماریا ظهیری (PhD)<sup>۵</sup>، بهجت سیفی (PhD)<sup>۶</sup>، خلیل پورخلیلی (PhD)<sup>۱</sup>

<sup>۱</sup> گروه فیزیولوژی، دانشکده پزشکی، دانشگاه علوم پزشکی بوشهر، بوشهر، ایران

<sup>۲</sup> گروه فیزیولوژی، دانشکده پزشکی، دانشگاه علوم پزشکی شیراز، شیراز، ایران

<sup>۳</sup> دانشکده فیزیک پزشکی و مهندسی پزشکی، دانشگاه علوم پزشکی تهران، تهران، ایران

<sup>۴</sup> مرکز تحقیقات پزشکی هسته‌ای، پژوهشکده علوم زیست پزشکی خلیج فارس، دانشگاه علوم پزشکی بوشهر، بوشهر، ایران

<sup>۵</sup> گروه آناتومی، دانشکده پزشکی، دانشگاه علوم پزشکی بوشهر، بوشهر، ایران

<sup>۶</sup> گروه فیزیولوژی، دانشکده پزشکی، دانشگاه علوم پزشکی تهران، تهران، ایران

(دریافت مقاله: ۹۶/۴/۲۱ - پذیرش مقاله: ۹۷/۱۱/۲۹)

### چکیده

**زمینه:** آسیب کلیوی ناشی از ایسکمی / پرفیوژن مجدد، پدیده کلینیکی شایعی است که می‌تواند سبب شروع بیماری‌های کلیوی پیشرونده شده و نهایتاً منجر به آسیب مزمن کلیوی گردد. هدف این مطالعه ارزیابی نتایج حاصل از تصویربرداری غیرتهاجمی به‌وسیله دستگاه اسپکت، جهت بررسی روند ترمیم در مدل حیوانی ایسکمی / پرفیوژن مجدد کلیوی می‌باشد.

**مواد و روش‌ها:** موش‌های صحرائی نر جهت ایجاد مدل آسیب ایسکمی / پرفیوژن مجدد یک‌طرفه کلیوی استفاده شد. پدیکل کلیوی چپ به مدت ۱۲۰ دقیقه مسدود شد و به دنبال آن حیوانات در سه زمان ۲۴ ساعت، یک هفته و ۳ هفته پرفیوژن مجدد بررسی شدند. در هر کدام از این زمان‌ها، رادیوداروی <sup>99mTc</sup>-DMSA به‌صورت وریدی تزریق و با استفاده از دستگاه اسپکت، اسکن انجام شد. همچنین نمونه خون و بافت کلیوی برداشته شد.

**یافته‌ها:** پس از ۲۴ ساعت، میزان اکتیویته تجمع یافته در کلیه ایسکمیک نسبت به کلیه سالم مقابل بسیار پایین بود؛ همچنین، تغییرات شدید بافتی کلیوی نیز مشهود بود. پس از یک و سه هفته، نسبت جذب رادیودارو کلیه ایسکمیک به کلیه سالم در مقایسه با ۲۴ ساعت افزایش یافته و اکتیویته جذب شده به‌صورت متعادل‌تری میان دو کلیه تقسیم شده بود که با نتایج هیستولوژیک نیز همخوانی قابل ملاحظه‌ای داشت. در تمامی زمان‌ها، میزان اوره و کراتینین تغییر معنی‌داری نسبت به حالت پایه نشان نمی‌داد.

**نتیجه‌گیری:** نتایج مطالعه حاضر پیشنهاد می‌دهد که در ارزیابی پیگیرانه طولانی مدت ترمیم کلیه در مدل‌های آسیب ایسکمیک کلیوی جوندگان، تصویربرداری غیر تهاجمی با استفاده از رادیوداروی <sup>99mTc</sup>-DMSA توسط دستگاه اسپکت حیوانات کوچک، ابزار مناسبی را در اختیار محققین قرار می‌دهد و نتایج آن با مطالعات تهاجمی بافت‌شناسی هم‌خوانی قابل توجهی نشان می‌دهد.

**واژگان کلیدی:** آسیب ایسکمیک و پرفیوژن مجدد کلیوی، ترمیم بافتی، اسپکت حیوانات کوچک، تکنسیم <sup>99mTc</sup>-DMSA

\* بوشهر، گروه فیزیولوژی، دانشکده پزشکی، دانشگاه علوم پزشکی بوشهر، بوشهر

## مقدمه

کلیه‌ها مستعد انواع مختلف از آسیب‌هایی هستند که می‌تواند منجر به ناکارآمدی و یا حتی نارسایی حاد کلیوی (Acute Kidney Injury, AKI) گردد (۱).

آسیب ایسکمی- پرفیوژن مجدد (IR/ Ischemia/ Reperfusion) کلیوی، پدیده‌ای است که در بسیاری از سناریوهای کلینیکی مثل شوک، عفونت، جراحی عروق و پیوند کلیه رخ می‌دهد و در نهایت می‌تواند سبب آسیب حاد کلیوی گردد (۲ و ۳). این شکل از آسیب کلیوی به طور گسترده‌ای در مدل‌های حیوانی مورد مطالعه قرار گرفته است (۷-۴) و یافتن مدل‌ها و شاخص‌هایی که به طور دقیق‌تری میزان آسیب کلیوی را ارزیابی کند مورد توجه محققین است.

نتایج مطالعات مختلف نشان می‌دهد که AKI می‌تواند آغازگر شروع بیماری‌های کلیوی پیشرونده باشد و به این ترتیب منجر به آسیب مزمن کلیوی گردد (۸). معمولاً در جوندگان، پس از AKI، عملکرد کلیوی به‌طور کامل بازیابی می‌شود اما احتمالاً در انسان‌ها اینگونه نیست. در اغلب مطالعات از مدل‌های حیوانی آسیب ایسکمیک دوطرفه یا ایسکمی یک‌طرفه همراه با نفرکتومی استفاده می‌شود (۹). نکته‌ای که باید مد نظر قرار داد این است که در ایجاد مدل‌های حیوانی AKI، شدت آسیب اولیه باید از طرفی به اندازه کافی شدید بوده تا موجب ازتمی اساسی شود، ولی در عین حال بیش از حد شدید نباشد تا بهبود عملکرد کلیوی بتواند به‌طور سریعی اتفاق افتاده و حیوانات در اثر اورمی از بین نروند (۱۰). اما، در شرایط کلینیکی نارسایی کلیوی، وجود درمان‌های جایگزینی کلیه زمان کافی را فراهم می‌کند تا مسیرهای طبیعی بیماری بیان شود. یک روش برای حذف محدودیت‌های آزمایشگاهی ذکر شده این است که آسیب ایسکمیک یک‌طرفه کلیوی مورد مطالعه

قرار گیرد. با جلوگیری از مرگ حیوانات در اثر اورمی، می‌توان فرآیندهای طبیعی آسیب کلیوی پس از ایسکمی را مورد ارزیابی قرار داد. همچنین، در مدل ایسکمی کلیوی یک‌طرفه می‌توان روش‌های درمانی مختلف را برای کاهش آسیب ایسکمیک طولانی مورد مطالعه قرار داد (۱۱).

تصویربرداری کامپیوتری نشر تک فوتونی (Single Photon Emission Computed Tomography, SPECT) که اصطلاحاً اسپکت نامیده می‌شود، یک روش تصویربرداری پزشکی هسته‌ای است که در سال‌های اخیر پیشرفت‌های زیادی داشته و جهت ارزیابی عملکرد کلیوی مورد استفاده محققان و پزشکان قرار می‌گیرد (۱۲). اسپکت یک تکنیک تصویربرداری است که فرآیندهای بیوشیمیایی و فیزیولوژیکی را در بدن موجود زنده دنبال می‌کند. از آنجا که استفاده از ایده‌های جدید در کلینیک، نیازمند انجام آزمایش‌هایی در مدل‌های حیوانی جهت اعتبار سنجی این ایده‌ها است؛ ابزارهای سنجش مولکولی نقش پراهمیتی در انجام این آزمایش‌ها ایفا می‌کنند (۱۳). بنابراین، تصویربرداری اسپکت از مدل‌های حیوانی در تحقیقات فیزیولوژیک و پاتولوژیک می‌تواند ابزار قابل اعتمادی باشد. در گذشته برای بررسی فرآیندهای فیزیولوژیک یا پاتولوژیک، معمولاً ابتدا حیوانات کشته شده و سپس نمونه بافت آن‌ها با استفاده از ابزارهای مطالعات هیستوپاتولوژیک مورد بررسی قرار می‌گرفت. با وجود اینکه نمونه‌گیری و شمارش درست اهداف هیستولوژیک ارگان‌های انتخاب شده در حیوانات کوچک دارای دقت بالایی می‌باشد ولی این روش با برخی مشکلات از جمله کشته شدن تعداد زیادی حیوان در هر مطالعه همراه است. همچنین بررسی‌های پیگیرانه در یک حیوان واحد به این روش، غیرممکن است و

دستگاه اسپکت، یک شاخص استاندارد برای بررسی عملکرد استاتیک کلیوی علاوه بر مورفولوژی کلیه‌ها باشد (۱۲).

با توجه به مطالب ذکر شده، هدف ما در این مطالعه ارزیابی روند بهبود کلیه در مدل حیوانی آسیب حاد کلیوی ناشی از ایسکمی و پرفیوژن مجدد قرار گرفت. برای ایجاد مدل آسیب حاد کلیوی، از ایسکمی یک‌طرفه کلیوی استفاده شد و همچنین با استفاده از اسکن کمی رادیو داروی  $99\text{mTc-DMSA}$  توسط دستگاه اسپکت حیوانات کوچک، میزان بهبود عملکردی کلیوی و توان ترمیمی سلول‌های توبول‌های کلیوی، در دوره پرفیوژن مجدد طی یک پروسه سه هفته‌ای در یک حیوان واحد دنبال شد.

## مواد و روش‌ها

### حیوانات

در این مطالعه، از موش‌های صحرایی نر نژاد ویستار در محدوده وزنی ۲۰۰ تا ۲۵۰ گرم استفاده شد. حیوانات در شرایط استاندارد نگهداری شده و دسترسی آزاد به آب و غذا داشتند. مسائل اخلاقی کار با حیوانات آزمایشگاهی نظیر بیهوشی مطابق با راهنمای انستیتوی ملی سلامت به گونه‌ای رعایت شد که حتی‌الامکان موجب درد و رنج حیوانات نگردد.

### فرآیند جراحی و نمونه‌گیری

حیوانات با تزریق داخل صفاقی کتامین (۱۰۰ میلی‌گرم در کیلوگرم) و زایلازین (۱۰ میلی‌گرم در کیلوگرم) پیش از شروع جراحی بیهوش شدند. آسیب ایسکمی / پرفیوژن مجدد کلیوی با، مسدود کردن پدیکل کلیوی چپ ایجاد گردید. قبل از اعمال ایسکمی یک‌طرفه، کلیه چپ با ایجاد برش کوچکی

نمی‌توان از یک حیوان واحد چندین نمونه‌گیری بافتی انجام داد. این مسائل سبب شده که شاخص‌های ارزیابی جدیدتری که با استفاده از تعداد کمتری حیوان قابل انجام است مانند تصویربرداری اسپکت، مورد توجه محققین قرار گیرد (۱۴).

فرآیند ارزیابی عملکرد کلیوی پس از آسیب ناشی از ایسکمی و پرفیوژن مجدد، نیازمند جایگزین شدن یا بازسازی سلول‌های اپیتلیال از دست رفته می‌باشد. به‌طور کلی این امر پذیرفته شده است که برخی از سلول‌های بقا یافته از آسیب ایسکمیک، تمایز پیدا کرده و مجدداً وارد سیکل سلولی می‌شوند تا سلول‌های اپیتلیال جدیدی تولید کنند. این سلول‌های اپیتلیال جدید مجدداً ساختار و عملکرد توبول‌های کلیوی را بازسازی می‌کنند. با این وجود، در مورد برخی نمونه‌های آسیب حاد کلیوی انسانی یا مدل‌های آزمایشگاهی، بین شواهد هیستوپاتولوژیک آسیب و عملکرد کلیوی ارتباط واضحی یافت نمی‌شود (۱۵). همچنین سهم نسبی تغییرات عملکردی نسبت به تغییرات ساختاری در بروز نارسایی کلیوی به روشنی معلوم نشده است. اما امروزه تصویربرداری پزشکی هسته‌ای با استفاده از رادیوداروهای مختلف باعث شده تا بتوان به نحو مطلوبی وضعیت ساختاری و عملکردی کلیه‌ها را به صورت غیرتهاجمی بررسی کرد. یکی از این رادیوداروها، دی‌مرکاپتوسوکسینیک اسید نشاندار با تکنسیوم ( $99\text{mTc-dimercaptosuccinic } 99\text{m-}$   $99\text{mTcDMSA}$ ) می‌باشد که به‌عنوان یک عامل تصویربرداری کلیه، اطلاعات دقیق‌تری در مورد وضعیت عملکردی کلیه‌ها را به دست می‌دهد. میل ترکیبی بالای  $99\text{mTc-DMSA}$  در اتصال به کورتکس و جذب آن در سلول‌های توبول پروگزیمال باعث گردیده تا اندازه‌گیری کمی جذب آن با استفاده از

از یک دقیقه تکان دادن ویال جهت حل شدن مواد، محلول به مدت ۱۰ دقیقه در دمای اتاق نگهداری شد. پس از آماده‌سازی، میزان ۳ میلی‌کوری رادیودارو از طریق ورید دمی به حیوانات در حالی که تحت بیهوشی قرار داشتند تزریق گردید. پس از گذشت یک ساعت از زمان تزریق رادیودارو، تصویربرداری انجام شد.

### تصویربرداری توسط دستگاه اسپکت

تصویربرداری با استفاده از دستگاه HiReSPECT (شرکت پرتونگار پرشیا، ایران) که جهت تصویربرداری اسپکت حیوانات کوچک طراحی شده است انجام شد (۱۶ و ۱۷). این دستگاه شامل دو هد تصویربرداری با قابلیت چرخش ۳۶۰ درجه می‌باشد. در ساخت این دستگاه از کریستال CsI(Na) شامل تعداد ۳۸×۸۰ پیکسل با ابعاد ۱ میلی‌متر × ۱ میلی‌متر × ۵ میلی‌متر به همراه کولیماتور سوراخ موازی استفاده شده است. تصویربرداری در حالت Planar با استفاده از دو هد که در زوایای ۱۸۰ درجه نسبت به هم قرار داشتند با ثبت تعداد ۵۰۰/۰۰۰ فوتون انجام گرفت. تصاویر به‌دست آمده با استفاده از نرم‌افزار پردازش تصویر مورد بررسی قرار گرفت و نتایج نهایی به‌صورت میانگین هندسی تعداد فوتون‌های شمارش شده از هر کلیه در هر دو هد محاسبه شد. جهت آنالیز تصاویر، یک (Region of Interest) ROI اطراف هر یک از کلیه‌ها رسم گردید و سپس تعداد فوتون‌های شمارش شده داخل هر ROI که بیانگر میزان جذب اکتیویته توسط آن کلیه می‌باشد، محاسبه و پس از تصحیح تابش زمینه، نسبت به فوتون‌های شمارش شده از کلیه دیگر درصد گرفته شد.

در ناحیه پهلو، آشکار گردید. سپس با استفاده از کلمپ بولدگ، پدیکل کلیوی چپ به مدت ۱۲۰ دقیقه مسدود شد. بعد از اتمام ۱۲۰ دقیقه ایسکمی، کلمپ برداشته شد و پرفیوژن مجدد کلیوی با مشاهده‌ی تغییر رنگ کلیه از تیره به روشن تأیید شد. کلیه راست حیوانات به صورت دست نخورده به عنوان کنترل برای همان موش در نظر گرفته شد. سپس محل جراحی توسط نخ سیلک ۳ صفر، در دو لایه بخیه و بسته شد.

در این مطالعه تعداد ۷ سررت در هر یک از زمان‌های ۲۴ ساعت و یک هفته پس از پرفیوژن مجدد، جهت نمونه سرم و مطالعات بافت‌شناسی کشته و نمونه‌گیری صورت پذیرفت. نمونه پلاسما توسط دستگاه سانتریفیوژ به مدت ۱۵ دقیقه با دور ۳۰۰۰ از خون جدا گردید. میزان کراتینین و نیتروژن اوره خون (BUN) به‌عنوان شاخص‌های کلاسیک ارزیابی عملکرد کلیوی توسط دستگاه اتوآنالایزر هیتاچی و با روش اسپکتروفتومتری سنجیده شد. جهت انجام مطالعات بافت‌شناسی، نمونه بافت کلیوی در فرمالین ۱۰ درصد فیکس گردید. همچنین، جهت مطالعات پیگیرانه وضعیت عملکردی کلیوی تعداد ۲ سررت با روش تصویربرداری غیرتهاجمی دنبال شد. بدین صورت که رت‌ها در زمان‌های ۲۴ ساعت، یک هفته و سه هفته پس از پرفیوژن مجدد توسط دستگاه اسپکت حیوانات کوچک، اسکن کلیوی شده و سپس در روز ۲۲ پس از پرفیوژن مجدد کشته و نمونه‌گیری بافت و سرم از آن‌ها صورت گرفت.

### آماده‌سازی رادیودارو

طبق دستورالعمل شرکت سازنده کیت رادیودارو، میزان ۴۰ میلی‌کوری از محلول پرتکتات به ویال کیت رادیوداروی <sup>99m</sup>Tc-DMSA اضافه شد. پس

### مطالعات بافت شناسی

نمونه‌های بافت کلیوی جهت انجام مطالعات بافت‌شناسی در فرمالین ۱۰ درصد فیکس شد. سپس مقاطع بافتی ۴ میکرومتری تهیه و با اتوزین و هماتوکسیلین (H&E) رنگ‌آمیزی شدند. بررسی مقاطع بافتی با میکروسکوپ نوری انجام گردید. همه مقاطع کلیوی حداقل در ۱۰ حوزه تصادفی که با هم تداخل نداشتند با بزرگ‌نمایی ۴۰۰ بررسی شدند. جهت ارزیابی هیستوپاتولوژیک به صورت کمی، آسیب بافتی بعد از I/R با اسکورهایی از ۰ تا ۴ طبقه‌بندی شدند. بدین صورت که: ۰، در صورت نبود آسیب؛ ۱، کمتر از ۲۵ درصد توبول‌ها؛ ۲، در ۲۵ تا ۵۰ درصد توبول‌ها؛ ۳، در ۵۰ تا ۷۵ درصد توبول‌ها؛ ۴، در بیشتر از ۷۵ درصد توبول‌ها آسیب مورد نظر مشاهده گردید. آسیب‌های بافتی مورد نظر شامل، نکروز توبولی، از بین رفتن حاشیه برسی و گشاد شدن توبولی، تشکیل کست توبولی و میزان احتقان عروقی بود.

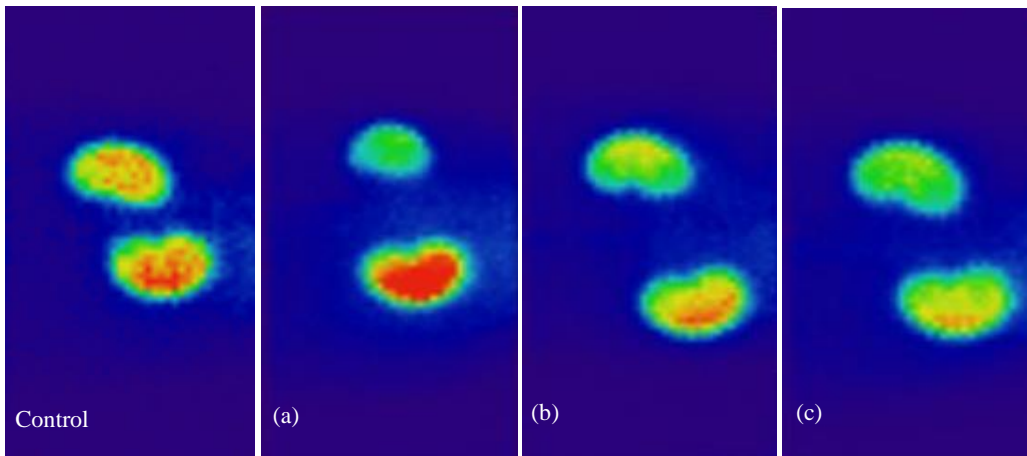
### تجزیه و تحلیل آماری

تحقیق حاضر یک مطالعه مداخله‌ای همراه با گروه کنترل بود و اندازه‌گیری‌ها در سه زمان پیاپی انجام گرفت. داده‌ها به صورت میانگین  $\pm$  انحراف معیار گزارش شد. آنالیز آماری با کمک نرم‌افزار Perism ویرایش ۵ صورت گرفت. با استفاده از آنالیز واریانس اندازه‌گیری‌های تکرار شده، داده‌ها مقایسه و مورد

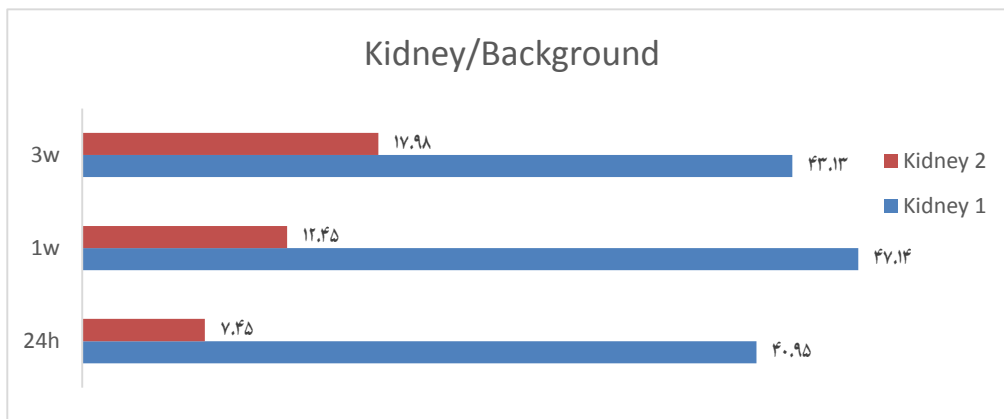
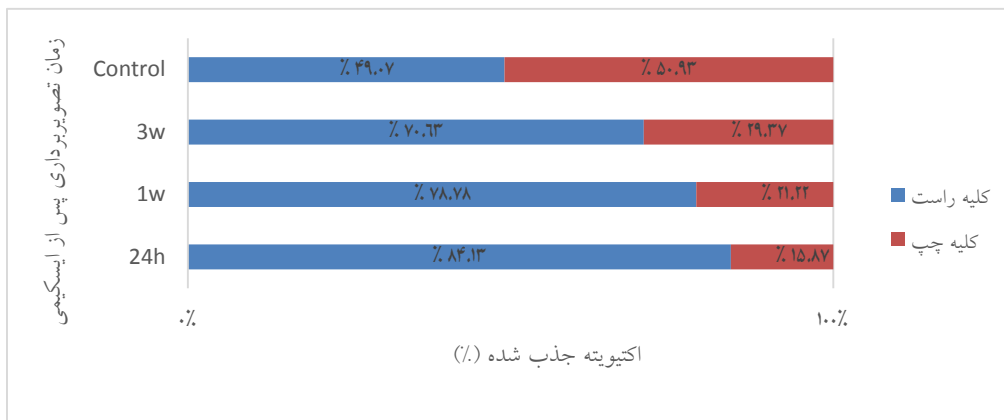
ارزیابی آماری قرار گرفتند. اختلافات با  $P < 0.05$  معنی‌دار تلقی شد. تصاویر اسپکت به صورت کیفی تفسیر شد.

### یافته‌ها

اثر ۱۲۰ دقیقه ایسکمی یک‌طرفه کلیه بر میزان جذب رادیوداروی تکنسیوم در قشر کلیه (شکل ۱) تصاویر به‌دست آمده از تصویربرداری با استفاده از رادیوداروی  $99\text{mTc-DMSA}$  در زمان‌های ۲۴ ساعت، یک هفته و ۳ هفته پس از ایسکمی یک‌طرفه کلیوی را نشان می‌دهد. همچنین نتایج آنالیز تصاویر حاصل از تصویربرداری با استفاده از رادیوداروی  $99\text{mTc-DMSA}$  در زمان‌های ۲۴ ساعت، یک هفته و ۳ هفته پس از ایسکمی در شکل ۲ ارائه شده است. بررسی میانگین‌های نسبت اکتیویته جذب شده دو کلیه نشان می‌دهد میزان جذب اکتیویته در کلیه‌ی چپ سیر صعودی داشته و از ۱۵/۸۷ درصد در ۲۴ ساعت اولیه به ۲۱/۲۲ درصد در هفته اول و ۲۹/۳۷ درصد در هفته سوم رسیده است. به نظر می‌رسد که بعد از گذشت سه هفته در مقایسه روز اول پس از آسیب، این مقدار ۱/۸۵ برابر شده است. میانگین نسبت اکتیویته جذب شده کلیه‌ی راست در ۲۴ ساعت اولیه ۸۴/۱۳ درصد بوده که با کاهش ۵/۳۵ درصد در هفته اول به ۷۸/۷۸ درصد رسیده و در ادامه با در پی گرفتن روند نزولی به ۷۰/۶۳ درصد در هفته سوم رسیده است.



شکل ۱) تصویربرداری با استفاده از رادیوداروی 99mTc-DMSA در حیوان سالم قبل از القای ایسکمی (Control)، و در زمان‌های ۲۴ ساعت (a)، یک هفته (b) و ۳ هفته (c) پس از ایسکمی یکطرفه کلیوی



شکل ۲) نسبت اکتیویته جذب شده در (a) هر کلیه نسبت به کلیه دیگر در تصاویر اسپکت و (b) هر کلیه نسبت به پس زمینه تصاویر

اثر ۱۲۰ دقیقه ایسکمی یک طرفه کلیه بر شاخص‌های عملکردی کلیوی

پس از گذشت ۲۴ ساعت، یک هفته و سه هفته از شروع پرفیوژن مجدد، میزان BUN نسبت به نمونه حیوانات کنترل (فاقد ایسکمی) تغییر معنی‌داری نشان نداد

شکل ۳ (a) اثر ۱۲۰ دقیقه ایسکمی یک طرفه کلیه بر شاخص‌های عملکردی کلیوی

پس از گذشت ۲۴ ساعت، یک هفته و سه هفته از شروع پرفیوژن مجدد، میزان BUN نسبت به نمونه حیوانات کنترل (فاقد ایسکمی) تغییر معنی‌داری نشان نداد

شکل ۳ (b) اثر ۱۲۰ دقیقه ایسکمی یک طرفه کلیه بر شاخص‌های عملکردی کلیوی

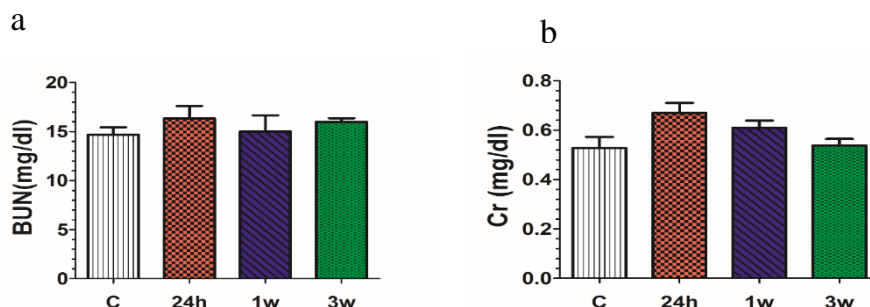
پس از گذشت ۲۴ ساعت، یک هفته و سه هفته از شروع پرفیوژن مجدد، میزان Cr نسبت به نمونه حیوانات کنترل (فاقد ایسکمی) تغییر معنی‌داری نشان نداد

شکل ۳ (c) اثر ۱۲۰ دقیقه ایسکمی یک طرفه کلیه بر شاخص‌های عملکردی کلیوی

پس از گذشت ۲۴ ساعت، یک هفته و سه هفته از شروع پرفیوژن مجدد، میزان Cr نسبت به نمونه حیوانات کنترل (فاقد ایسکمی) تغییر معنی‌داری نشان نداد

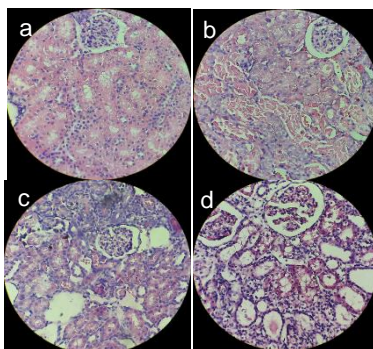
شکل ۳ (d) اثر ۱۲۰ دقیقه ایسکمی یک طرفه کلیه بر شاخص‌های عملکردی کلیوی

پس از گذشت ۲۴ ساعت، یک هفته و سه هفته از شروع پرفیوژن مجدد، میزان Cr نسبت به نمونه حیوانات کنترل (فاقد ایسکمی) تغییر معنی‌داری نشان نداد



شکل ۳ (a) اثر ۱۲۰ دقیقه ایسکمی یک طرفه کلیه بر (a) میزان BUN و (b) کراتینین در حیوان سالم قبل از شروع ایسکمی (C) و همچنین طی ۲۴ ساعت (24h)، یک هفته (1w) و سه هفته (3w) از شروع پرفیوژن مجدد

تشریح کلیه کست و میزان احتقان به طور معنی‌داری کاهش یافته بود. با این وجود، پس از گذشت ۳ هفته، آسیب‌های قابل توجهی در بافت کلیه ایسکمیک نسبت به کلیه سالم مقابل مشاهده می‌شد که شامل احتقان و گشاد شدن توپول‌ها و از بین رفتن حاشیه مسواکی و وجود کست در برخی توپول‌ها بود (شکل ۴ و جدول ۱).



شکل ۴ تغییرات هیستوپاتولوژیک کلیه در اثر از ۱۲۰ دقیقه ایسکمی یک طرفه چپ در (a) کلیه سالم مقابل و همچنین در کلیه ایسکمیک پس از (b) ۲۴ ساعت، (c) یک هفته و (d) سه هفته از شروع پرفیوژن مجدد

اثر ۱۲۰ دقیقه ایسکمی یک طرفه کلیه بر تغییرات بافت‌شناسی کلیوی

پس از گذشت ۲۴ ساعت از آغاز پرفیوژن مجدد، تغییرات گسترده‌ای در بافت کلیه ایسکمیک چپ نسبت به کلیه کنترل راست همان حیوان مشاهده گردید. این تغییرات شامل تخریب شدید توپول‌ها در اثر نکروز سلولی به ویژه در توپول‌های پروگزیمال، تشکیل Cast و انسداد بیشتر توپول‌های دیستال، گشاد شدن توپول‌ها و از بین رفتن حاشیه برس مانند توپول‌های پروگزیمال، کاهش ضخامت سلولی و مسطح شدن سلول‌های توپولی باقی مانده بود و همچنین احتقان شدید بود (شکل ۴). در مقاطع بافتی حیواناتی که پس از ۱۲۰ دقیقه ایسکمی، به مدت یک هفته پرفیوژن مجدد داشتند، برخی تغییرات و آسیب‌های بافتی مانند نکروز توپولی، به طور معنی‌داری کاهش نشان می‌داد (شکل ۴ و جدول ۱). پس از گذشت ۳ هفته از پرفیوژن مجدد، برخی تغییرات و آسیب‌های بافتی نسبت به یک هفته و ۲۴ ساعت، کاهش نشان می‌داد. به طوری که میزان

جدول ۱) داده‌ها و اسکورهای تست آماری برای مقایسه تغییرات هیستوپاتولوژیک کلیه ایسکمیک در زمان‌های ۲۴ ساعت، یک و سه هفته پس از پرفیوژن مجدد			
تغییرات هیستوپاتولوژیک/ زمان	24h	1w	3w
تشکیل کست	۳/۴۱۷±۰/۱۹۳	۲/۱۶۷±۰/۳۲۲	۰/۵±۰/۱۹۵ <sup>oo</sup>
نکروز توبولی	۳/۹۱۷±۰/۰۸۳	۱/۱۵۸±۰/۲۸۷ <sup>o</sup>	۱/۱۶۷±۰/۲۷۰
احتقان	۳/۴۱۷±۰/۱۴۹	۲/۹۱۷±۰/۲۸۸	۰/۵۸۳±۰/۱۹۳ <sup>oo</sup>
گشاد شدن توبول‌ها و از بین رفتن حاشیه برسی	۴±۰	۳/۵۸۳±۰/۱۹۳	۳/۵۰۰±۰/۲۳۰

<sup>oo</sup> نشان‌دهنده اختلاف معنی‌دار نسبت به ۲۴ ساعت و <sup>o</sup> نشان‌دهنده اختلاف معنی‌دار با یک هفته در سطح  $P < 0.05$  می‌باشد.

## بحث

استفاده از تجهیزات تصویربرداری رادیونوکلئید در پزشکی هسته‌ای شامل سیستم‌های پت و اسپکت به علت خصوصیات غیرتهاجمی آن‌ها برای بررسی فرآیندهای فیزیولوژیک در موجودات زنده گزینه مناسبی می‌باشند (۱۸ و ۱۹). این مزیت‌ها شامل تکرار بررسی‌های طولی در همان حیوان، قبل و بعد از مداخلات دارویی و آزمایشگاهی است و به علاوه در چنین مطالعاتی تعداد حیوانات کاهش یافته و هر حیوانی می‌تواند به عنوان کنترل خود به کار برده شود (۲۰).  $^{99m}\text{Tc-DMSA}$  به‌عنوان یک رادیودارو جهت تصویربرداری استاتیک کورتکس کلیه در تشخیص بیماری‌های پارانشیم کلیه شناخته می‌شود (۲۱). مطالعات نشان داده‌اند که میزان جذب آن با میزان فیلتراسیون گلومرولی، کلیرانس کراتینین و همچنین جریان مؤثر پلاسمایی کلیه هماهنگی دارد (۲۲). به‌علاوه میزان جذب کلیوی آن به جریان خون کلیه و عملکرد طبیعی انتقال دهنده‌های غشای سلولی در توبول پروگزیمال بستگی دارد (۲۳). همچنین، در مطالعات زیستی و کلینیکی، تصویربرداری کلیه با استفاده از رادیوداروی  $^{99m}\text{Tc-DMSA}$  به عنوان روشی مناسب جهت تخمین عملکرد کلیوی به منظور بررسی آسیب کلیوی شناخته شده است (۱۲ و ۲۴). در این راستا، مطالعه مجد و همکاران (۲۵)، مزایا و معایب ابزارهای مختلف تصویربرداری برای استفاده‌های

کلینیکی را مورد بررسی قرار داده و عنوان کردند که تصویربرداری با استفاده از رادیوداروی  $^{99m}\text{Tc-DMSA}$  از نظر حساسیت و قابلیت اطمینان با دیگر روش‌های تصویربرداری مانند CT، MRI و تراسوند در تشخیص عفونت ادراری برابری می‌کند. در مطالعه حاضر، ارزیابی ارتباط بین جذب کلیوی  $^{99m}\text{Tc-DMSA}$  با وضعیت ترمیم کلیوی در مدل حیوانی آسیب کلیوی ناشی از ایسکمی یک‌طرفه کلیه و پرفیوژن مجدد مورد هدف قرار گرفت. به علاوه، اعتبار این شاخص به عنوان یک معیار جهت ارزیابی ظرفیت ترمیم کلیوی بررسی شد. در این تحقیق از رادیوداروی  $^{99m}\text{Tc-DMSA}$  جهت بررسی تغییرات ناشی از ایسکمی پس از گذشت مدت زمان ۲۴ ساعت، یک هفته و ۳ هفته بعد از ایجاد مدل استفاده شد. همان‌طور که در شکل ۱ نشان داده شده است، پس از گذشت ۲۴ ساعت از شروع پرفیوژن مجدد، میزان اکتیویته تجمع یافته در کلیه آسیب دیده بسیار پایین است و این موضوع بیانگر میزان آسیب بالا در این کلیه می‌باشد. این یافته در راستای مطالعات قبلی است. فاطمی‌کیا و همکاران، با اسکن کلیه‌های رت با کمک رادیوداروی تکنسیم-DMSA و نیز مقایسه آن با بررسی‌های بافت‌شناسی و بیوشیمیایی در مدل حیوانی آسیب کلیوی ناشی از مسمومیت با جتتامایسین و نیز مدل آسیب انسداد یک‌طرفه میزنای، مشاهده کردند که میزان



اکتیویته جذب شده به دنبال آسیب کلیوی به طور قابل ملاحظه‌ای کاهش می‌یابد (۲۶). همان سال، ساناک (Sancake) و همکاران، در مدل حیوانی انسداد نسبی حالب نیز کاهش جذب رادیوداروی تکنسیم DMSA را نسبت به کلیه سالم گزارش کردند (۲۷). در مطالعه ما، روند بهبود آسیب کلیوی همچنین در هفته اول و سوم کاملاً مشخص می‌باشد و همانطور که مشاهده می‌شود در پایان هفته سوم، اکتیویته رادیوداروی جذب شده به صورت متعادل‌تری میان دو کلیه تقسیم شده است. این امر نشان دهنده ترمیم بافت کلیه آسیب دیده و افزایش میزان جذب رادیودارو می‌باشد. نتایج جدول ۱ نشان می‌دهد اختلاف میزان جذب دو کلیه از ۷۰ درصد در ۲۴ ساعت پس از ایسکمی به ۴۰ درصد در پایان هفته سوم رسیده است. این میزان تغییر به خوبی قابل مقایسه با نتایج حاصل از بررسی‌های هیستولوژیک این مطالعه می‌باشد. به طوری که بررسی هیستولوژی کورتکس کلیه ایسکمیک با رنگ‌آمیزی H&E در تحقیق حاضر نشان داد که مجموع آسیب‌های بافتی شامل نکروز توبولی گسترده، انسداد تعداد زیادی از توبول‌ها در هر فیلد، تشکیل Cast، گشاد شدن توبول‌ها و از بین رفتن حاشیه برسی و همچنین احتقان شدید در ۲۴ ساعت پس از ایسکمی، بیشترین درجه آسیب را داشت. اغلب این آسیب‌ها پس از گذشت یک هفته و سه هفته به طور قابل توجهی بهبود نشان می‌داد. با این وجود برخی آسیب‌ها مانند گشاد شدن توبولی و از بین رفتن حاشیه برسی پس از گذشت سه هفته هنوز به طور قابل توجهی در کلیه ایسکمیک نمود داشت.

جستجو در مطالعات پیش‌کلینیکی و حیوانی انجام شده در زمینه مدل‌های آسیب ایسکمیک و پرفیوژن مجدد کلیوی نشان می‌دهد که اکثر این مطالعات بر فاز اولیه (Early) صدمات کلیوی در دوره خون‌رسانی مجدد

بعد از القای ایسکمیک تمرکز کرده‌اند و مطالعات کمتری در ارتباط با فاز ثانویه (Late) آسیب‌ها در دوره ریکاوری انجام شده است (۲۸). از طرفی تحقیقات نشان داده‌اند که آسیب‌های ایجاد شده بدنبال ایسکمیک کلیه اگر شدید نباشد در اکثر موارد وارد فاز ریکاوری می‌شود و عملکرد کلیه‌ها به حالت طبیعی برمی‌گردد (۱۰). با این حال وجود برخی از آسیب‌های ساختاری ماندگار در کلیه می‌تواند به عنوان یک ریسک فاکتور جهت تبدیل بیماری‌های حاد کلیوی به آسیب‌های مزمن در نظر گرفته شوند (۲۹). بنابراین، ارزیابی سرعت روند بازبازی عملکرد کلیه پس از آسیب می‌تواند زمینه را برای یافتن راه‌های درمانی مناسب فراهم کند. در مطالعه حاضر، بعد از گذشت سه هفته از شروع پرفیوژن مجدد، کماکان آسیب‌های ساختاری قابل توجهی در کلیه ایسکمیک وجود داشت که در نتایج هیستولوژی و همچنین نتایج اسپکت مشاهده می‌شود. به نظر می‌رسد مطالعات آینده که این تغییرات را در یک دوره زمانی طولانی‌تری نسبت به مطالعه حاضر دنبال می‌کنند، اطلاعات بیشتری را جهت پیگیری بلند مدت آسیب‌های کلیوی و روند ریکاوری آن به دست بدهد. مطالعات حیوانی جهت القای AKI از مدل‌های ایسکمیک کلیوی به صورت یک‌طرفه و دوطرفه استفاده می‌کنند (۹). در مدل ایسکمیک دوطرفه کلیوی در صورت کافی بودن مدت زمان ایسکمیک و شدت آسیب‌ها، به علت درگیر شدن هر دو کلیه میزان سطوح اوره و کراتینین پلاسمایی که به عنوان شاخص‌های کلاسیک عملکرد کلیوی شناخته می‌شوند افزایش معنی‌داری نشان می‌دهد (۳۰)، اما در مقابل در مدل ایسکمیک یک‌طرفه کلیوی همراه با حضور کلیه سالم مقابل، در اکثر مطالعات میزان این دو پارامتر به علت عملکرد جبرانی کلیه سالم افزایش نمی‌یابد و تغییر

ارزیابی دیگر زمان‌های پرفیوژن مجدد به عنوان مثال ۴۸ و ۷۲ ساعت می‌تواند به دقت بیشتر این ارزیابی کمک کند. همچنین در مطالعات آتی می‌توان در مدل‌های آسیب کلیوی با طول دوره‌های مختلف ایسکمی مثلاً ۳۰ دقیقه، ۴۵ دقیقه یا ۶۰ دقیقه ایسکمی یا حتی ایسکمی‌های طولانی مدت‌تر از ۱۲۰ دقیقه با کمک دستگاه اسپکت به ارزیابی مزمن عملکرد کلیوی حیوانات پرداخت.

### نتیجه‌گیری

نتایج این مطالعه نشان داد تصویربرداری با استفاده از رادیوداروی  $99\text{mTc-DMSA}$  ابزار مناسبی جهت بررسی تغییرات عملکردی کلیه در مطالعات زیستی می‌باشد و نتایج آن از مطابقت خوبی با آزمایشات هیستولوژیک برخوردار است. به‌علاوه مدل ایسکمی یک‌طرفه کلیوی می‌تواند مدل حیوانی قابل اعتمادی جهت بررسی صدمات حاد و مزمن کلیه ناشی از ایسکمی و پرفیوژن طولانی مدت باشد.

### سپاس و قدردانی

این تحقیق در گروه فیزیولوژی دانشگاه علوم پزشکی بوشهر و با همکاری مرکز تحقیقات پزشکی هسته‌ای صورت گرفت. نویسندگان مقاله حاضر بدین‌وسیله از حمایت مالی معاونت تحقیقات و فناوری این دانشگاه از طرح پژوهشی ۲۰/۷۱/۳۱۶۰ سپاسگزاری صمیمانه خود را ابراز می‌دارند.

### تضاد منافع

هیچ‌گونه تعارض منافع توسط نویسندگان بیان نشده است.

محسوسی پیدا نمی‌کند (۳۱ و ۳۲). البته مطالعاتی هم وجود دارند که افزایش جزئی در میزان BUN یا کراتینین سرم پس از آسیب یک‌طرفه کلیوی اشاره دارند (۳۱). ما نیز در این مطالعه از مدل ایسکمی یک‌طرفه کلیوی استفاده کردیم که علی‌رغم ایسکمی دو ساعته کلیه چپ و القای آسیب‌های شدید در آن کلیه، به‌علت عملکرد جبرانی کلیه سالم مقابل، صرفاً به طور جزئی میزان BUN پس از ۲۴ ساعت افزایش نشان داده اما در میزان کراتینین تفاوت معنی‌داری مشاهده نگردید. اوره و کراتینین از جمله شاخص‌های نشان دهنده‌ی عملکرد کلیوی هستند که اکثر مطالعات این دو ترکیب را به‌خصوص در فاز اولیه آسیب‌ها در ۲۴ تا ۷۲ ساعت بعد از ایسکمی بررسی می‌کنند. علت این است که میزان اوره و کراتینین در اکثر موارد تا ۷۲ ساعت بعد از آسیب، به سطح پایه برمی‌گردد (۳۳ و ۳۴). بنابراین، در مطالعاتی که فازهای تأخیری آسیب‌های کلیوی را بررسی می‌کنند، نمی‌توانند به‌عنوان شاخص معتبری مورد استفاده قرار گیرند. همچنین در مدل ایسکمی یک‌طرفه، به‌علت حضور یک کلیه سالم، امکان ارزیابی عملکرد کلیه ایسکمیک با اندازه‌گیری اوره و کراتینین و یا سنجش کلیرانس کراتینین از طریق جمع‌آوری ادرار ۲۴ ساعته بسیار ضعیف است. با توجه به این محدودیت‌های روش‌های کلاسیک ارزیابی عملکرد کلیوی، استفاده از اسپکت می‌تواند روش قابل قبولی برای بررسی آسیب‌های عملکردی کلیه در مدل‌های آسیب یک‌طرفه کلیوی باشد.

در مطالعه حاضر صرفاً روند بهبود کلیوی ناشی از ۱۲۰ دقیقه ایسکمی و در زمان‌های ۲۴ ساعت، یک هفته و سه هفته پس از شروع پرفیوژن مجدد با کمک تصویربرداری اسپکت صورت پذیرفت. با این وجود،

## References:

1. Bellomo R, Kellum JA, Ronco C. Acute Kidney Injury. *The Lancet* 2012; 380(9843): 756-66.
2. Chatauret N, Badet L, Barrou B, et al. Ischemia-reperfusion: From Cell Biology to Acute Kidney Injury. *Prog Uro* 2014; 24: S4-S12.
3. Seifi B, Kadkhodae M, Bakhshi E, et al. Angiotensin II of Paraventricular Nucleus is Exaggerated the Renal Ischemia-reperfusion Injury. *Tehran Univ Med J* 2014; 72(2): 96-105.
4. Sedaghat Z, Kadkhodae M, Seifi B, et al. Hind Limb Perconditioning Renoprotection by Modulation of Inflammatory Cytokines After Renal Ischemia/reperfusion. *Ren Fail* 2016; 38(5): 655-62.
5. Mahmoudi A, Kadkhodae M, Golab F, et al. Evaluation of the Gender Difference in the Protective Effects of Ischemic Postconditioning on Ischemia-reperfusion-induced Acute Kidney Injury in Rats. *Tehran Univ Med J* 2013; 71(8): 485-92.
6. Seifi B, Kadkhodae M, Bakhshi E, et al. Angiotensin II in Paraventricular Nucleus Contributes to Sympathoexcitation in Renal Ischemia-reperfusion Injury by AT1 Receptor and Oxidative Stress. *J Surg Res* 2015; 193(1): 361-7.
7. Askaripour M, Hosseini F, Najafzadeh Varzi H. The Effect of Aqueous Purslane (*Portulaca Oleracea*) Extract on Renal Ischemia/Reperfusion Injury in Rat. *Iran South Med J* 2015; 18(3): 486-96.
8. Venkatachalam MA, Griffin KA, Lan R, et al. Acute Kidney Injury: A Springboard for Progression in Chronic Kidney Disease. *Am J Physiol Renal Physiol* 2010; 298(5): F1078-F94.
9. Singh AP, Muthuraman A, Jaggi AS, et al. Animal Models of Acute Renal Failure. *Pharmacol Rep* 2012; 64(1): 31-44.
10. Le Clef N, Verhulst A, D'Haese PC, et al. Unilateral Renal Ischemia-reperfusion As a Robust Model for Acute to Chronic Kidney Injury in Mice. *PloS one* 2016; 11(3): e0152153.
11. Ascon M, Ascon DB, Liu M, et al. Renal Ischemia-reperfusion Leads to Long Term Infiltration of Activated and Effector-memory T Lymphocytes. *Kidney Int* 2009; 75(5): 526-35.
12. Ardela DE, Miguel MB, Gutiérrez DJ, et al. [Comparative Study of Differential Renal Function by DMSA and MAG-3 in Congenital Unilateral Uropathies]. *Cir Pediatr* 2002; 15(3): 118-21.
13. Rudin M, Weissleder R. Molecular Imaging in Drug Discovery and Development. *Nat Rev Drug Discov* 2003; 2(2): 123-31.
14. Tai Y-C, Laforest R. Instrumentation Aspects of Animal PET. *Annu Rev Biomed Eng* 2005; 7: 255-85.
15. Sheridan AM, Bonventre JV. Cell Biology and Molecular Mechanisms of Injury in Ischemic Acute Ren Fail. *Curr Opin Nephrol Hypertens* 2000; 9(4): 427-34.
16. Pashazadeh A, Tanha K, Jafarian-Dehkordi F, et al. Experimental Evaluation of the Performance of HiReSPECT Scanner: A High-resolution SPECT System for small Animal Imaging. *Fron Biomed Tech* 2015; 1(3): 222-7.
17. Moji V, Zeratkar N, Farahani MH, et al. Performance Evaluation of a Newly Developed High-resolution, Dual-head Animal SPECT System Based on the NEMA NU1-2007 Standard. *J Appl Clin Med Phys* 2014; 15(6): 4936.
18. Phelps ME. Positron Emission Tomography Provides Molecular Imaging of Biological processes. *Proc Natl Acad Sci* 2000; 97(16): 9226-33.
19. Dhull RS, Joshi A, Saha A. Nuclear Imaging in Pediatric Kidney Diseases. *Indian Pediatr* 2018; 55(7): 591-7.
20. Wolf W. Introduction and Overview of Noninvasive Drug Monitoring. *Adv Drug Deliv Rev* 2000; 41(1): 1-5.

21. Abedi SM, Mohammadjafari H, Hosseinimehr SJ, et al. Imaging of Renal Cortex in Nuclear Medicine. *Clin Excel* 2014; 2(1): 50-69.
22. Taylor A. Quantitation of Renal Function with Static Imaging Agents. *Semin Nucl Med* 1982; 12: 330-44.
23. Weyer K, Nielsen R, Petersen SV, et al. Renal Uptake of <sup>99m</sup>Tc-Dimercaptosuccinic Acid Is Dependent on Normal Proximal Tubule Receptor-Mediated Endocytosis. *J Nucl Med* 2013;54(1):159-65.
24. Piepsz A, Blaufox M, Gordon I, et al. Consensus On Renal Cortical Scintigraphy in Children with Urinary Tract Infection. *Semin Nucl Med* 1999; 29: 160-74.
25. Majd M, Nussbaum Blask AR, Markle BM, et al. Acute Pyelonephritis: Comparison of Diagnosis with <sup>99m</sup>Tc-DMSA SPECT, Spiral CT, MR Imaging, and Power Doppler Us in an Experimental Pig Model. *Radiology* 2001; 218(1): 101-8.
26. Fatemikia H, Seyedabadi M, Karimi Z, et al. Comparison of <sup>99m</sup>Tc-DMSA Renal Scintigraphy with Biochemical and Histopathological Findings in Animal Models of Acute Kidney Injury. *Mol Cell Biochem* 2017; 434(1-2): 163-9.
27. Sancak EB, Tan YZ, Turkon H, et al. Attenuation of Partial Unilateral Ureteral Obstruction-Induced Renal Damage with Hyperbaric Oxygen Therapy in a Rat Model. *Int braz j urol* 2017; 43(5): 946-56.
28. Coca SG, Yusuf B, Shlipak MG, et al. Long-term Risk of Mortality and Other Adverse Outcomes After Acute Kidney Injury: A Systematic Review and Meta-analysis. *Am J Kidney Dis* 2009; 53(6): 961-73.
29. Chawla LS, Kimmel PL. Acute Kidney Injury and Chronic Kidney Disease: An Integrated Clinical Syndrome. *Kidney Int* 2012; 82(5): 516-24.
30. Karimi Z, Ketabchi F, Alebrahimdehkordi N, et al. Renal Ischemia/reperfusion Against Nephrectomy for Induction of Acute Lung Injury in Rats. *Ren Fail* 2016; 38(9): 1503-15.
31. Fatemikia H, Ketabchi F, Karimi Z, et al. Distant Effects of Unilateral Renal Ischemia/reperfusion on Contralateral Kidney But Not Lung in Rats: The Roles of ROS and iNOS. *Can J Physiol Pharmacol* 2016; 94(5): 477-87.
32. Rabb H, Wang Z, Nemoto T, et al. Acute Renal Failure Leads to Dysregulation of Lung Salt and Water Channels. *Kidney Int* 2003; 63(2): 600-6.
33. O'Donnell MP, Burne M, Daniels F, et al. Utility and Limitations of Serum Creatinine As a Measure of Renal Function in Experimental Renal Ischemia-reperfusion Injury. *Transplantation* 2002; 73(11): 1841-4.
34. Ketabchi F, Sepehrinezhad A, The Role of Estradiol in Pulmonary Hemodynamics during Ventilation with Hypoxic Gas in Female Rats Subjected to Cirrhosis. *Iran South Med J* 2018; 21(5):362-373.

*Original Article*

# Evaluating the Recovery Process of Renal Ischemia/Reperfusion Injury in Rats Using Small-Animal SPECT

Z. Sedaghat (PhD)<sup>1\*</sup>, H. Fatemikia (MSc)<sup>1,2</sup>, K. Tanha (MSc)<sup>3,4</sup>,  
M. Assadi (MD)<sup>4</sup>, M. Zahiri (PhD)<sup>5</sup>, B. Seifi (PhD)<sup>6</sup>, Kh. Pourkhalili (PhD)<sup>1</sup>

<sup>1</sup> Physiology Department, School of Medicine, Bushehr University of Medical Sciences, Bushehr, Iran

<sup>2</sup> Physiology Department, School of Medicine, Shiraz University of Medical Sciences, Shiraz, Iran

<sup>3</sup> Medical physics and biomedical engineering department, Tehran University of Medical Sciences, Tehran, Iran

<sup>4</sup> The Persian Gulf Nuclear Medicine Research Center, The Persian Gulf Biomedical Sciences Research Institute, Bushehr University of Medical Sciences, Bushehr, Iran

<sup>5</sup> Anatomy Department, School of Medicine, Bushehr University of Medical Sciences, Bushehr, Iran

<sup>6</sup> Physiology Department, School of Medicine, Tehran University of Medical Sciences, Tehran, Iran

(Received 12 Jul, 2017 Accepted 18 Feb, 2019)

## Abstract

**Background:** Renal injuries associated with ischemia/reperfusion are a prevalent clinical phenomenon that can cause the emergence of progressive kidney diseases, eventually leading to chronic kidney injuries. The present study was conducted to evaluate the results obtained from non-invasive imaging using small-animal SPECT and investigate the recovery process in an animal model of renal ischemia/reperfusion.

**Materials and Methods:** Male Wistar rats were used to establish a unilateral model of renal ischemia/reperfusion injury. After occluding the left renal pedicle for 120 minutes, the animals were investigated in terms of reperfusion at 24 hours, one week and three weeks. At each time point, the intravascular injection of 99mTc-DMSA as well as scanning with the SPECT machine were conducted. Blood sampling and renal biopsy were also performed.

**Results:** After 24 hours, the accumulated activity levels were significantly lower in the ischemic kidney compared to in the contralateral intact kidney. Severe renal histologic changes were also observed. After one and three weeks, the radiopharmaceutical uptake increased in the ischemic compared to both the contralateral kidney and the time point of 24 hours, and the absorbed activity was divided between the two kidneys in a more balanced fashion, which is quite consistent with the histologic results.

**Conclusion:** The present findings suggest that non-invasive imaging with a small-animal SPECT system using 99mTc-DMSA provides researchers with an appropriate tool in rodent models of renal ischemic damage for evaluating the long-term follow-up of kidney recovery. The obtained results also appear to be thoroughly consistent with invasive histological studies.

**Keywords:** Renal ischemia and reperfusion injury, tissue recovery, small animal SPECT, Tc-99m DMSA

©Iran South Med J.All right reserved

Cite this article as: Sedaghat Z, Fatemikia H, Tanha K, Assadi M, Zahiri M, Seifi B, Pourkhalili Kh. Evaluating the Recovery Process of Renal Ischemia/Reperfusion Injury in Rats Using Small-Animal SPECT. Iran South Med J 2019;22(2):77-89

Copyright © 2019 Sadeghi, et al This is an open-access article distributed under the terms of the Creative Commons Attribution-noncommercial 4.0 International License which permits copy and redistribute the material just in noncommercial usages, provided the original work is properly cited.

\*Address for correspondence: Department of Physiology, School of Medicine, Bushehr University of Medical Sciences, Moallem street, Bushehr, Iran. E.mail: z.sedaghat@bpums.ac.ir

\*ORCID: 0000-0003-2033-0341

Website: <http://bpums.ac.ir>

Journal Address: <http://ismj.bpums.ac.ir>