



## موکورمایکوز اولیه جلدی گردن: گزارش موردی و مرور منابع

رضا کبودخانی (MD)<sup>۱\*</sup>، امیررضا بوالخیر (MD)<sup>۱\*\*</sup>، حمیده زارعی (MD)<sup>۱</sup>، کتایون وحدت (MD)<sup>۲</sup>

<sup>۱</sup> مرکز تحقیقات گوش و حلق و بینی، بخش گوش و حلق و بینی، دانشگاه علوم پزشکی شیراز، ایران

<sup>۲</sup> مرکز تحقیقات طب گرمسیری و عفونی خلیج فارس، پژوهشکده علوم زیست پزشکی خلیج فارس، دانشگاه علوم پزشکی بوشهر، بوشهر، ایران

(دریافت مقاله: ۹۸/۵/۱۸ - پذیرش مقاله: ۹۸/۷/۲۵)

### چکیده

زمینه: موکورمایکوز جلدی عفونت قارچی مهاجمی است که در زمینه نقض ایمنی بروز می‌کند هرچند در مواردی بدون بیماری زمینه‌ای نیز رخ می‌دهد. تاکنون در ایران و جهان، موکورمایکوز جلدی اولیه بدون بیماری زمینه‌ای در ناحیه گردنی گزارش نشده است.

مواد و روش‌ها: مورد مطرح شده در مقاله، با تظاهر تورم پیشرونده گردن و نکروز پوستی، بدون هیچ بیماری زمینه‌ای مراجعه کرده است. در ابتدا به عنوان آنژین لودویگ و فاشنیت نکروزان درمان و پس از حصول نتیجه پاتولوژی مثبت برای موکورمایکوز گردنی تحت درمان ضدقارچ سیستمیک و دبریدمان‌های متعدد جراحی با فواصل نزدیک قرار گرفت. پس از معکوس شدن سیرنکروز، بازسازی موفقیت‌آمیز با فلپ دلتوپکتورال انجام شد.

یافته‌ها: تشخیص سریع و شروع درمان ضد قارچ سیستمیک در کنار دبریدمان جراحی تهاجمی در فرد بدون شرایط زمینه‌ساز رشد موکورمایکوز، می‌تواند میزان بقا و بازسازی بعدی بافت نرم را در مبتلایان به موکورمایکوز گردنی بهبود ببخشد.

نتیجه‌گیری: موکور جلدی اولیه را باید در هر فرد مبتلا به ضایعات نکروتیک جلدی حتی بدون بیماری زمینه‌ساز در نظر داشت. همچنین رویکرد چند رشته‌ای جهت بهبود بقا بیماران موکورمایکوز جلدی ضروری می‌باشد.

واژگان کلیدی: موکورمایکوز گردن، نکروز گردن، دبریدمان جراحی، آمفوتریسین بی

\*\*شیراز، مرکز تحقیقات گوش و حلق و بینی، بخش گوش و حلق و بینی، دانشگاه علوم پزشکی شیراز، ایران

**مقدمه**

موکورمایکوزیس عفونت قارچی مهاجم فرصت‌طلبی است که اصولاً در شرایط تضعیف سیستم ایمنی ظاهر می‌شود. تظاهرات شایع آن شامل موکورمایکوز رینوسربرال، ریوی، جلدی، گاسترواینتستینال و انواع متفرقه دیگر می‌باشد.

در کشورهای توسعه یافته بدخیمی‌های خونی و پیوند سلول‌های بنیادی خونساز و در کشورهای در حال توسعه دیابت کنترل نشده علت اصلی زمینه‌ساز آن می‌باشد. موکورمایکوزیس می‌تواند در افراد با سطح ایمنی نرمال نیز رخ دهد. بر اساس یک مطالعه ۵۰ درصد موارد موکورمایکوز جلدی، بدون بیماری زمینه‌ای خاص می‌باشند (۱ و ۲).

شیوع کلی آن نامشخص می‌باشد و در آمریکا در یک مطالعه گذشته‌نگر میزان شیوع آن ۱/۷ به ازای یک میلیون نفر گزارش شده است (۳). براساس بزرگ‌ترین گزارش مروری سن بیماران مبتلا از چند ماهگی تا ۸۷ سالگی با میانگین ۳۸ سال گزارش شده است. این بیماری در مردان شایع‌تر از زنان، با نسبت ۱/۱ به ۱ می‌باشد (۱) و (۴). مرگ و میر کلی واریانت‌های موکورمایکوزیس بالا و در مطالعات مختلف بر اساس شرایط زمینه‌ساز متغیر می‌باشد. این میزان در یک مطالعه مروری با رویکردهای جدید درمانی از ۸۴ درصد در سال ۱۹۵۰ به میزان ۴۷ درصد در سال ۱۹۹۰ کاهش یافته است (۱ و ۵).

موکورمایکوز جلدی به دو گروه اولیه و ثانویه دسته‌بندی می‌شود. نوع اولیه در اثر تلقیح مستقیم ارگانیزم در پوست و نوع ثانویه از طریق گسترش از سایر مناطق به‌ویژه گسترش از فرم رینوسربرال رخ می‌دهد.

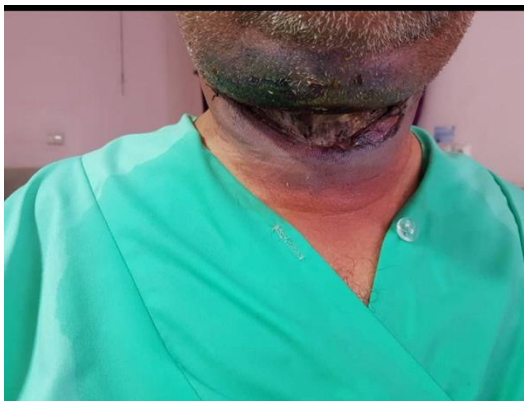موکورمایکوز جلدی اولیه می‌تواند در اثر تلقیح مستقیم ارگانیزم در اثر سوختگی، جراحی، محل تزریق

انسولین، ترومای تصادف، محل چسب پانسمان و پانسمان آلوده رخ دهد. همچنین مواردی از طغیان این بیماری در مراکز درمانی به دلیل کیسه استومی آلوده، دپرسورهای زبانی، پیچ‌های نیتروگلیسرین و وسایل جراحی عروقی گزارش شده است (۱، ۱۰-۶). تاکنون موردی از موکورمایکوز اولیه جلدی گردن بدون شرایط زمینه‌ساز در ایران و جهان گزارش نشده است. مورد مطرح شده از جهات مختلف نادر بوده و تجربه درمانی موفقیت‌آمیز آن می‌تواند راهکاری ارزشمند در موارد مشابه باشد.

**معرفی بیمار**

اطلاعات مرتبط با بیماری مورد مطرح شده پس از کسب رضایت آگاهانه با رعایت اصول اخلاق حرفه‌ای گزارش شده است. بیمار، آقای ۵۱ ساله بدون سابقه بیماری زمینه‌ای به دلیل تورم و ادم پیشرونده گردنی ناگهانی از ۳ روز قبل به اورژانس مرکز درمانی-آموزشی خلیلی شیراز مراجعه نمود. پیش از آن در مرکز دیگری با تشخیص احتمالی آنژین لودویگ تحت اینرسیون و درناز جراحی و درمان تجربی آنتی‌بیوتیکی با سفتریاکسون و کلیندامایسین قرار گرفته بود. به دلیل عدم پاسخ به درمان، تشدید تورم گردنی، تغییر رنگ پوست گردنی و دیسفاژی از آن مرکز رضایت به ترخیص داده و به بیمارستان خلیلی شیراز مراجعه نمود. در تظاهرات اولیه در مرکز خلیلی، بیمار دیسترس تنفسی نداشت. در ارزیابی اولیه بیمار هیچ سابقه‌ای از دیابت، نقص ایمنی، مصرف دارو و مشکلات دندانی مشاهده نشد. همچنین بیمار سابقه‌ای از تروما در ناحیه گردنی نداشت. تب ۳۹ درجه دهانی و میزان اشباع اکسیژن خون ۹۶ درصد در هوای اتاق ثبت شد. ادم گردنی از ناحیه ساب‌منتال تا ناحیه سوپرا استرنال

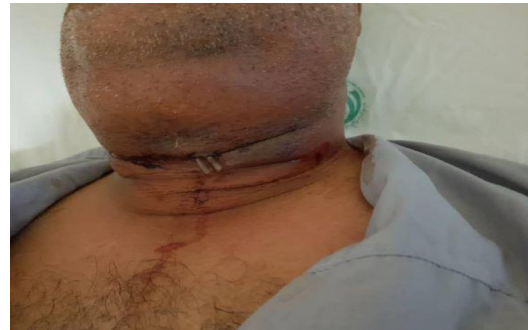لذا با تشخیص قبلی، آنتی‌بوتیک پنی‌سیلین و مترونیدازول شروع و بیمار به بخش گوش و حلق و بینی منتقل شد. پس از ۲۴ ساعت با توجه به پیشرفت شدید ادم گردنی و تغییر رنگ فلپ پوستی به صورت نکروز بیمار به اتاق عمل منتقل شد. (شکل ۳) و تحت دبریدمان بافت‌های نکروتیک قرار گرفت.



شکل ۳) پیشرفت شدید ادم گردنی و تغییر رنگ فلپ پوستی به صورت نکروز

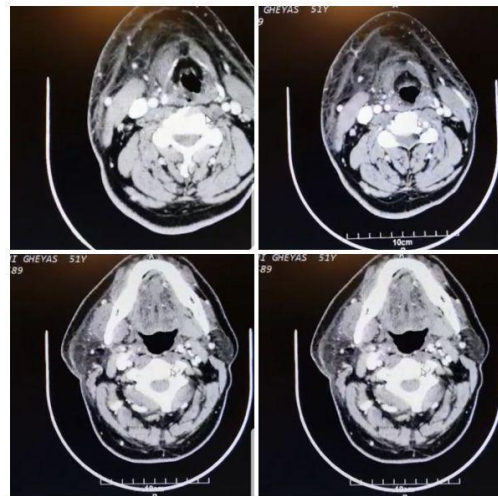
بیمار جهت برقراری راه هوایی پایدار تحت تراکتوتومی قرار گرفت و نمونه بافت حاصل از دبریدمان جراحی به آزمایشگاه پاتولوژی ارسال شد. پس از آن جهت پایش دقیق‌تر بیمار به بخش مراقبت‌های ویژه (ICU) بیمارستان نمازی شیراز منتقل شد. گزارش پاتولوژی نمونه بافت جلدی گردن بیمار مطرح کننده موکورمایکوز مهاجم بود. بنابراین پس از مشاوره عفونی آمفوتریسین بی برای بیمار آغاز شد. جهت ارزیابی شرایط زمینه‌ساز رشد موکورمایکوز در گردن، وایرال مارکرهای هپاتیت و تست‌های اچ‌آی‌وی (HIV) طبق توصیه مشاوره عفونی انجام شد که منفی گزارش شد. بررسی سرولوژیک بیماری‌های گرانولوماتوز و ایمنی سلولی و هومورال نیز طبیعی گزارش شد. جهت مدیریت موکورمایکوز گردن، روزانه سه بار به شکل لوکال تحت دبریدمان در بخش مراقبت‌های ویژه

گردنی گسترش یافته بود. در معاینه دهانی هیچ بیماری دندان‌آشکاری مشهود نبود. محل انسزیون و درن ناشی از جراحی قبلی بدون شواهد خروج چرک مشهود بود. فلپ پوستی ضمن تورم سفت غیر گوده‌گذار به رنگ تیره، تغییر رنگ داده بود. (شکل ۱)



شکل ۱) نمای اولیه گردن بیمار، در هنگام مراجعه به بیمارستان خلیلی شیراز

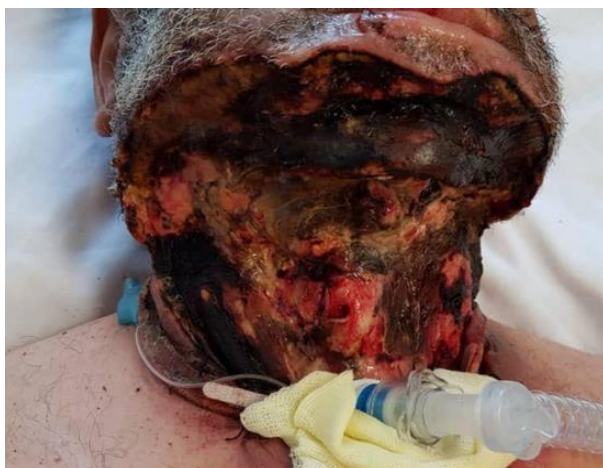نمونه خونی جهت شمارش سلول‌های خونی و کشت خون ارسال و آزمایش‌ها معمول خونی در خواست شد. به جز لکوسیتوز ۱۱/۷ هزار با ارجحیت نوتروفیل و CRP به میزان بالاتر از ۱۸۰ یافته خاصی مشاهده نشد. در سی تی اسکن با کنتراست از گردن و قفسه سینه به جز یافته‌های غیر اختصاصی التهاب همانند تورم بافت جلدی و رگه‌دار شدن چربی جلدی، یافته‌ای بنفع تشکیل آبسه مشاهده نشد. (شکل ۲).



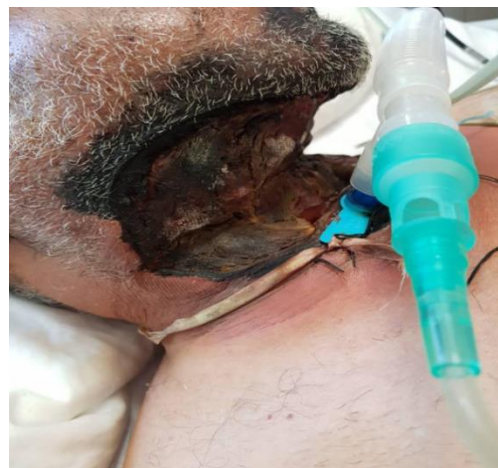شکل ۲) سی تی اسکن با کنتراست از گردن

(ICU) قرار گرفت، اما با توجه به سیر پیشرونده نکروز گردنی (شکل ۴-الف) پس از سه روز مجدداً تصمیم به دبریدمان در اتاق عمل بیمارستان نمازی گرفته شد.

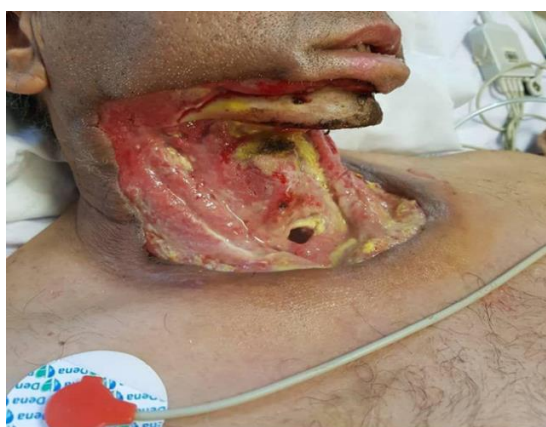(شکل ۴-ب). پروسیجر دبریدمان در نوبت سوم و چهارم نیز در اتاق عمل با فواصل ۵ روز و یک هفته به ترتیب انجام گردید (شکل ۴-ج-د).



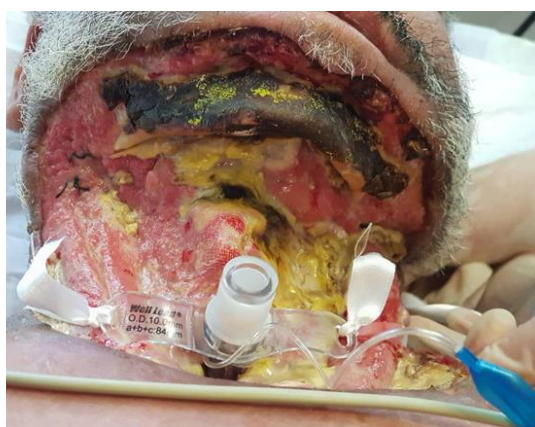ب



الف



د



ج

شکل ۴-الف) پیش از دبریدمان نوبت دوم، شکل ۴-ب) پس از دبریدمان نوبت دوم، شکل ۴-ج) پس از دبریدمان نوبت سوم، شکل ۴-د) پس از دبریدمان نوبت چهارم

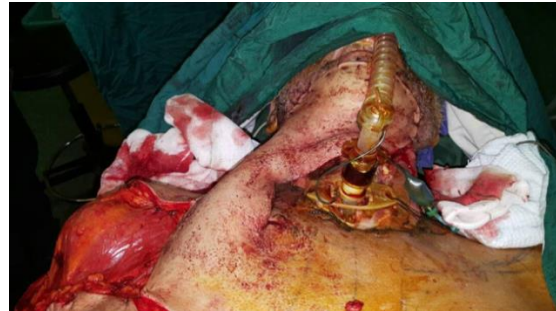در تمام موارد دبریدمان نمونه پاتولوژی از نظر موکورمایکوز مثبت گزارش شد. در نوبت سوم دبریدمان، بروی تمام بافت گردنی از بالا تا روی تنه مندیبل، از عمق تا غلاف کاروتید و از پایین تا قاعده گردن دبریدمان انجام شد. جهت جلوگیری از پارگی کاروتید روی محل دبریدمان در محل عروق گردنی در معرض هوای آزاد، کیسه ادراری استریل به لبه‌های زخم

سوچر شد. پس از نوبت سوم میزان پیشرفت نکروز واضحاً کاسته شد و پس از نوبت چهارم سیر آن معکوس گردید. پس از دو هفته از آخرین دبریدمان و اطمینان از عدم بازگت نکروزیس و تأیید نمونه پاتولوژی، با مشاوره سرویس جراحی پلاستیک بیمارستان نمازی شیراز تصمیم به ترمیم گردن با فلپ دلتویکتوال گرفته شد (شکل ۵). پس از ترمیم، بیمار

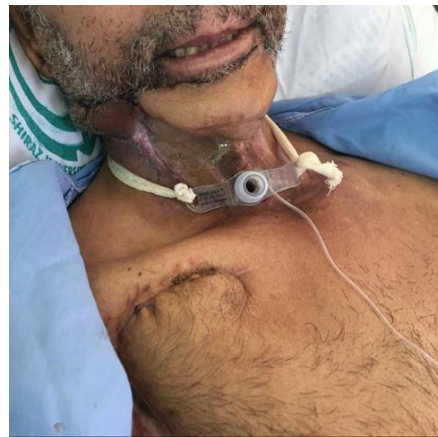نکروزان گردن تظاهر پیدا کرد. موکورمایکوز جلدی اولیه در اثر تلقیح مستقیم ارگانسیم در اثر سوختگی، جراحی، محل تزریق انسولین، ترومای تصادف و پانسمان آلوده ممکن است رخ دهد. همچنین مواردی از طغیان این بیماری در مراکز درمانی به دلیل کیسه استومی آلوده، دپرسورهای زبانی، پیچ‌های نیتروگلیسرین و وسایل جراحی عروقی گزارش شده است (۱، ۶ و ۷). در یک مطالعه مروری بر روی ۱۹۲ مورد موکورمایکوز مرتبط با مراقبت‌های درمانی، ۵۷ درصد به فرم جلدی گزارش شده است (۷). بنابراین تلقیح ارگانسیم در گردن بیمار ثانویه به ابزار آلوده بیمارستانی پس از درناژ اولیه گردن در مرکز درمانی اولیه هم می‌تواند علت رخداد موکورمایکوز گردنی در این مورد گزارش شده باشد، هر چند هیچ‌گونه شواهد طغیان موکورمایکوز جلدی در آن مرکز گزارش نشده است.

اغلب موارد موکورمایکوز جلدی به ضخامت کامل پوست محدود می‌باشند، اما در ۲۴ درصد موارد، گسترش به عضله، استخوان و حتی گسترش خونی به مناطق دوردست گزارش شده است (۱). در بیمار مطرح شده در گزارش نیز، اگرچه شروع با درگیری بافت جلدی بوده است اما گسترش آن به سایر کمپارتمان‌های فاشیایی گردن رخ داد. همچنین تا محدوده قسمت تحتانی لوب سطنی پاروتید، غده تیروئید، بافت نرم تا محدوده مناطق گردنی ۱، ۲، ۳، ۴ و ۶ گردنی، از عمق تا روی غلاف کاروتید، بخش عمده‌ای از عضلات گردنی شامل عضلات استرپ گردنی و قسمتی از عضله استرنوکلوئید و ماستویید نیز درگیر نکروز شدند که مورد دبریدمان قرار گرفت. مرگ و میر کلی واریانت‌های موکورمایکوز گردنی از میزان ۸۴ درصد در سال ۱۹۵۰ به میزان ۴۷ درصد در سال ۱۹۹۰ کاهش یافته است. دلیل اصلی آن تشخیص سریع‌تر و شروع درمان

مرخص و در پیگیری یک و سه ماهه ضمن بازسازی موفق با فلپ هیچ آثاری از نکروز مشهود نبود. (شکل ۶)



شکل ۵) پس از بازسازی با فلپ دلتوپکتورال



شکل ۶) پیگیری پس از سه ماه از ترمیم

## بحث

موکورمایکوز می‌تواند در افراد با سطح ایمنی نرمال نیز رخ دهد. بر اساس یک مطالعه، ۵۰ درصد موارد موکورمایکوز جلدی بدون بیماری زمینه‌ای خاص می‌باشند (۱) و در یک مطالعه مروری دیگر، ۴۰ درصد بیماران موکورمایکوز جلدی با سطح ایمنی نرمال بودند (۶). بیمار مطرح شده در این گزارش نیز، مورد موکورمایکوز اولیه جلدی بدون بیماری زمینه‌ساز بود، که در ابتدا به صورت آنزین لودویگ و سپس فاشییت

### نتیجه‌گیری

موکور جلدی اولیه را باید در هر فرد مبتلا به ضایعات نکروتیک جلدی حتی بدون بیماری زمینه‌ساز در نظر داشت. همچنین رویکرد چند رشته‌ای جهت بهبود بقا در بیماران مبتلا به موکورمایکوز جلدی ضروری می‌باشد. این رویکرد باید شامل دبریدمان گسترده جراحی با توجه به شرایط بیمار، درمان ضد قارچ سیستمیک و تصحیح وضعیت زمینه‌ای باشد. هیچ‌گونه حمایت مالی توسط سازمان یا مؤسسه‌ای صورت نگرفته است.

### تضاد منافع

هیچ‌گونه تعارض منافع توسط نویسندگان بیان نشده است.

با آمفوتریسین بی (Amphotericin B) در کنار دبریدمان جراحی می‌باشد (۱۰). هرچند که میزان و شدت دبریدمان جراحی بافت‌های درگیر بر اساس شرایط زمینه‌ساز موکورمایکوز از میزان دبریدمان شدید و تهاجمی در شرایط زمینه‌سازخوش‌خیم مثل دیابت تا میزان خفیف دبریدمان در شرایط زمینه‌ساز بدخیم مانند انواع بدخیمی‌های خونی نیازمند شیمی درمانی متغیر می‌باشد. میزان مرگ و میر فرم جلدی موکورمایکوزیس پایین‌تر از سایر فرم‌ها و به میزان ۲۵ تا ۳۱ درصد گزارش شده است (۱، ۵ و ۶). شروع آمفوتریسین بی سیستمیک و دبریدمان جراحی زودرس و متعدد با فواصل نزدیک و با توجه به عدم وجود شرایط زمینه‌ساز بدخیم به صورت تهاجمی، کلید پاسخ موفقیت‌آمیز به درمان در بیمار مطرح شده بود.

## References:

1. Roden MM, Zaoutis TE, Buchanan WL, et al. Epidemiology and Outcome of Zygomycosis: A Review of 929 Reported Cases. *Clin Infect Dis* 2005; 41(5): 634-53.
2. Llata E, Blossom DB, Khoury HJ, et al. A Cluster of Mucormycosis Infections in Hematology Patients : Challenges in Investigation and Control of Invasive Mold Infections in High-Risk Patient Populations. *Diagn Microbiol Infect Dis* 2011; 71(1): 72-80.
3. Rees JR, Pinner RW, Hajjeh RA, et al. The Epidemiological Features of Invasive Mycotic Infections in the San Francisco Bay Area, 1992-1993: Results of Population-Based Laboratory Active Surveillance. *Clin Infect Dis* 1998; 27(5): 1138-47.
4. Skiada A, Pagano L, Groll A, et al. Zygomycosis in Europe: Analysis of 230 Cases Accrued by the Registry of the European Confederation of Medical Mycology (ECMM) Working Group on Zygomycosis between 2005 and 2007. *Clin Microbiol Infect* 2011; 17(12): 1859-67.
5. Skiada A, Rigopoulos D, Larios G, et al. Global Epidemiology of Cutaneous Zygomycosis. *Clin Dermatol* 2012; 30(6): 628-32.
6. Skiada A, Petrikos G. Cutaneous Zygomycosis. *Clin Microbiol Infect* 2009; 15(5): 41-5.
7. Rammaert B, Lanternier F, Zahar JR, et al. Healthcare-Associated Mucormycosis. *Clin Infect Dis* 2012; 54(Suppl 1): S44-54.
8. Simbli M, Hakim F, Koudieh M, et al. Nosocomial Post-Traumatic Cutaneous Mucormycosis : A Systematic Review. *Scand J Infect Dis* 2008; 40(6-7): 577-82.
9. Lalayanni C, Baliakas P, Xochelli A, et al. Outbreak of Cutaneous Zygomycosis Associated with the Use of Adhesive Tape in Haematology Patients. *J Hosp Infect* 2012; 81(3): 213-5.
10. Castrejón-Pérez AD, Welsh EC, Miranda I, et al. Cutaneous Mucormycosis. *An Bras Dermatol* 2017; 92(3): 304-11.

Case Report

# Primary Cutaneous Mucormycosis of the Neck: A Case Report with Review of Literature

*R. kaboodkhani (MD)<sup>1\*</sup>, AR. Bolkheir (MD)<sup>1\*\*</sup>, H. Zaree (MD)<sup>1</sup>,  
K. Vahdat (MD)<sup>2</sup>*

<sup>1</sup> Otolaryngology Research Center, Department of Otolaryngology, Shiraz University of Medical Sciences, Shiraz, Iran

<sup>2</sup> The Persian Gulf Tropical Medicine Research Center, The Persian Gulf Biomedical Sciences Research Institute, Bushehr University of Medical Sciences, Bushehr, Iran

(Received 9 Aug, 2019

Accepted 17 Oct, 2019)

## Abstract

**Background:** Cutaneous mucormycosis is an invasive fungal infection that usually develops in the immunodeficient patients. Although it also occurs in cases without underlying disease. So far in Iran and the world, primary cutaneous mucormycosis of the neck without predisposing factor has not been reported.

**Materials and Methods:** In this case, we present a 51 years old patient with progressive neck swelling and skin necrosis without any underlying disease. Firstly, treated as Ludwig Angina and necrotizing fasciitis. Finally diagnosed as neck mucormycosis according to pathologic result. systemic antifungal treatment and multiple surgical debridements with close intervals performed for him.

**Results:** Primary cutaneous mucormycosis should be considered in any case of cutaneous necrosis, even without underlying disease. A multidisciplinary approach is essential to improve survival rate of neck mucormycosis patients.

**Conclusion:** Rapid diagnosis and initiation of systemic antifungal therapy along with invasive surgical debridement can improve survival rate and subsequent soft tissue reconstruction of the neck mucormycosis in patients without underlying disease.

**Keywords:** neck mucormycosis, neck necrosis, surgical debridement, Amphotericin B

©Iran South Med J. All right reserved

*Cite this article as: . kaboodkhani R, Bolkheir AR, Zaree H, Vahdat K. Primary Cutaneous Mucormycosis of the Neck: A Case Report with Review of Literature. Iran South Med J 2019; 22(5): 363-370*

Copyright © 2019 kaboodkhani, et al. This is an open-access article distributed under the terms of the Creative Commons Attribution-noncommercial 4.0 International License which permits copy and redistribute the material just in noncommercial usages, provided the original work is properly cited.

**\*\*Address for correspondence:** Otolaryngology Research Center, Department of Otolaryngology, Shiraz University of Medical Sciences, Shiraz, Iran. Email: [bolkhayramirreza@yahoo.com](mailto:bolkhayramirreza@yahoo.com)

\*ORCID: 0000-0002-2754-2884

\*\*ORCID: 0000-0003-0877-2569

Website: <http://bpums.ac.ir>

Journal Address: <http://ismj.bpums.ac.ir>