



سینوزیت حاد قارچی در بیماران نوتروپنیک مراجعه کننده به بیمارستان نمازی شیراز

دکتر پریسا بدیعی^{۱*}، دکتر پروش کردبچه^۲، دکتر عبدالوهاب البرزی^۳، دکتر بیتا گرامی زاده^۴، دکتر مانی رمزی^۵، الهه شکیبا^۶

^۱ استادیار قارچ شناسی، مرکز تحقیقات میکروب شناسی بالینی استاد البرزی، دانشگاه علوم پزشکی شیراز

^۲ دانشیار گروه انگل شناسی و قارچ شناسی دانشکده بهداشت دانشگاه علوم پزشکی تهران

^۳ استاد بیماری های عفونی کودکان، مرکز تحقیقات میکروب شناسی بالینی استاد البرزی، دانشگاه علوم پزشکی شیراز

^۴ استاد پاتولوژی مرکز تحقیقات پیوند اعضا، دانشگاه علوم پزشکی شیراز

^۵ استادیار مرکز تحقیقات هماتولوژی و انکولوژی، دانشگاه علوم پزشکی شیراز

^۶ کارشناس ارشد میکروبیولوژی، مرکز تحقیقات میکروب شناسی بالینی استاد البرزی، دانشگاه علوم پزشکی شیراز

چکیده

زمینه: سینوزیت حاد قارچی بیماری شناخته شده در مبتلایان به نقص سیستم ایمنی می باشد، که اخیراً در افراد سالم نیز گزارش شده است. هدف از این مطالعه بررسی فراوانی سینوزیت حاد قارچی در بیماران نوتروپنیک و شناسایی عوامل مؤثر بر بقاء بیماران می باشد. **مواد و روش ها:** تعداد ۱۴۲ بیمار مبتلا به لوسمی که شیمی درمانی شده بودند از نظر علائم کلینیکی و رادیولوژی بیماری سینوزیت حاد قارچی مورد مطالعه قرار گرفتند. بیماران مبتلا به تب، سردرد و تورم صورت که علائم رادیولوژیک بیماری را نشان دادند، تحت عمل جراحی جهت تکه برداری قرار گرفتند و مواد حاصله، از نظر آزمایشات قارچ شناسی و هیستوپاتولوژیک مورد مطالعه قرار گرفتند. **یافته ها:** تعداد ۱۱ بیمار از ۱۴۲ بیمار مورد مطالعه، به سینوزیت حاد قارچی مبتلا بودند. عوامل اتیولوژیک شناخته شده بیماری عبارت بودند از: اسپرژیلوس فلاوس (۵ مورد)، آلترناریا (۳ مورد)، اسپرژیلوس فومیگاتوس (۲ مورد) و موکور (۱ مورد). تعداد ۸ نفر از بیماران جان باختند.

نتیجه گیری: سینوزیت قارچی باعث مرگ و میر زیادی در بیماران با نقص سیستم ایمنی می شود. بنابراین، تشخیص سریع و درمان زود هنگام بیماران مبتلا به سینوزیت حاد قارچی دارای اهمیت می باشد.

واژگان کلیدی: سینوزیت، قارچ، بیماران نوتروپنی، نقص سیستم ایمنی

دریافت مقاله: ۱۳۸۶/۷/ ۱۲ - پذیرش مقاله: ۱۳۸۶/۱۲/۲۳

*شیراز، خیابان زند، بیمارستان نمازی، طبقه سوم، مرکز تحقیقات میکروب شناسی بالینی استاد البرزی، کد پستی: ۷۱۹۳۷۱۱۳۵۱

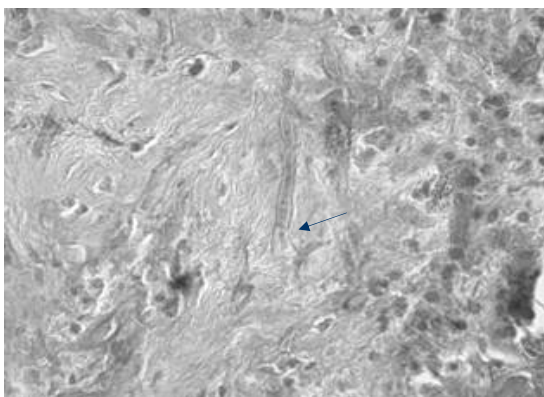
Email: Badieep@yahoo.com

مقدمه

سیتوتوکسیک (شیمی درمانی) قرار گرفته بودند، از نظر علائم کلینیکی و یافته‌های رادیولوژیک مورد مطالعه قرار گرفتند. عکس‌های رادیولوژیک از سینوس‌های پارانازال و سی‌تی اسکن از بیماران دارای تب، سردرد و تورم صورت، گرفته شد. اگر کلفتی لایه مخاطی، کدر بودن سینوس‌ها یا وجود توده به همراه التهاب سینوس‌ها در عکس‌های رادیولوژیک دیده می‌شد، بیماران تحت عمل جراحی جهت تکه‌برداری قرار می‌گرفتند. قسمتی از بیوپسی گرفته شده جهت آزمایشات هیستوپاتولوژی و قسمت دیگر بوسیله روش‌های قارچ شناسی جهت بررسی عامل بیماری مورد مطالعه قرار گرفت. نمونه، روی محیط سابورود دکستروز آگار (آلمان، Merck) کشت داده شد و به مدت چهار هفته در حرارت ۳۰ درجه سانتی‌گراد در اینکوباتور ینچال‌دار (در همه حال، دما را روی ۳۰ درجه ثابت نگه می‌دارد) نگهداری شد.

بیماری قارچی با شواهد هیستوپاتولوژیک از هایفی یا مخمرهای قارچی درون مخاط‌های سینوس یا عروق خونی و یا استخوان مورد تأیید قرار می‌گرفت (عکس شماره ۱ و ۲).

عکس ۱: هایفی با دیواره عرضی آسپرژیلوس فومیگاتوس در نمونه بافت بیمار



سینوزیت قارچی بیماری شناخته شده در بیماران با نقص سیستم ایمنی است، که اخیراً در افراد سالم نیز گزارش شده است (۱-۳). افزایش تماس با غذا و هوای آلوده به اسپورهای قارچی، تماس با حیوانات اهلی و گیاهان آلوده فاکتورهایی هستند که در افراد سالم می‌توانند زمینه ایجاد بیماری را فراهم سازند. سینوزیت مزمن به صورت توپ قارچی، مایستوما و سینوزیت آلرژیک قارچی خود را نشان می‌دهد. در این بیماران فقط کشت مثبت می‌شود ولی در لام هیستوپاتولوژیک ارگانیزم دیده نمی‌شود (۴).

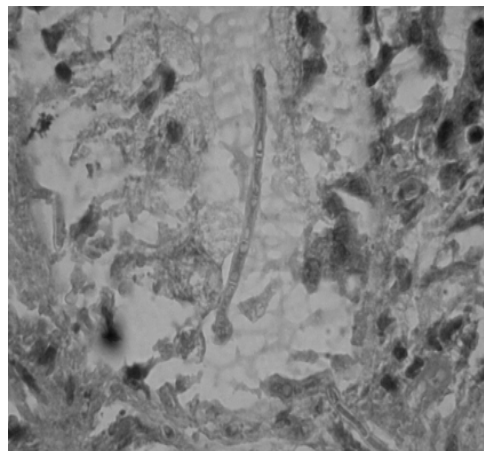
تب، سردرد، انسداد بینی و التهاب صورت ممکن است اولین علائم بیماری سینوزیت حاد قارچی باشد هر چند که سی‌تی‌اسکن از سینوزیت مهاجم قارچی غیر اختصاصی است ولی مات و کدر بودن سینوس‌ها، آسیب به استخوان، التهاب بافت‌های نرم دلالت بر پروسه التهاب حاد در سینوس‌ها دارد. تشخیص صحیح وابسته به شواهد رادیولوژیک و تکه‌برداری از سینوس‌ها، کشت و مطالعات هیستولوژیک می‌باشد (۵).

از آنجایی‌که از میزان شیوع این بیماری در ایران اطلاع زیادی وجود نداشت، این مطالعه با هدف بررسی شیوع سینوزیت حاد قارچی در بیماران نوتروپنیک، انجام گردید.

مواد و روش کار

این مطالعه از شهریور ۱۳۸۳ تا مهر ماه ۱۳۸۵ در بیمارستان نمازی شیراز به منظور تشخیص سینوزیت حاد قارچی در بیماران نوتروپنیک انجام شده است. ۱۴۲ بیمار مبتلا به لوسمی که تحت درمان با داروهای

عکس ۲: هایفی با دیواره عرضی آلترناریا در نمونه بافت بیمار مبتلا به سینوزیت حاد قارچی



یافته‌ها

از ۱۴۲ بیمار نوتروپنیک مورد بررسی، ۴۵ بیمار با علائم بالینی مشکوک به سینوزیت، سی‌تی‌اسکن به‌عمل آمد که با توجه به یافته‌های رادیولوژیک، ۱۷ بیمار مشکوک به عفونت قارچی سینوس بودند. در این بیماران با انجام بیوپسی و مطالعات آسیب‌شناسی و قارچ‌شناسی، سینوزیت قارچی در

۱۱ بیمار اثبات گردید. از این بیماران، تعداد ۷ نفر مرد و ۴ نفر زن بودند. دامنه سنی بیماران ۵۰-۱۷ سال بود. بیماری زمینه‌ای در این افراد لوسمی لنفوبلاستیک حاد و لوسمی میلو بلاستیک حاد بود. در آزمایشات به‌عمل آمده عوامل قارچی جدا شده از نمونه‌های بیوپسی بیماران به ترتیب شیوع شامل اسپرژیلوس فلاووس (۵ مورد)، آلترناریا (۳ مورد)، اسپرژیلوس فومیگاتوس (۲ مورد) بود، در یک مورد نیز هایفی‌های پهن و بدون تیغه میانی قارچ موکور در برش‌های بافتی مشاهده گردید ولی در آزمایشات قارچ‌شناسی موفق به جداسازی این قارچ نشدیم. در یک بیمار نیز قارچ آلترناریا در محیط کشت رشد کرد ولی لام پاتولوژی منفی گزارش شد که با توجه به علائم رادیولوژیک و کشت، بیماری تأیید شد. از این بیماران تنها ۳ نفر زنده ماندند و بقیه فوت کردند (جدول ۱).

جدول ۱: مشخصات بیماران نوتروپنیک مبتلا به سینوزیت حاد قارچی در بیمارستان نمازی شیراز طی سال‌های ۸۵-۱۳۸۳

شماره بیماران	جنس	سن	نوع بیماری	فاصله تشخیص تا زمان مرگ	جواب کشت	جواب پاتولوژی
۱	زن	۵۰	AML-M ₄ *	۱۳ روز	گونه آلترناریا	-
۲	مرد	۴۸	AML-M ₁	زنده	آ. فلاووس	+
۳	زن	۱۷	ALL-L ₂ §	۱۴ روز	گونه آلترناریا	+
۴	مرد	۱۸	AML-M ₂	۲۴ روز	آ. فلاووس	+
۵	مرد	۱۸	ALL-L ₂	۱۵ روز	آ. فلاووس	+
۶	زن	۲۰	AML-M ₂	۳ روز	آ. فلاووس	+
۷	مرد	۱۷	AML-M ₂	زنده	آ. فومیگاتوس	+
۸	زن	۳۶	AML-M ₄	۴ روز	--	گونه موکور
۹	مرد	۱۷	ALL-L ₂	۱۵ روز	آ. فلاووس	+
۱۰	مرد	۱۷	ALL-L ₂	زنده	آ. فومیگاتوس	+
۱۱	مرد	۵۰	AML-M ₄	۸ روز	گونه آلترناریا	+

* AML-Acute myelocitic leukemia

آ: آ. اسپرژیلوس

§ ALL- Acute lymphocitic leukemia

بحث

عفونت‌های قارچی سینوس‌های پارانازال بیماری غیر شایعی است که اغلب در بیماران با نقص سیستم ایمنی دیده می‌شود (بیماران مبتلا به سرطان‌های خون که شیمی درمانی گرفته‌اند، پیوند مغز استخوان، استفاده از داروهای سرکوب کننده سیستم ایمنی بعد از پیوند اعضا و بیماری ایدز). میزان مرگ و میر گزارش شده در سینوزیت مهاجم قارچی ۵۰-۸۰ درصد می‌باشد (۶ و ۷). بیشترین عامل بیماری که منجر به مرگ می‌شود گونه‌های آسپرژیلوس و موکور هستند. اولین گزارش سینوزیت قارچی در سال ۱۸۸۵ داده شد. گونه آسپرژیلوس فومیگاتوس به عنوان شایع‌ترین ارگانیزم درگیر در این بیماری گزارش شده است (۱-۲). این قارچ و سایر عوامل بیماری معمولاً ساپروفیت‌های محیطی هستند که بر روی مواد غذایی و در هوای اطراف وجود دارند.

پاریخ (Parikh) و همکاران با بررسی سینوزیت حاد قارچی در بیماران با نقص سیستم ایمنی، در ۶ بیمار از ۲۸ بیمار مبتلا به سرطان خون، موکور مایکوزیز و در ۲۲ بیمار آسپرژیلوزیس گزارش کردند که از این تعداد ۲۹ نفر از مبتلایان به موکور مایکوزیز و ۱۱ از بیماران آلوده به آسپرژیلوزیس فوت کردند (۶). کرد بچه و همکاران (۱۳۸۳) در ۶۰ بیمار با علائم بالینی سینوزیت که به درمان‌های متداول پاسخ نمی‌دادند، بوسیله بیوپسی از سینوس‌ها ۳ بیمار با عوامل اتیولوژیک کاندیدا آلبیکنس، آسپرژیلوس فومیگاتوس و ریزوپوس را به عنوان سینوزیت گزارش دادند که هر سه این بیماران مردند (۷). لازم به ذکر است که بیشتر مطالعات انجام شده، بر روی سینوزیت‌های مزمن صورت گرفته و کمتر مطالعه‌ای وجود دارد که عفونت‌های مهاجم سینوسی را بررسی کرده باشد.

سینوزیت حاد قارچی با رشد سریع و مرگ و میر زیاد مشخص می‌شود. تشخیص و درمان سریع با روش‌های دارویی و تهاجمی مانند عمل جراحی جهت نجات جان بیماران حیاتی است. افراد نوتروپنیک بیشتر مبتلا به آسپرژیلوزیس مهاجم هستند. در این بیماران، برگشت شمارش نوتروفیل خالص مهم‌ترین فاکتور حیاتی جهت بقا است. دبرید کردن با عمل جراحی و درمان با داروهای ضد قارچی جهت کاهش تعداد قارچ در بافت‌های آسیب دیده تا زمانی که شمارش خالص نوتروفیل به حالت اول برگشته است قابل اهمیت می‌باشد. در این مطالعه، شایع‌ترین قارچ عامل بیماری آسپرژیلوس فلاووس بود و مرگ و میر در بیماران با عفونت قارچی سینوسی به میزان ۷۲/۸ درصد دیده شد. کلیه بیماران آلوده به آلترناریا (خانواده قارچ‌های سیاه) با میانگین ۱۱/۷ روز بعد از بیوپسی فوت کردند. بیمار مبتلا به موکور مایکوزیز ۴ روز بعد از انجام بیوپسی و ۴ بیمار مبتلا به آسپرژیلوزیس با میانگین ۱۴/۲۵ روز بعد از بیوپسی فوت کردند. مرگ این بیماران ممکن است به علت عدم تشخیص به موقع باشد تشخیص سریع و درمان مناسب جهت نجات جان بیماران ضروری می‌باشد. تشخیص بیماری هنوز مشکل بزرگی است؛ زیرا علائم بیماری اختصاصی نیستند. تب، انسداد بینی، سر درد و تورم صورت در بیمارانی که نقص سیستم ایمنی دارند ممکن است از اولین علائم بیماری باشند. بنابراین معاینات بالینی دقیق همراه با یافته‌های رادیولوژیک جهت تشخیص سریع می‌تواند مؤثر باشد هر چند که تشخیص نهایی بوسیله کشت نمونه‌های تکه‌برداری شده از سینوس بیماران می‌باشد (۸ و ۹).

به علت مرگ و میر زیاد، تشخیص سریع و درمان زود

قارچی نقش مهمی در کاهش تعداد قارچ متصل به بافت تا زمانی که تعداد نوتروفیل افزایش یابد، دارد.

تشکر و قدردانی

از زحمات سرکار خانم زهرا لسان سرپرستار و کلیه پرستاران بخش آنکولوژی و هماتولوژی بیمارستان نمازی تشکر و قدردانی می‌نماییم.

هنگام بیماران مبتلا به سینوزیت حاد قارچی دارای اهمیت می‌باشد. هنگام درمان به دو نکته باید توجه کرد یکی افراد نوتروپنیک بیشتر مبتلا به آسپرژیلوزیس می‌شوند و دیگر اینکه افزایش تعداد نوتروفیل جهت بقاء این بیماران بسیار حیاتی می‌باشد. عمل جراحی جهت دبرید کردن محل و درمان با داروهای ضد

References:

- Blitzer A, Lawson W. Fungal infections of the nose and paranasal sinuses. *Otolaryngol Clin North Am* 1993; 26: 1007-35.
- Stammberger H. Endoscopic surgery for mycotic and chronic recurring sinusitis. *Ann Otol Rhinol Laryngol Suppl* 1985; 119: 1-11.
- Hadi U, Hachem R, Saade R, et al. Fungal sinusitis in Immunocompetent patient: Risk factors and Management. *Surg Infec* 2003; 4: 199-204.
- Taxy JB. Paranasal fungal sinusitis contributions of histopathology to diagnosis: A report of 60 cases and literature review. *Am J Sur Pathol* 2006; 30: 713-20.
- Deshazo RD, O'Brien M, Chapin K, et al. A new classification and diagnostic criteria for invasive fungal sinusitis. *Arc Otolaryngol Head Neck Surg* 1997; 123: 1108-81.
- Parikh SL, Venkatraman G, Pelgaudio JM. Invasive Fungal sinusitis: A 15- year review from a sigle institution. *Am J Rhinol* 2004, 18: 75-81.
- Kordbacheh P, Zaini F, Emami M, et al. Fungal involvement in patients with paranasal sinusitis. *Iran J Publ Health* 2004; 33: 19-26.
- Busaba NY, Colden DG, Faquin WC, et al. Chronic invasive fungal sinusitis. *Ear Nose Throat J* 2002; 81: 462-66.
- Sohail MA, Alkhabori M, Hyder J, et al. Acute Fulminant fungal sinusitis: clinical presentation, radiological findings and treatment. *Acta Trop* 2001; 80:177-85.