



گزارش یک مورد بیماری نیمن پیک تیپ A در نکرپسی از کبد دختر چهار ماهه با شکایت تب و پان سیتونی

عامر یزدان پرست (MD)^{۱*}، غلامرضا فتح پور (MD)^{۱**}، پروین جلالی (MD)^۱

^۱ گروه بیماری‌های کودکان و نوزادان، دانشکده پزشکی، دانشگاه علوم پزشکی بوشهر، بوشهر، ایران

(دریافت مقاله: ۱۴۰۰/۱/۱۱ - پذیرش مقاله: ۱۴۰۰/۲/۱۲)

چکیده

بیماری نیمن پیک (Niemenn-pick) یک اختلال شدید در روند متابولیسم اسفنگولیپید و استریفیه شدن کلسترول است که در پی آن اسفنگومیلین به‌طور غیرطبیعی در نسوج مختلف تجمع پیدا می‌کند. بروز این اختلالات متابولیکی منجر به بروز علائمی مانند بزرگی کبد و طحال، تب، وجود سلول‌های کف آلود در مغز استخوان، کبد و طحال می‌گردد. بیمار معرفی شده در این مقاله، شیرخوار ۴ ماهه‌ای با شکایت تب، پانسیتونی، بزرگ شدن شکم و رنگ پریدگی از ده روز قبل به بیمارستان ما جهت بررسی علت پذیرش گردید. در سابقه بیمار فرزند سوم خانواده و محصول سزارین بود که تا مدت اخیر مشکل خاصی نداشته است. متأسفانه دو فرزند قبلی این خانواده به دلایلی نامعلوم در بیمارستان فوت کرده بودند. در بررسی آزمایشگاهی شمارش گلبول سفید ۲۵۰۰ (با ۷۰ درصد نوتروفیل)، شمارش گلبول قرمز ۲/۰۰۰/۰۰۰ در لام خون محیطی، هموگلوبین ۵/۵ گرم در دسی‌لیتر، پلاکت ۳۰/۰۰۰، CRP=+۳، ESR=۴۵، ALT=۳۰۰ واحد بین‌المللی در لیتر، AST=۱۵۰ واحد بین‌المللی در لیتر، در باقی بررسی‌های آزمایشگاهی یافته‌های پاتولوژیک مهم دیگری دیده نشد. در گرافی توراکواپودومینال بیمار نیز شواهد طحال و کبد بسیار بزرگ مشهود بود در سایر بررسی‌های آزمایشگاهی یافته‌های پاتولوژیک دیده نشد. والدین بیمار منسوب درجه یک (پسر خاله - دختر خاله) بودند. به محض پذیرش بیمار در بیمارستان تحت درمان با آنتی بیوتیک قوی‌الاث‌ر قرار گرفت و اما به دلیل سپسیس به دستگاه ونتیلانور متصل گردید. متأسفانه تلاش‌های درمانی انجام شده بی‌ثمر بود و بیمار بامداد روز بعد به دلیل عفونت شدید درگذشت. با اجازه والدین بیمار نکرپسی شد و در بررسی تشخیص **Lipid storage disease** و بیماری نیمن پیک مطرح گردید. هدف از معرفی این بیمار تأکید بر اهمیت نکرپسی، پیگیری بیماران تا رسیدن به تشخیص نهایی می‌باشد.

واژگان کلیدی: پان سیتونی، هپاتواسپلنومگالی، نیمن پیک، نکرپسی، نیمن پیک

^{oo} بوشهر، گروه بیماری‌های کودکان، دانشکده پزشکی، دانشگاه علوم پزشکی بوشهر، بوشهر، ایران

مقدمه

بیماری نیمن پیک (Niemann-pick) گونه‌ای از بیماری متابولیسم که در آن اختلال در روند متابولیسم اسفنگولیپید و یا اختلال در استریفیکاسیون کلسترول وجود دارد. چهار نوع از این بیماری تاکنون گزارش شده‌اند: که به ترتیب انواع A, B, C و D نامگذاری شده‌اند. اساساً تشخیص و درمان این قبیل بیماران بر پایه نمونه‌گیری از جنین و تشخیص انجام تست ژنتیک جهت تشخیص بیماری‌های ژنتیکی و در صورت لزوم سقط جنین است (۱). هدف ما از گزارش این بیمار برای جامعه پزشکی به منظور اهداف زیر است: الف) آشنایی بیشتر با این بیماری و جلوگیری از متولد شدن کودک ناسالم در بارداری بعدی، ب) پیگیری تشخیص بیماری تا رسیدن به تشخیص نهایی و ج) اهمیت نکروپسی در تشخیص برخی از انواع نادر بیماری‌های صعب‌العلاج است.

بیماری نیمن پیک نوع A

این نوع از بیماری سیر حاد و شدید داشته و علائم بالینی آن در دوران شیرخوارگی و ندرتاً حتی در دوره نوزادی آشکار می‌شود و در این بیماران کمبود آنزیم sphingomyelinase وجود دارد. این آنزیم باعث می‌شود که (اسفنگومیلین به سرامید (ceramide) و فسفوریل کولین (phosphoryl choline) تجزیه گردد و در موارد کمبود یا فقدان این آنزیم این عمل انجام نمی‌شود و در نتیجه اسفنگومیلین به‌طور غیرطبیعی در نسوج مختلف بدن به شدت تجمع می‌یابد که حتی ممکن است بیش از ۵۰ برابر مقدار طبیعی نیز برسد (۲). در نسوج مغزی، کبدی و طحال این بیماران موادی بیولوژیک از قبیل: lysosphingomyelin و sphingosyl phosphoryl choline به مقدار زیادی

انبار می‌گردد. این تجمع غیرطبیعی می‌تواند منجر به ارگانومگالی در بیمار گردد (۳ و ۴). از نظر ژنتیکی بیماری به صورت اتوزومال مغلوب به ارث می‌رسد و ژن مسئول آن روی بازوی کوتاه کروموزوم ۱۱ قرار دارد (۵). شیوع بیماری بین ۱ به ۲۰ تا ۴۰ هزار در جمعیت‌های مختلف گزارش شده است. علائم بالینی بیماری که به علت تجمع غیرطبیعی اسفنگولیپید در نسوج مختلف بدن ایجاد می‌شود عبارتند از: بزرگی کبد و طحال که ممکن است خیلی زود حتی هنگام تولد دیده شود. تأخیر رشد، عفونت‌های مکرر ریوی، حدود نیمی از این بیماران در رتینوسکپی لکه آلبالویی سرخ (cherry-red spot) را در ماکولا چشم خود دارند، امواج الکترورتینوگرافی (ERG) کاهش یافته، اختلالات ارادی و حرکتی (psychomotor) به صورت سختی عضلات فقدان یا کاهش رفلکس‌های عضلانی، اختلال در بلع وجود دارد. معمولاً الکترو آنسفالوگرافی (EEG) غیرطبیعی است. علائم بالینی به سرعت شدیدتر شده و مرگ حدود ۴ سالگی اتفاق می‌افتد (۵).

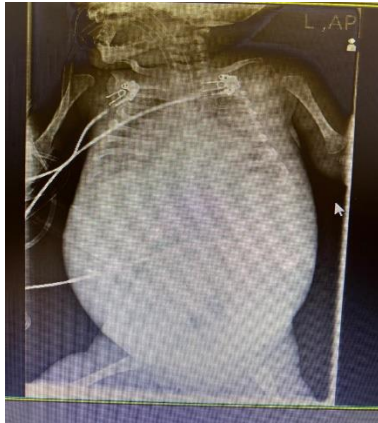در نوع B بیماری علائم شدید نیست و سیر بیماری نیز به صورت مزمن می‌باشد معمولاً مشکلات عصبی وجود ندارد و پیش‌آگهی بیماری بهتر است (۶). در انواع C و D در اثر جهش یا نقص در یکی از دو ژن دخیل در متابولیسم کلسترول ایجاد می‌شوند. در مطالعات مختلف خاطر نشان شده است که در بیماران تبپ C و D، هر چند اتصال کلسترول به لیزوزوم بدون نقص است اما انتقال کلسترول به شبکه آندوپلاسمی مختل می‌باشد (۷).

شیوه دقیق تشخیص بالینی بیماری نیمن پیک شامل بررسی سیستم رتیکولواندوتلیال، به خصوص از طریق پونکسیون مغز استخوان، یا از کبد و طحال می‌باشد. در صورتی که در بررسی‌های بیوپسی از این ارگان‌ها

شواهدی دال بر وجود سلول‌های اسفنجی (کف آلود) وجود داشته باشد، می‌تواند نشانه‌ای بارزی از بیماری نیمین پیک باشد (۸). در این مقاله یک مورد بیمار جالب مبتلا معرفی می‌گردد. امروزه سرعت انجام اتوپسی به‌طور واضح کاهش یافته است که علت آن تکنولوژی‌های جدید تشخیص و عدم علاقه پزشکان در تعیین تشخیص بعد از مرگ است. گرچه آینده اتوپسی در مطالعات ژنتیکی و مولکولار امیدوارکننده است. اتوپسی در مرگ‌های کودکان به این نتیجه رسیدند که اتوپسی یک ابزار بالینی مهم فراهم آورنده اطلاعات کاربردی برای یافتن علل مرگ در نوزادان، شیرخواران و کودکان می‌باشد (۹).

معرفی بیمار

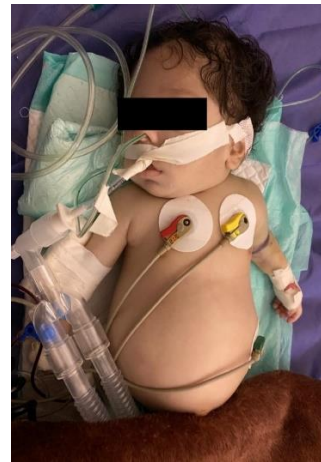بیمار به مدت سه روز در بیمارستانی در یکی از شهرستان بوشهر با تشخیص اولیه تب و پان سیتوپنی بستری بوده ولی به علت نیاز به تشخیص و درمان قطعی به مرکز ما اعزام شد. بعد از اقدامات اولیه احیا و شروع آنتی‌بیوتیک‌های ترکیبی و قوی‌ال‌اثر (سفتریاکسون با دوز ۱۰۰ میلی‌گرم به ازای هر کیلوگرم وزن بدن و وانکومايسين با دوز ۸۰ میلی‌گرم به ازای هر کیلوگرم روزانه) و به علت شوک سپتیک و هیپوکسمی شدید پس از اینتوباسیون زیر دستگاه ونتیلاتور قرار داده شد، بیمار متأسفانه و علیرغم تلاش‌های فراوان، صبح روز بعد از پذیرش به علت عفونت شدید فوت نمود. لازم به ذکر است که والدین منسوب درجه یک (دخترخاله و پسرخاله) بودند. در معاینه فیزیکی نکته مهم اندازه قد و وزن نرمال بیمار و آزمایشات مأخوذ به شرح زیر بود: شمارش گلبول سفید ۲۵۰۰ (با ۷۰ درصد نوتروفیل)، شمارش گلبول قرمز ۲/۰۰۰/۰۰۰، هموگلوبین ۵/۵ گرم در دسی‌لیتر، پلاکت ۳۰/۰۰۰ در لام پریفرال،



شکل (۱) گرافی بیمار با شواهد وجود کبد و طحال بزرگ

بیمار یک ماه پیش از آن، در یکی از بیمارستان مرجع کودکان در کشور با تشخیص عفونت خون بدون علت خاصی بستری و ترخیص گردیده بود. در بررسی تاریخچه بیمار به محصول تولد سزارین و فرزند سوم خانواده بوده است که دو فرزند قبلی خانواده، به دلیل نامشخص و بعد از یک دوره بستری در همان بیمارستان مرجع کودکان فوت شده بودند. والدین وی سابقه‌ای دال بر وجود مشکل خاص در دوره تولد و پیش از تولد ذکر نمی‌کردند. واکسیناسیون وی طبق برنامه کشوری صورت گرفته بود. پس از مرگ بیمار با کسب اجازه شفاهی و کتبی و نیز رعایت موازین قانونی و با موافقت والدین، نکروپسی از ریه، کبد و طحال انجام و نمونه جهت تشخیص دقیق هیستولوژیک به پاتولوژیست ارسال گردید ضمناً اجازه تهیه عکس و احتمال گزارش

مورد در منابع علمی نیز اخذ گردید. نهایتاً برای این بیمار، بیماری ذخیره چربی از نوع Lipid storage disease بیماری Niemen-pick مطرح شد (شکل - ۲).



شکل ۲) ظاهر رنگ پریده و اتساع شکمی شیرخوار

بیمار شیرخوار دختر ۴ ماهه‌ای با وزن حدود ۶ کیلوگرم ایزامی از یکی از شهرستان‌های استان که با حال عمومی بسیار وخیم پذیرش شد که به گفته والدین شروع مشکلات وی از ۱۰ روز قبل از پذیرش با تب، بزرگ شدن شکم و رنگ پریدگی همراه بوده است (شکل ۱). در معاینه اولیه شواهد دال بر ارگانومگالی در لمس شکم مشهود بود و همچنین بیمار در وضعیت تاکی پنه قرار داشت. دمای بدن وی در بررسی آکزیلاری برابر با ۳۹/۵ در مقیاس سانتی‌گراد بود که به دریافت تب بر (استامینوفن) پاسخ مطلوبی نداده بود و مجدداً تب وی عود کرده بود.

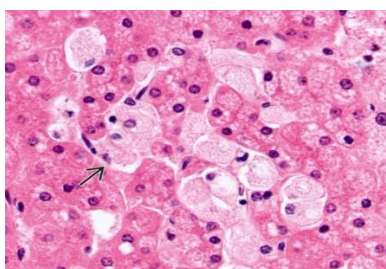
بحث

در این بیمار با توجه به پان سایتوپنی و هپاتواسپلنومگالی، تب، تشخیص‌های افتراقی مهم و

شایعی مطرح می‌گردد که به بررسی آن‌ها می‌پردازیم. در این باره بیماری‌های سیستمی مانند لوکمی و بیماری‌های عفونی همچون بروسلا، مالاریا، کالآزار و بیماری‌های متابولیک بیشتر مطرح می‌شوند: در مورد بروسلاز با اینکه بروسلاز بیماری با ماهیت سیستمی و تظاهرات بالینی متنوعی دارد، بیشترین علائم فیزیکی هپاتومگالی و اسپلنومگالی است که تنها در نیمی از موارد مشاهده می‌شود. عفونت‌های نوزادی و مادرزادی در اثر انتقال جفتی، از طریق شیرمادر و حتی انتقال خونی پدید می‌آیند و علائم هماتولوژیک به صورت ترومبوسیتوپنی، لکوپنی، آنمی، پان سیتوپنی و یا آنمی همولیتیک میکروآنژیوپاتیک و یا به صورت آنمی همولیتیک اتوایمیون خود را نشان می‌دهد. بهرحال با توجه به اسپلنومگالی شدید در این بیمار تشخیص این افتراقی کمتر مطرح بود (۱۰).

مالاریا در بارداری یک مشکل اساسی در مناطق اندمیک به شمار می‌رود و می‌تواند چنان شدید باشد که همراه با عوارض جدی در جنین یا نوزاد مانند محدودیت رشد داخل رحمی و وزن کم در هنگام تولد نوزاد ایجاد نماید. مالاریای مادرزادی معمولاً در فرزندان یک مادر غیر ایمن مبتلا به پلاسماودیوم ویواکس یا مالاریه رخ می‌دهد ولی ممکنست با سایر گونه‌های مالاریای انسانی نیز رخ دهد. اولین نشانه شایع در ۳۰-۱۰ روزگی نمایان می‌شود که غالباً با تب، بیقراری، خواب الودگی، زردی، اسهال، استفراغ، سیانوز و هپاتواسپلنومگالی همراه است (۱۱). لشمایز احشایی (کالآزار) بعد از تلقیح ارگاناسم به پوست توسط پشه خاکی بیماری می‌تواند به یک عفونت کاملاً بدون علامت یا یک ناخوشی الیگوسمپتوماتیک دچار شود که یا خود به خود بهبود یافته یا به کالآزار فعال تبدیل شود. در مراحل پایانی کالآزار هپاتواسپلنومگالی شدید و تحلیل شدید مغز

سلول‌های کف آلود وجود ندارد (۱۴) بیماری مهم دیگر بیماری متاکروماتیک لکودیستروفی (Metachromatic Leukodystrophy) است. در این بیماران علائم بالینی به صورت آتاکسی، اختلالات عصبی و اختلال رشد و تکامل وجود دارد (۱۵) و این علائم معمولاً در اواخر شیرخوارگی آشکار شده و سیر شدیدی دارد (۱۶). نکته مهم آن است که در این بیماری نیز نمی‌توان سلول‌های کف آلود (foam cells) در مغز استخوان بیمار مشاهده نمود (۱۷) (شکل ۳).



شکل ۳ نمونه پاتولوژی تهیه شده از کبد بیمار، وجود سلول‌های کف آلود در نمونه به وضوح مشهود است.

در تشخیص افتراقی باید از سه بیماری دیگر نیز نام برد: نخست) بیماری‌های Generalized gangliosidosis به واریانت هارلر معروف هستند، در نوعی از این بیماری‌ها علائم بالینی در دوران شیرخوارگی آغاز می‌شود (نوع ۱) مهم‌ترین علائم بالینی دیده شده در این بیماران عبارتند از کبد و طحال بزرگ، علائم عصبی شدید و همچنین *dysostosis multiplex*، ماکروسفالی و زبان بزرگ که هیچ کدام از علائم اخیر در بیمار مورد بحث وجود نداشته است (۱۸). دوم) بیماری گوشه که به خصوص نوع شیرخواران این بیماری، علائم بالینی شبیه به بیماری مورد بحث ما است (۱۹). با اینکه علائم بالینی در این نوع از بیماری در دوران شیرخوارگی ایجاد می‌شوند که عبارتند از: بزرگی

استخوان توأم با پان سیتوپنی شدید است که در بیمار ما بدلیل نداشتن تاریخچه و زمان کافی برای پیدایش این شدت از اسپلنومگالی چندان مطرح نمی‌شود (۱۲). در بیمار فوق سه فاکتور مهم تشخیصی از نظر بالینی وجود داشته است: الف) شروع زود هنگام علائم بالینی، ب) سیر شدید و حاد بیماری و ج) سابقه خانوادگی بیماری و وجود دو مورد مرگ در برادران بیمار. در مورد پارامتر اول یعنی سن شروع بیماری باید متذکر شد که ظاهراً نوزاد هنگام تولد علائم بالینی آشکاری نداشته است ولی در هر حال علائم بالینی بیمار در ۴ ماه اول زندگی پدیدار شده است. در تشخیص افتراقی بیماری ابتدا باید انواع کمیاب بیماری نیمن پیک و سایر تشخیص افتراقی‌ها را رد کرد. با توجه به شروع زود هنگام بیماری و سیر حاد آن و وجود طحال و کبد بزرگ، انواع B، C و D بیماری نیمن پیک در این بیمار با احتمال زیاد مطرح نمی‌شود.

از مهم‌ترین بیماری‌های متابولیک بیماری که در تشخیص افتراقی این بیمار مطرح می‌شوند در وهله نخست می‌توان از بیماری تای ساکس (Tay Sachs) برشمرد که در نوع شیرخواران این بیماری، علائم بالینی در دوران شیرخوارگی آغاز می‌شود. در این نوع بیماری فرد مبتلا دچار اختلالات شدید عصبی است و برخلاف بیماری نیمن پیک تیپ A، به تدریج وزن مغز بیمار زیاد می‌شود و نکته مهم دیگر این است که در این بیماری طحال بزرگ نمی‌شود بلکه اساساً سلول‌های کف آلود در مغز استخوان وجود ندارد (۱۳). بیماری متابولیک مهم دیگری که در تشخیص افتراقی مطرح است، بیماری فاربر می‌باشد. این بیماری معمولاً در اوایل شیرخوارگی دیده می‌شود و مهم‌ترین علائم آن عبارتند از: تحریک‌پذیری شدید، صدای شبیه شیهه اسب، تورم مفاصل و ضعف عضلانی. در مغز استخوان این بیماران

نتیجه‌گیری

نکروپسی (نمونه‌برداری بقصد بررسی پاتولوژی پس از مرگ بیمار) برای تعیین علت مرگ یا تعیین ماهیت تغییرات آسیب شناختی در برخی از بیماری‌های سیستمی مخصوصاً در صورت مرگ سایر مشکوک خانواده ارزشمند است.

این مقاله تحت حمایت هیچ مؤسسه یا سازمانی نیست.

تضاد منافع

هیچ‌گونه تعارض منافع توسط نویسندگان بیان نشده است.

کبد و طحال، پان سیته‌پنی، عفونت‌های تکرار شونده ریوی، علائم شدید عصبی و سلول‌های خاصی که در مغز استخوان وجود دارند که به نام Gaucher cells معروفند. این سلول‌ها به خوبی با سلول‌های نیمن پیک متمایز هستند (۲۰). سوم) بیماری ولمن: که مهم‌ترین نشانه متمایز بیماری علامت رادیولوژیک در این بیماری وجود کالسیفیکاسیون در رادیوگرافی غده آدرنال است که این علامت مهم در بیمار ما دیده نمی‌شود (۲۱).

در این بیمار با توجه به پان سیته‌پنی، تب و علت نامعلوم بیماری و سابقه دو فوت کودک‌های قبلی خانواده به دلیل نامشخص، بلافاصله بعد از مرگ با رضایت والدین نکروپسی انجام گردید و پاسخ نکروپسی بیمار مورد بحث ما تشخیص نوع A بیماری را تأیید کرد (شکل ۳).

References:

1. Vanier MT. Chapter 176 - Niemann-Pick Diseases. Handbook Clin Neurol 2013; 113: 1717-21.
2. Schuchman EH, Wasserstein MP. Types A And B Niemann-Pick Disease. Best Pract Res Clin Endocrinol Metab 2015; 29(2): 237-47.
3. Chuang WL, Pacheco J, Cooper S, et al. Lyso-Sphingomyelin Is Elevated In Dried Blood Spots Of Niemann-Pick B Patients. Mol Genet Metab 2014; 111(2): 209-11.
4. Fujiwaki T, Tasaka M, Yamaguchi S. Quantitative Evaluation Of Sphingomyelin And Glucosylceramide Using Matrix-Assisted Laser Desorption Ionization Time-Of-Flight Mass Spectrometry With Sphingosylphosphorylcholine As An Internal Standard: Practical Application To Tissues From Patients With Niemann-Pick Disease Types A And C, And Gaucher Disease. J Chromatogr B Analyt Technol Biomed Life Sci 2008; 870(2): 170-6.
5. Bounford KMK, Gissen P. Genetic And Laboratory Diagnostic Approach In Niemann Pick Disease Type C. J Neurol 2014; 261(Suppl 2): 569-75.
6. Schuchman EH, Desnick RJ. Types A And B Niemann-Pick Disease. Mol Genet Metab 2017; 120(1-2): 27-33.
7. Vanier MT. Niemann-Pick Disease Type C. Orphanet J Rare Dis 2010; 5: 16.
8. Patterson MC, Hendriksz CJ, Walterfang M, et al. Recommendations For The Diagnosis And Management Of Niemann-Pick Disease Type C: An Update. Mol Genet Metab 2012; 106(3): 330-44.
9. Dalal SR, Jadhav MV, Deshmukh SD. Autopsy Study Of Pediatric Deaths. The Indian J Pediatr 2002; 69: 23-5.
10. Alsaif M, Dabelah K, Girim H, et al. Congenital Brucellosis: A Systematic Review Of The Literature. Vector Borne Zoonotic Dis 2018; 18(8): 393-403.
11. Ashley EA, Phyo AP, Woodrow CJ. Malaria. Lancet 2018; 391(10130): 1608-21.
12. Figueiro-Filho EA, Duarte G, El-Beitune P, et al. Visceral Leishmaniasis (Kala-Azar) And Pregnancy. Infect Dis Obstet Gynecol 2004; 12(1): 31-40.

13. Solovyeva VV, Shaimardanova AA, Chulpanova DS, et al. New Approaches To Tay-Sachs Disease Therapy. *Front Physiol* 2018; 9: 1663.
14. Fabian PS, Amintas S, Levade T, et al. Acid Ceramidase Deficiency: Farber Disease And SMA-PME. *Orphanet J Rare Dis* 2018; 13(1): 121.
15. Gieselmann V, Krägeloh-Mann I. Metachromatic Leukodystrophy—An Update. *Neuropediatrics* 2010; 41(1): 1-6.
16. Mahmood A, Berry J, Wenger DA, et al. Metachromatic Leukodystrophy: A Case Of Triplets With The Late Infantile Variant And A Systematic Review Of The Literature. *J Child Neurol* 2010; 25(5): 572-80.
17. Escolar ML, Aldenhoven M. Leukodystrophies And Lysosomal Storage Disorders. *Stem Cell Therapy In Lysosomal Storage Diseases*. Springer, 2013, 63-125.
18. Lee JS, Choi JM, Lee M, et al. Diagnostic Challenge For The Rare Lysosomal Storage Disease: Late Infantile GM1 Gangliosidosis. *Brain Dev* 2018; 40(5): 383-90.
19. Pastores GM, Hughes DA. Gaucher Disease. *Genereviews*®[Internet] University Of Washington, Seattle, 2018.
20. Markuszewska-Kuczynska A, Klimkowska M, Regenthal S, et al. Atypical Cytomorphology Of Gaucher Cells Is Frequently Seen In Bone Marrow Smears From Untreated Patients With Gaucher Disease Type 1. *Folia Histochem Cytobiol* 2015; 53(1): 62-9.
21. Saito S, Ohno K, Suzuki T, et al. Structural Bases Of Wolman Disease And Cholesteryl Ester Storage Disease. *Mol Genet Metab* 2012; 105(2): 244-8.

Case report

Niemann Peak Disease Type A in Necropsy of the Liver of a Four-Month-Old Female with Fever and Pancytopenia

A. Yazdanparast (MD)^{1*}, Gh. Fathpour (MD)^{1**}, P. Jalali (MD)¹

¹Department of Pediatrics, school of Medicine, Bushehr University of Medical Sciences, Bushehr Iran

(Received 31 March, 2021

Accepted 2 May, 2021)

Niemann-pick disease is a severe disorder in sphingolipid metabolism and esterification of cholesterol which results in accumulations of sphingomyelin in different tissues. This disease is characterized with hepatosplenomegaly, fever and foam cell appearance in microscopic examination of bone marrow, liver and spleen. The case presented in this study is a four-month-old female infant with chief complaint of fever, pancytopenia, and severe abdominal distension, and anemia since 10 days before admission to our hospital. The case was the third child of the family born with cesarian section and without any significant health problems before hospitalization. Her siblings had both died in the hospital, but the cause of death is unknown. Significant laboratory findings include WBC=1500 (neutrophil 70%), RBC=2,000,000, Hb=5.5 g/dl, Plt= 30,000, CRP=3+, ESR=45, ALT=300 IU, and AST-150 IU. No other abnormal findings were observed in laboratory report. Thoracoabdominal X-ray revealed significant hepatosplenomegaly. Her parents were cousins. Soon after admission to our hospital, she received a wide spectrum antibiotic, but underwent ventilator due to sepsis. Unfortunately, our therapeutic management was not successful, and the patient died due to septicemia the next morning. After obtaining written consent of the parents, the patient underwent necropsy, which revealed lipid storage disease, Niemann-pick disease. The purpose of our study was to emphasize the importance of necropsy and follow-up until a definite diagnosis.

Keywords: Pancytopenia, Hepatosplenomegaly, Niemann-pick, Necropsy, Niemann-pick disease

©Iran South Med J.All right reserved

Cite this article as: Yazdanparast A, Fathpour Gh, Jalali P. Niemann Peak Disease Type A in Necropsy of the Liver of a Four-Month-Old Female with Fever and Pancytopenia. . Iran South Med J 2020; 24(2): 126-133

Copyright © 2021 Yazdanparast, et al This is an open-access article distributed under the terms of the Creative Commons Attribution-noncommercial 4.0 International License which permits copy and redistribute the material just in noncommercial usages, provided the original work is properly cited.

^{**}Address for correspondence: Department of Pediatrics, school of medicine, Bushehr University of Medical Sciences, Bushehr Iran.

Email: dr.reza.fathpour@gmail.com

*ORCID: 0000-0001-7307-4420

**ORCID: 0000-0001-7275-6171

Website: <http://bpums.ac.ir>
Journal Address: <http://ismj.bpums.ac.ir>