



# اثرات محافظتی ویتامین E در برابر آسیب‌های ناشی از سرتالین بر بافت بیضه موش سوری بالغ نژاد NMRI

حسن مروتی (PhD)<sup>۱\*</sup>، فرشته مرشدی (PhD)<sup>۱</sup>، حجت عنبرا (PhD)<sup>۱</sup>

<sup>۱</sup> گروه علوم پایه، دانشکده دامپزشکی، دانشگاه تهران، تهران، ایران

(دریافت مقاله: ۱۴۰۰/۷/۲ - پذیرش مقاله: ۱۴۰۰/۸/۲۵)

## چکیده

**زمینه:** سرتالین از پرمصرف‌ترین داروهای ضدافسردگی در جهان می‌باشد که در ارتباط با عوارض این دارو بر دستگاه تولیدمثل اطلاعات زیادی در دسترس نیست. مطالعه حاضر به منظور ارزیابی اثرات محافظتی ویتامین E در برابر آسیب‌های ناشی از سرتالین بر بافت بیضه موش سوری انجام پذیرفت.

**مواد و روش‌ها:** در این مطالعه تجربی، ۴۰ سر موش نر بالغ به هشت گروه پنج‌تایی تقسیم شدند. گروه اول کنترل که سرم فیزیولوژی را به مقدار ۰/۳ میلی‌لیتر به صورت خوراکی و روزانه دریافت کرد. گروه‌های دوم، سوم و چهارم سرتالین را به ترتیب به میزان ۵، ۱۰ و ۲۰ میلی‌گرم به‌ازای هر کیلوگرم وزن بدن به صورت خوراکی و روزانه دریافت کردند. گروه پنجم، ویتامین E را به میزان ۱۰۰ واحد بین‌المللی به‌ازای هر کیلوگرم وزن بدن به صورت خوراکی و روزانه دریافت نمود. گروه‌های ششم، هفتم و هشتم، سرتالین را به ترتیب به میزان ۵، ۱۰ و ۲۰ میلی‌گرم به‌ازای هر کیلوگرم وزن بدن به همراه ویتامین E به میزان ۱۰۰ واحد بین‌المللی به‌ازای هر کیلوگرم وزن بدن به صورت خوراکی و روزانه دریافت کردند. پس از ۴۲ روز، نمونه‌های بافتی بیضه جمع‌آوری و جهت بررسی‌های هیستومورفولوژی، هیستومورفومتری و هیستوشیمیایی استفاده گردید. داده‌ها با نرم‌افزار SPSS ویرایش ۱۹ به روش آنالیز واریانس یک‌طرفه و تست توکی و در سطح معنی‌داری  $p < 0.05$  تجزیه و تحلیل شد.

**یافته‌ها:** سرتالین موجب تغییرات مخرب هیستومورفولوژی و هیستوشیمیایی بافت بیضه و همچنین کاهش معنی‌دار قطر لوله‌های منی‌ساز، ارتفاع اپی‌تلیوم زایگر، تعداد اسپرما‌توسیت‌ها، تعداد سلول‌های لیدیک و سرتولی و نیز شاخص جانسن نسبت به گروه کنترل گردید ( $p < 0.05$ ). تجویز ویتامین E موجب بهبود وضعیت هیستومورفولوژی، هیستوشیمیایی و افزایش معنی‌دار مقادیر پارامترهای هیستومورفومتری نسبت به گروه‌های دریافت‌کننده سرتالین در بافت بیضه گردید ( $p < 0.05$ ).

**نتیجه‌گیری:** ویتامین E می‌تواند اثرات منفی بر پارامترهای هیستومورفولوژی، هیستومورفومتری و هیستوشیمیایی در بافت بیضه موش‌های دریافت‌کننده سرتالین را بهبود بخشد.

**واژگان کلیدی:** سرتالین، ویتامین E، بافت بیضه، هیستومورفولوژی، هیستومورفومتری، هیستوشیمی

\*تهران، گروه علوم پایه، دانشکده دامپزشکی، دانشگاه تهران

## مقدمه

از شایع‌ترین اختلالات روانپزشکی افسردگی می‌باشد که براساس گزارش سازمان جهانی بهداشت، یکی از مهم‌ترین دلایل ناتوانی در جهان بوده و میزان ابتلا به این بیماری در میان افراد جامعه و به‌دنبال آن کاهش کیفیت زندگی آن‌ها، رو به افزایش است (۱). در بین داروهای پرکاربرد در روانپزشکی، مهارکننده‌های مونوآمین اکسیداز، داروهای ضدافسردگی سه حلقه‌ای، مهارکننده‌های انتخابی بازجذب سروتونین، مهارکننده‌های بازجذب سروتونین و نورآدرنالین، داروهای ضدافسردگی سروتونرژیک خاص و بنزودیازپین بیشترین تجویز را در بین داروهای ضدافسردگی دارند (۲). مهارکننده‌های انتخابی بازجذب سروتونین (SSRIs) به‌طور انتخابی مانع انتقال سروتونین می‌شوند که برخی از این داروها عبارتند از فلوکستین، پاروکستین، سرتالین، سیتالوپرام و اس سیتالوپرام (۳). سرتالین (Sertraline) با نام‌های تجاری آسترا و زلفت جزو نسل سوم داروهای ضدافسردگی بوده و از گروه مهارکننده‌های انتخابی بازجذب سروتونین می‌باشد که استفاده از آن برای درمان افسردگی، اختلالات خلقی و اضطرابی بزرگسالان، اختلالات استرسی پس از سانحه و غیره استفاده می‌شود (۱ و ۲). مکانیسم اثر سرتالین از طریق جلوگیری از جذب مجدد سروتونین توسط گیرنده‌های عصبی پس‌سیناپسی و افزایش غلظت سروتونین در دستگاه عصبی مرکزی می‌باشد (۱ و ۲). عوارض جانبی سرتالین شامل ناتوانی جنسی، کاهش تمایلات جنسی و تأخیر در انزال بوده و همچنین با ایجاد فرآیند استرس اکسیداتیو تأثیرات منفی بر سیستم تولید مثل دارد (۱-۳). استرس اکسیداتیو اختلال در تعادل بین تولید گونه‌های فعال اکسیژن (ROS) و دفاع آنتی‌اکسیدانی

است که می‌تواند به DNA، پروتئین‌ها و چربی‌ها آسیب برساند و در نهایت منجر به نکروز یا آپوپتوز در سلول‌های زنده شود (۴ و ۵). ویتامین E یکی از ویتامین‌های محلول در چربی می‌باشد که خاصیت آنتی‌اکسیدانی داشته و اثر شیمیایی مواد مخربی که به بافت‌های بدن آسیب می‌زند را از بین می‌برد. این ویتامین توانایی زیادی در خنثی کردن رادیکال‌های آزاد ساخته شده درون سلول‌های بدن دارد. ویتامین E به‌عنوان یک آنتی‌اکسیدان قوی می‌تواند نقش کلیدی در به‌تأخیر انداختن پاتورژن انواع بیماری‌های دژنراتیو داشته و در دستگاه تولیدمثلی نیز موجب مهار نمودن اثرات مخرب رادیکال‌های آزاد در بیضه و اسپرم گردد (۲ و ۶). مطالعات متعددی بررسی پارامترهای هیستومورفومتریک و هیستومورفولوژیک بافت بیضه را شاخص مناسبی جهت ارزیابی میزان آسیب‌های این اندام برمی‌شمردند (۵ و ۷). به‌نظر می‌رسد که سرتالین از طریق تنش‌های اکسیداتیو باعث تغییرات در پارامترهای هیستومورفومتریک و هیستومورفولوژیک بافت بیضه می‌شود (۳). نتایج مطالعات گذشته نشان داده است که سرتالین موجب کاهش پارامترهای کیفیت اسپرم و هورمون‌های جنسی مانند تستوسترون، لوتئینه‌کننده (LH) و محرکه فولیکولی (FSH) در موش سوری گردیده است (۸). پژوهش‌ها نشان داده است که سرتالین باعث آسیب به DNA مربوط به اسپرم‌ها شده و با ایجاد استرس اکسیداتیو در موش صحرایی منجر به آسیب‌های هیستومورفولوژیکی و هیستومورفومتریکی مانند کاهش شاخص جانسن در بافت بیضه شده است (۳). همچنین در تازه‌ترین پژوهشی که در این مورد به چاپ رسیده است اثبات گردیده که سرتالین موجب ادم بافت بینابینی و نیز نکروز و دژنره شدن سلول‌های اپیتلیوم زایگر لوله‌های منی‌ساز در بافت بیضه موش‌های

۴۲ روزه با سرتالین که تا به حال مورد بررسی قرار نگرفته است، می‌باشد.

### مواد و روش‌ها

این مطالعه تجربی، مطابق دستورالعمل‌های مصوب کمیته اخلاق دانشکده دامپزشکی دانشگاه تهران با کد اخلاق ۳۰۰۲۹/۶/۱۱ صورت پذیرفت، ۴۰ سر موش سوری نر بالغ از نژاد NMRI با وزن ۲۵-۲۰ گرم از مرکز پرورش حیوانات آزمایشگاهی انستیتو پاستور ایران تهیه گردید. قبل از شروع دوره تیمار، به‌منظور سازگاری با شرایط جدید محیط، حیوانات به مدت دو هفته در مرکز پرورش حیوانات آزمایشگاهی دانشکده دامپزشکی دانشگاه تهران در شرایط استاندارد ۱۲ ساعت روشنایی و ۱۲ ساعت تاریکی با دمای  $23 \pm 2$  سانتی‌گراد در قفس‌های مخصوص موش با دسترسی آزاد به پلت و آب آشامیدنی نگهداری شدند. پس از این مدت موش‌ها به‌طور تصادفی به ۸ گروه ۵ تایی به ترتیب زیر تقسیم شدند و به مدت ۴۲ روز متوالی داروهای سرتالین (اکتورکو، ایران) و ویتامین E (بهسا، ایران) را به‌صورت خوراکی از طریق گاوآژ دریافت کردند (۱).

۱- **گروه کنترل (Con):** حیوانات این گروه به مقدار ۰/۳ میلی‌لیتر سرم فیزیولوژی به‌صورت خوراکی از طریق گاوآژ روزانه دریافت کردند.

۲- **گروه دوم (S5):** این گروه داروی سرتالین را به تنهایی و به میزان ۵ میلی‌گرم به ازای هر کیلوگرم وزن بدن به‌صورت خوراکی از طریق گاوآژ روزانه دریافت کردند (۳).

۳- **گروه سوم (S10):** این گروه داروی سرتالین را به تنهایی و به میزان ۱۰ میلی‌گرم به ازای هر کیلوگرم

صحرايي نژاد ويستار شده است (۹). با توجه به گزارشات مختلف در مدل‌های انسانی و حیوانی مبنی بر اثرات نامطلوبی که داروهای گروه SSRIs از جمله سرتالین بر روی دستگاه‌ها و بافت‌های مختلف بدن مانند دستگاه تناسلی دارند (۲ و ۳)، با این حال بررسی‌های محدودی درباره عوارض و آسیب‌های داروهای SSRIs بر روی دستگاه تناسلی صورت گرفته است و همچنین بررسی‌های اندکی بر اثرات داروی سرتالین بر روی ساختار آناتومیکی و بافت‌شناسی بیضه و عملکرد کلی دستگاه تناسلی پرداخته است (۳ و ۹). از سوی دیگر، با توجه به تأثیرات سوء معدودی از داروهای SSRIs بر روی بافت‌ها و دستگاه‌های مختلف بدن به ویژه دستگاه تناسلی، مطالعه بررسی اثرات محافظتی استفاده از یک داروی آنتی‌اکسیدان مانند ویتامین E می‌تواند کمک شایانی در این زمینه به روانپزشکان و بیماران متقاضی این داروها بویژه افراد دارای اختلالات افسردگی نماید. بدین منظور بررسی اثرات سوء داروی سرتالین بر دستگاه تولیدمثلی نر و همچنین نقش کلیدی ویتامین E در کاهش اثرات سوء آن ضروری به‌نظر می‌رسد. از آنجایی‌که داروی ضدافسردگی سرتالین توانسته است با افزایش رادیکال‌های آزاد موجب کاهش پارامترهای کیفیت اسپرم شود، شاید بتواند موجب تغییرات مخرب بافتی در دستگاه تولیدمثلی نر نیز گردد و در ادامه ویتامین E قادر باشد به‌عنوان یک آنتی‌اکسیدان قوی از طریق مسیر گلوتاتیون پراکسیداز، آسیب‌های احتمالی بافتی ناشی از سرتالین را کاهش دهد. لذا هدف از این مطالعه، بررسی اثرات محافظتی ویتامین E بر روی پارامترهای هیستومورفولوژی، هیستومورفومتری و هیستوشیمیایی در بافت بیضه موش‌های سوری تیمار شده در یک دوره

مقطر) با دوز ۰/۱ میلی‌لیتر به ازای هر ۱۰ گرم وزن بدن بیهوش و سپس آسان‌کشی شدند. پس از بازکردن محوطه شکمی، بیضه‌ها به‌منظور تهیه برش‌های پارافینی جهت ارزیابی‌های هیستومورفولوژی، هیستومورفومتری و هیستوشیمیایی در داخل محلول ثبوتی بوئن قرار داده شد. سپس به‌روش استاندارد، قالب‌های پارافینی بافت بیضه تهیه شده و برش‌های بافتی با ضخامت ۷-۵ میکرومتر انجام شد و در ادامه وارد مراحل رنگ‌آمیزی گردید. برای مطالعات هیستومورفولوژی و هیستومورفومتری از رنگ‌آمیزی معمولی همتوکسیلین-ائوزین استفاده گردید. در همین راستا جهت مطالعات هیستوشیمی نیز از رنگ-آمیزی‌های پریدیک اسید شیف (PAS) و تری کروم ماسون استفاده شد (۷). مطالعات هیستومورفولوژی شامل بررسی لوله‌های منی‌ساز و بافت همبند بینابینی از نظر ظاهری، پراکنندگی، ادم، ازهم‌پاشیدگی و حالات غیرنرمال بود. مطالعات هیستومورفومتری نیز شامل ضخامت کپسول بیضه، قطر لوله‌های منی‌ساز، ارتفاع اپی‌تلیوم زایگر لوله‌های منی‌ساز، فراوانی سلول‌های لیدیگ و سرتولی، فراوانی اسپرماتوسیت‌ها، فراوانی سلول‌های ایمنی تک‌هسته‌ای (MNICs) و شاخص جانسن بودند (۷). در مطالعه هیستومورفومتری از هر گروه پنج مقطع و از هر مقطع سه میدان دید تعیین و با میکروسکوپ دیجیتال کالیبره شده و نرم‌افزار *DinoCapture 2.0 version 1.5.2* مطالعه گردید. برای ارزیابی روند اسپرماتوژنز توسط شاخص جانسن، از مقطع عرضی ۱۰۰ لوله منی‌ساز در هر حیوان استفاده شد و هر لوله منی‌ساز براساس الگوی جدول ۱ و مطابق دسته‌بندی جانسن نمره‌هایی ما بین ۱ تا ۱۰ تعلق گرفت (۷).

وزن بدن به‌صورت خوراکی از طریق گاوآژ روزانه دریافت نمودند (۳).

۴- **گروه چهارم (S20):** حیوانات این گروه داروی سرتالین را به تنهایی و به میزان ۲۰ میلی‌گرم به ازای هر کیلوگرم وزن بدن به‌صورت خوراکی از طریق گاوآژ روزانه دریافت کردند (۳).

۵- **گروه پنجم (E):** این گروه فقط ویتامین E را به میزان ۱۰۰ واحد بین‌المللی به ازای هر کیلوگرم وزن بدن به‌صورت خوراکی از طریق گاوآژ روزانه دریافت نمودند (۱۰).

۶- **گروه ششم (S5+E):** در این گروه، حیوانات ۵ میلی‌گرم به ازای هر کیلوگرم وزن بدن داروی سرتالین را به همراه ۱۰۰ واحد بین‌المللی ویتامین E به‌صورت خوراکی از طریق گاوآژ روزانه دریافت کردند (۳ و ۱۰).

۷- **گروه هفتم (S10+E):** این گروه از حیوانات، ۱۰ میلی‌گرم به ازای هر کیلوگرم وزن بدن داروی سرتالین را به همراه ۱۰۰ واحد بین‌المللی ویتامین E به‌صورت خوراکی از طریق گاوآژ روزانه دریافت کردند (۳ و ۱۰).

۸- **گروه هشتم (S20+E):** حیوانات این گروه، ۲۰ میلی‌گرم به ازای هر کیلوگرم وزن بدن داروی سرتالین را به همراه ۱۰۰ واحد بین‌المللی ویتامین E به‌صورت خوراکی از طریق گاوآژ روزانه دریافت کردند (۳ و ۱۰).

پس از پایان دوره تیمار در مرکز پرورش حیوانات آزمایشگاهی دانشکده دامپزشکی دانشگاه تهران، اقدام به نمونه‌برداری از موش‌ها شد که بدین‌منظور موش‌ها با مخلوط کتامین و زایلازین (۰/۱ میلی‌لیتر زایلازین، ۱ میلی‌لیتر کتامین و ۸/۹ میلی‌لیتر آب

جدول ۱) سیستم دسته‌بندی شاخص جانسن برای ارزیابی‌های اسپرماتوزن	
نمره	ظاهر هیستوپاتولوژی
۱	لوله‌های منی‌ساز آتروفیک بدون سلول زایگر و سلول سرتولی
۲	فقط سلول‌های سرتولی
۳	فقط اسپرماتوگونی
۴	تعداد خیلی کمی اسپرماتوسیت اولیه
۵	تعداد زیادی اسپرماتوسیت اولیه بدون اسپرم و اسپرماتید گرد
۶	تعداد کمی اسپرماتید گرد
۷	تعداد زیادی اسپرماتید گرد
۸	تعداد کمی اسپرم
۹	تعداد زیادی اسپرم، لومن گرد و منظم نیست
۱۰	اسپرماتوزن کامل، لومن گرد و منظم

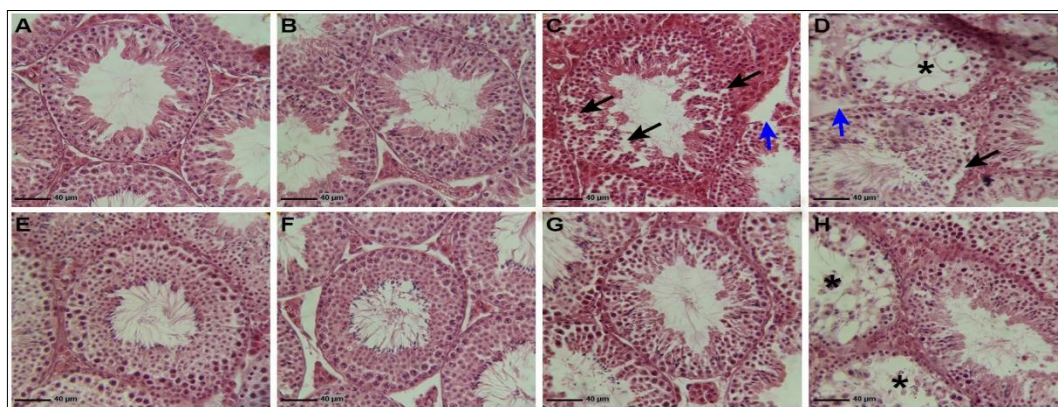
بیضه در گروه‌های مختلف آزمایشی نشان داد که سرتالین باعث تغییرات هیستومورفولوژیکی در بافت بیضه شده است. لوله‌های منی‌ساز بافت بیضه در موش‌هایی که سرتالین دریافت کرده بودند، آتروفی شدید، از هم گسیختگی، واکوئل‌دار شدن اپی‌تلیوم زایگر را نشان داد. پارگی، واکوئل‌دار شدن و افزایش فضای بینابینی در بافت همبندی مابین لوله‌های منی‌ساز قابل توجه بود. این آسیب‌ها وابسته به دوز داروی سرتالین افزایش پیدا کرده بودند، به طوری که گروه S5 کم‌ترین و گروه S20 بیش‌ترین آسیب را نشان داد (شکل ۱، بخش B، C و D). در بررسی‌های هیستومورفولوژی بیضه در گروه‌های دریافت‌کننده سرتالین و ویتامین E مشخص شد که ویتامین E تا حدودی آسیب‌های ناشی از سرتالین را کاهش داده است. به طوری که نقش محافظتی ویتامین E در گروه‌های S5+E و S10+E بیشتر بوده ولی در گروه S20+E کم‌تر بوده است و تا حدودی از هم گسیختگی و واکوئل‌دار شدن اپی‌تلیوم زایگر قابل مشاهده بود (شکل ۱، بخش F، G و H).

با توجه به کمی و پیوسته بودن داده‌ها، تعداد گروه‌های مستقل مورد ارزیابی و نیز متعاقب اطمینان از نرمال بودن توزیع داده‌ها توسط آزمون کولموگروف-اسمیرنوف، ارزیابی آماری داده‌های این مطالعه با استفاده از بسته نرم‌افزاری SPSS ویرایش ۱۹ انجام پذیرفت و تمامی نتایج بر اساس میانگین  $\pm$  انحراف معیار بیان گردید. جهت مقایسه بین گروه‌ها آنالیز واریانس یک‌طرفه و به دنبال آن تست‌های مقایسه‌ای چندگانه توکی مورد استفاده قرار گرفت. مقدار  $P < 0/05$  برای تعیین سطح معنی‌داری بین گروه‌ها در نظر گرفته شد (۷).

## یافته‌ها

### بررسی‌های هیستومورفولوژی

مطالعه هیستومورفولوژی بیضه در گروه کنترل و گروه ویتامین E نشان داد تغییراتی در بافت بینابینی، لوله‌های اسپرم‌ساز و سلول‌های اپیتلیوم زایگر مشاهده نشد (شکل ۱، بخش A و E). بررسی‌های هیستومورفولوژی



شکل ۱) برش عرضی از بافت بیضه در گروه‌های مختلف آزمایشی مربوط به رنگ‌آمیزی هماتوکسیلین-ائوزین

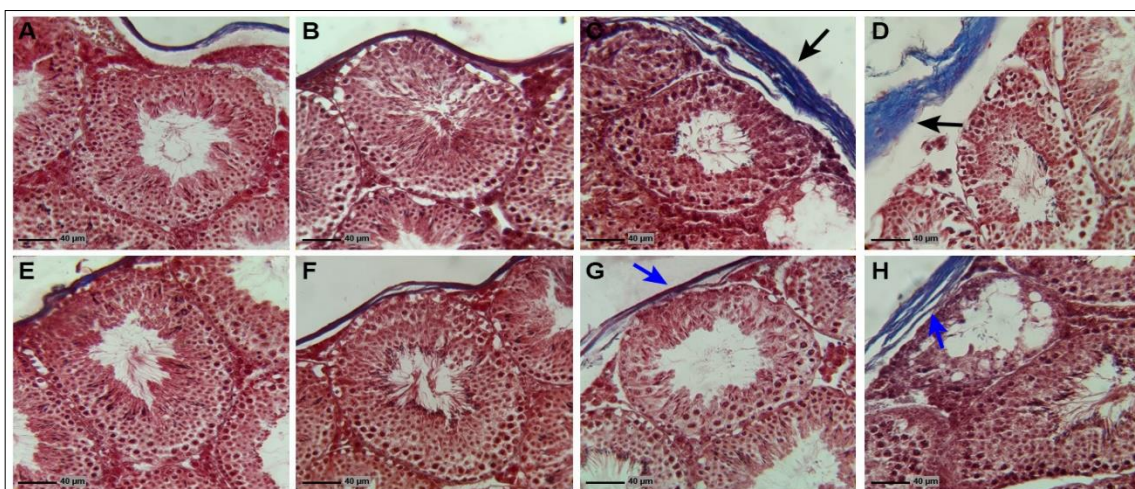
A: گروه کنترل، B: گروه ۵ میلی‌گرم سرترالین، C: گروه ۱۰ میلی‌گرم سرترالین، D: گروه ۲۰ میلی‌گرم سرترالین، E: گروه ویتامین E، F: گروه ۵ میلی‌گرم سرترالین + ویتامین E، G: گروه ۱۰ میلی‌گرم سرترالین + ویتامین E، H: گروه ۲۰ میلی‌گرم سرترالین + ویتامین E. لوله‌های منی‌ساز سالم با اسپرماتوژنز و بافت همبندی بینابینی طبیعی در گروه کنترل و ویتامین E مشاهده می‌شود. در گروه‌های دریافت‌کننده سرترالین به‌میزان ۵، ۱۰ و ۲۰ میلی‌گرم آسیب‌های بافتی به‌صورت وابسته به دوز دیده می‌شود. در گروه‌های دریافت‌کننده سرترالین همراه با ویتامین E، ویتامین E تا حدودی توانسته بود آسیب‌های هیستومورفولوژیکی ناشی از سرترالین را جبران کند. واکوئل‌دار شدن اپی‌تلیوم زایگر و آتروفی لوله‌های منی‌ساز (ستاره‌ها)، از هم گسیختگی اپی‌تلیوم زایگر (پیکان‌های سیاه رنگ)، افزایش فضای بینابینی در بافت همبندی مابین لوله‌های منی‌ساز (پیکان‌های آبی رنگ).

Fig 1) Cross sections of testicular tissue in different experimental groups related to hematoxylin & eosin staining. A: control group, B: 5 mg sertraline group, C: 10 mg sertraline group, D: 20 mg sertraline group, E: vitamin E group, F: 5 mg sertraline + vitamin E group, G: 10 mg sertraline + vitamin E group, H: 20 mg Sertraline + Vitamin E group. The intact seminiferous tubules with normal spermatogenesis and interstitial connective tissue are seen in the control and vitamin E groups. In the sertraline-receiving groups of 5, 10 and 20 mg, tissue damage was seen as dose-dependent. In the 20 mg of sertraline + vitamin E group, vitamin E was partially able to compensate for the histomorphological damage caused by sertraline. Vacuolization of the germinal epithelium and atrophic seminiferous tubules (\*), germinal epithelium dissociation (black arrows), Increased interstitial space in the connective tissue between the seminiferous tubules (blue arrows).

### بررسی‌های هیستوشیمیایی

رنگ‌آمیزی تری‌کروم ماسون برای مشاهده فیبرهای کلاژن در کپسول بیضه، اطراف رگ‌های خونی، بافت‌های بینابینی و غشای پایه استفاده می‌شود. نتایج نشان داد که رنگ‌آمیزی تری‌کروم ماسون در گروه کنترل، گروه ویتامین E، گروه S5 و S5+E تغییرات قابل توجهی را نشان نمی‌دهد. ولی دریافت داروی

سرترالین در گروه‌های S10 و S20 سبب افزایش رشته‌های کلاژن در کپسول بیضه و اطراف رگ‌های خونی شده است. دریافت ویتامین E به‌همراه سرترالین سبب کاهش رشته‌های کلاژن در کپسول بیضه و اطراف رگ‌های خونی شده است، به‌طوری‌که تراکم رشته‌های کلاژن در گروه‌های S10+E و S20+E نسبت به گروه‌های S10 و S20 کاهش نشان داده است (شکل ۲).



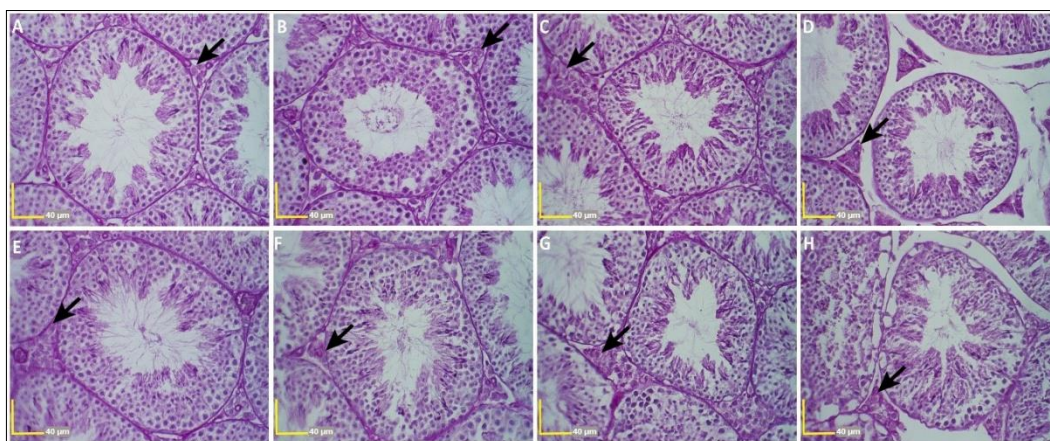
شکل ۲) برش عرضی از بافت بیضه در گروه‌های مختلف آزمایشی مربوط به رنگ‌آمیزی تری کروم ماسون.

A: گروه کنترل، B: گروه ۵ میلی‌گرم سرترالین، C: گروه ۱۰ میلی‌گرم سرترالین، D: گروه ۲۰ میلی‌گرم سرترالین، E: گروه ویتامین E، F: گروه ۵ میلی‌گرم سرترالین + ویتامین E، G: گروه ۱۰ میلی‌گرم سرترالین + ویتامین E، H: گروه ۲۰ میلی‌گرم سرترالین + ویتامین E. در گروه کنترل و ویتامین E پراکنندگی یکنواخت رشته‌های کلاژن مشاهده می‌شود. در گروه‌های دریافت‌کننده سرترالین به میزان ۱۰ و ۲۰ میلی‌گرم افزایش بافت فیبروزی نسبت به سایر گروه‌ها قابل مشاهده است. ویتامین E تا حدودی توانسته بود افزایش رشته‌های کلاژن در این گروه‌ها را تعدیل و میزان فیبروزی شدن را کاهش دهد. افزایش میزان رشته‌های کلاژن در کپسول بیضه (پیکان‌های سیاه رنگ)، کاهش میزان رشته‌های کلاژن در کپسول بیضه (پیکان‌های آبی رنگ).

Fig 2) Cross sections of testicular tissue in different experimental groups related to masson's trichrome staining. A: control group, B: 5 mg sertraline group, C: 10 mg sertraline group, D: 20 mg sertraline group, E: vitamin E group, F: 5 mg sertraline + vitamin E group, G: 10 mg sertraline + vitamin E group, H: 20 mg Sertraline + Vitamin E group. In the control and vitamin E groups, uniform distribution of collagen fibers is observed. In groups receiving sertraline 10 and 20 mg, increase in fibrous tissue can be seen compared to other groups. Vitamin E was able to moderate the increase in collagen fibers in these groups and reduce the rate of fibrosis. Increase the amount of collagen fibers in the testicular capsule (black arrows), decrease the amount of collagen fibers in the testicular capsule (blue arrows).

خاص تجمع داشت اما این دانه‌ها به صورت پراکنده در سایر رده‌های اسپرماتیدی نیز مشاهده شدند. در این رنگ‌آمیزی تفاوتی بین گروه‌ها مشاهده نشد (شکل ۳).

در ارتباط با رنگ‌آمیزی پریودیک اسید شیف نیز که به صورت مشاهده واکنش PAS در داخل سیتوپلاسم سلول‌های لیدیگ و بافت همبند بینابینی بوده و رنگ قرمز براق نشانگر جواب مثبت خواهد بود. در گروه کنترل و ویتامین E دانه‌های PAS مثبت داخل سیتوپلاسم سلول‌های رده اسپرماتوژنز به صورت



شکل ۳) برش عرضی از بافت بیضه در گروه‌های مختلف آزمایشی مربوط به رنگ‌آمیزی پریودییک اسید شیف.

A: گروه کنترل، B: گروه ۵ میلی‌گرم سرترالین، C: گروه ۱۰ میلی‌گرم سرترالین، D: گروه ۲۰ میلی‌گرم سرترالین، E: گروه ویتامین E، F: گروه ۵ میلی‌گرم سرترالین+ویتامین E، G: گروه ۱۰ میلی‌گرم سرترالین+ویتامین E، H: گروه ۲۰ میلی‌گرم سرترالین+ویتامین E همه گروه‌ها شاهد میزان مواد کربوهیدرات طبیعی و واکنش PAS مثبت بوده و تفاوتی از نظر پراکنندگی دانه‌های PAS مثبت (پیکان‌های سیاه رنگ) مابین گروه‌ها مشاهده نگردید.

Fig 3) Cross sections of testicular tissue in different experimental groups related to Periodic acid-Schiff staining.

A: control group, B: 5 mg sertraline group, C: 10 mg sertraline group, D: 20 mg sertraline group, E: vitamin E group, F: 5 mg sertraline + vitamin E group, G: 10 mg sertraline + vitamin E group, H: 20 mg Sertraline + Vitamin E group. The amount of carbohydrates was the same in all groups and the PAS reaction was positive. There was no difference in the distribution of PAS-positive grains (black arrows) between groups.

#### بررسی‌های هیستومورفومتری

بررسی‌های هیستومورفومتری بافت بیضه مشخص نمود که سرترالین سبب افزایش معنی‌دار ضخامت کپسول بیضه در گروه S20 می‌شود ( $p < 0/05$ ). مقایسه میانگین ضخامت کپسول بیضه مابین گروه‌های متناظر اختلاف معنی‌داری را نشان نداد. قطر لوله‌های منی‌ساز و ارتفاع اپی‌تلیوم زایگر لوله‌های منی‌ساز در گروه‌های S10 و S20 نسبت به گروه‌های کنترل و ویتامین E کاهش معنی‌داری را نشان داد ( $p < 0/05$ ), درحالی‌که دریافت ویتامین E سبب افزایش معنی‌دار ( $p < 0/05$ ) قطر لوله‌های منی‌ساز و ارتفاع اپی‌تلیوم لوله‌های زایگر در گروه‌های S10+E و S20+E نسبت به گروه‌های متناظر خود شده بود (جدول ۲). فراوانی سلول‌های سرتولی و لیدیک در گروه S20 نسبت به گروه کنترل و ویتامین E کاهش معنی‌داری را نشان داد ( $p < 0/05$ ). در مقایسه گروه‌های متناظر مشخص شد که ویتامین E در گروه S20+E ( $25/1 \pm 38/87$ ) سبب افزایش

معنی‌داری در تعداد سلول‌های لیدیک نسبت به گروه S20 شده بود ( $p < 0/05$ ), ولی بررسی تعداد سلول‌های سرتولی بین گروه‌های متناظر اختلاف معنی‌داری را نشان نداد. مقایسه فراوانی اسپرماتوسیت‌ها در هر لوله ما بین گروه‌های مختلف آزمایشی نشان داد که فراوانی این سلول‌ها در هر یک از گروه‌های S10، S20، S10+E و S20+E نسبت به گروه‌های کنترل و ویتامین E کاهش معنی‌داری ( $p < 0/05$ ) داشتند (جدول ۲). فراوانی سلول‌های ایمنی تک‌هسته‌ای نشان داد که تعداد این سلول‌ها در گروه‌های S10 و S20 نسبت به گروه‌های کنترل و ویتامین E کاهش معنی‌داری را نشان داد ( $P < 0/05$ ). علاوه‌براین، مقایسه گروه‌های متناظر حاکی از این بود که تعداد این سلول‌ها در گروه S10+E نسبت به گروه S10 و گروه S20+E نسبت به گروه S20 کاهش معنی‌داری ( $p < 0/05$ ) داشته است (جدول ۲). بررسی ضریب جانسن مابین گروه‌های تجربی مورد مطالعه نشان داد که در گروه‌های S10 و



S20 نمره جانسن نسبت به گروه کنترل و ویتامین E

کاهش معنی داری ( $p < 0.05$ ) داشته است (جدول ۲).

جدول ۲) نتایج میانگین پارامترهای هیستومورفومتری بافت بیضه در گروه‌های مختلف آزمایشی

S20+E	S10+E	S5+E	E	S20	S10	S5	Con	
ab <sub>2</sub> /۰.۰۵±۱۴/۸۲	a <sub>1</sub> /۸۱۴±۱۲/۲۰	a <sub>۰</sub> /۹۹۸±۱۱/۹۱	a <sub>۰</sub> /۹۰۵±۱۱/۶۸	b <sub>2</sub> /۱۱۹±۱۷/۰۱	a <sub>۰</sub> /۸۳۲±۱۲/۳۳	a <sub>۰</sub> /۹۱۶±۱۲/۵۳	a <sub>1</sub> /۰۶±۱۱/۲۲	ضخامت کپسول بیضه (برحسب میکرومتر)
cd <sub>4</sub> /۰.۴±۵۳/۱۳	d <sub>3</sub> /۹۶±۵۷/۷۴	a <sub>۰</sub> /۹۴±۶۷/۶۲	a <sub>3</sub> /۷۲±۶۵/۳	b <sub>3</sub> /۲۹±۴۵/۷۹	b <sub>۳</sub> /۵۳±۴۹/۶۴	a <sub>3</sub> /۱۸±۶۴/۹۷	a <sub>5</sub> /۴۸±۶۷/۱۷	ارتفاع اپی تلیوم زایگر (برحسب میکرومتر)
b <sub>5</sub> /۹۹±۱۸۸/۹۴	b <sub>6</sub> /۵۱±۱۸۹/۰۱	ab <sub>7</sub> /۲۳±۱۹۲/۴۱	ab <sub>9</sub> /۰۹±۱۹۷/۷۱	c <sub>8</sub> /۷۱±۱۷۳/۹۱	c <sub>12</sub> /۱۲±۱۷۲/۷۱	ab <sub>8</sub> /۳۱±۲۰۰/۱۹	a <sub>7</sub> /۲۸±۲۰۴/۶۹	قطر لوله‌های منی‌ساز (برحسب میکرومتر)
c <sub>۰</sub> /۸۳±۲۵/۷۵	a <sub>1</sub> /۷۸±۲۷/۴۸	a <sub>1</sub> /۱۸±۲۸/۲۸	b <sub>1</sub> /۴۰±۲۹/۹۶	c <sub>1</sub> /۵۷±۲۲/۲	a <sub>1</sub> /۱۰±۲۵/۷۳	a <sub>1</sub> /۴۸±۲۷/۹۶	ab <sub>2</sub> /۶۶±۲۸/۸۱	فراوانی سلول‌های سرتولی (در هر لوله منی‌ساز)
c <sub>1</sub> /۸۷±۲۵/۳۸	ab <sub>2</sub> /۰۳±۳۰/۲۳	ac <sub>2</sub> /۲۲±۲۸/۰۱	b <sub>2</sub> /۶۵±۳۲/۱۸	d <sub>1</sub> /۲۰±۲۰/۴۱	ac <sub>1</sub> /۳۴±۲۷/۴۶	ab <sub>1</sub> /۹۳±۲۹/۵	ab <sub>2</sub> /۶۳±۲۹/۰۳	فراوانی سلول‌های لیدینگ (در یک میلی‌متر مربع)
c <sub>4</sub> /۴۵±۳۲/۴۵	b <sub>۳</sub> /۱۵±۳۵/۱۳	ab <sub>3</sub> /۶۷±۴۱/۳	a <sub>4</sub> /۴۹±۴۶/۴۳	c <sub>2</sub> /۱۲±۲۹/۵۱	c <sub>3</sub> /۹۲±۳۱/۹۵	ab <sub>3</sub> /۸۶±۴۰/۴	a <sub>4</sub> /۰۵±۴۲/۴۳	فراوانی اسپرماتوسیت‌ها (در هر لوله منی‌ساز)
b <sub>۰</sub> /۵۲±۱۰/۲۹	d <sub>۰</sub> /۶۰±۷/۳۸	a <sub>۰</sub> /۳۹±۴/۹۲	a <sub>۰</sub> /۵۵±۵/۰۸	c <sub>۰</sub> /۴۵±۱۴/۱۹	b <sub>۰</sub> /۴۶±۱۰/۴۵	a <sub>۰</sub> /۴۹±۵/۲	a <sub>۰</sub> /۳۷±۵/۲۸	سلول‌های ایمنی تک‌هسته‌ای (در یک میلی‌متر مربع)
b <sub>۰</sub> /۱۲۸±۸/۰۳	d <sub>۰</sub> /۱۷۴±۸/۷۰	a <sub>۰</sub> /۱۴۱±۹/۳۳	a <sub>۰</sub> /۰۷۲±۹/۴۸	c <sub>۰</sub> /۰۶۶±۷/۱۹	b <sub>۰</sub> /۱۰۰±۸/۱۰	a <sub>۰</sub> /۱۰۵±۹/۲۲	a <sub>۰</sub> /۰۴۱±۹/۴۱	شاخص جانسن

Con: کنترل S: سرتالین. E: ویتامین E. داده‌ها بر اساس میانگین±انحراف معیار بیان شده‌اند. حروف لاتین غیرمشابه نشان‌دهنده اختلاف معنی‌دار در هر ستون می‌باشند ( $P < 0.05$ ).

بحث

عملکرد جنسی همراه است (۱۱). داروهای گروه SSRI با مهار پمپ‌های برگشت مجدد سروتونین، میزان سروتونین موجود در شکاف‌های سیناپسی را افزایش می‌دهند. گیرنده‌های سروتونین در عروق دستگاه ادراری-تناسلی گزارش شده‌اند که مسئول

مهارکننده‌های انتخابی بازجذب مجدد سروتونین (SSRI) عوامل درمانی مفیدی برای مدیریت افسردگی و سایر اختلالات روانپزشکی هستند، با این حال درمان با این داروها با شیوع بالای اختلالات

انقباض بوده و همچنین گیرنده‌های سروتونین در بیضه‌ها در تنظیم جریان خون نقش دارند (۱۲). مکانیسم شناخته شده در عملکرد این داروها شامل بازگشت مجدد سروتونین توسط سلول‌های عصبی و افزایش سطح این انتقال‌دهنده عصبی در سیناپس می‌باشد، که به‌طور کلی مقادیر بالای سروتونین باعث مهار رفتارهای جنسی، آتروفی بیضه، آسیب به فرآیند اسپرماتوزن و ایجاد استرس اکسیداتیو می‌شود (۱۲) و (۱۳). نتایج مطالعه حاضر نشان داد که سرتالین در دوز بالا سبب تغییرات هیستومورفولوژیکی در بافت بیضه موش سوری می‌شود. تغییرات هیستومورفولوژیکی در این پژوهش شامل شامل آتروفی، ازهم‌گسیختگی، واکوئل‌دار شدن اپی‌تلیوم زایگر و همچنین پارگی و افزایش فضای بافت همبند بینابینی بود که با مطالعات آتلی (Atli) و همکاران مطابقت دارد (۳). همچنین حاجی‌زاده و همکاران، گزارش کرده‌اند داروی فلوکستین که از جمله داروهای ضدافسردگی بوده و همانند سرتالین از دسته مهارکننده‌های انتخابی بازجذب سروتونین یا همان SSRIs می‌باشد، موجب ازهم‌گسیختگی لوله‌های منی‌ساز و واکوئل‌دار شدن سلول‌های رده اسپرماتوزن می‌شود (۱۴). داروهای گروه SSRIs به‌دلیل تولید بیش از حد رادیکال‌های آزاد باعث آسیب به سلول‌ها در اندام‌های تناسلی موش‌های صحرائی نر می‌شود. (۳). در مطالعه لی (Li) و همکاران، سمیت مرتبط به سرتالین به اختلال عملکرد میتوکندری در کبد موش‌ها نسبت داده شده است که این اختلال عملکرد تولید ATP را مختل می‌کند و منجر به آپوپتوز و مرگ سلول می‌شود (۱۵). علاوه بر اختلال در عملکرد میتوکندری، گزارش شده است که تزریق سروتونین به موش‌های صحرائی ممکن است باعث آتروفی بیضه، آسیب به اسپرماتوزن و سرکوب

استروئیدوزن شود (۱۶). آتلی و همکاران، بیان داشتند که افزایش سروتونین در هیپوتالاموس سبب اختلال در محور هیپوتالاموس-هیپوفیز-بیضه می‌شود و اثرات مخرب ناشی از سرتالین نیز می‌تواند به افزایش سطح سروتونین نسبت داده شود (۳). مشاهدات مطالعه حاضر نشان داد که ساختار بافتی در گروه‌هایی که ویتامین E همراه با سرتالین دریافت کرده بودند کم و بیش به گروه کنترل شباهت داشتند، لذا می‌توان گفت که ویتامین E توانسته است اثرات توکسیک سرتالین بر ساختار بافت بیضه را از بین ببرد. در مطالعات جلیلی و همکاران، بیان شده است که ویتامین E می‌تواند اثرات تخریبی بافتی و توکسیک داروهای مهارکننده‌های انتخابی بازجذب مجدد سروتونین مانند فلوکستین را تعدیل و باعث بهبود اسپرماتوزن و کاهش آسیب سلول‌های زایگر، کاهش التهاب و فیروز بافت بینابینی گردد (۱۷). بررسی داده‌های هیستومورفومتری مشخص نمود که سرتالین در دوزهای ۱۰ و ۲۰ میلی‌گرم بر کیلوگرم سبب کاهش ضخامت کپسول بیضه، قطر لوله‌های منی‌ساز و ارتفاع اپی‌تلیوم زایگر لوله‌های منی‌ساز شده است، که با پژوهش‌های آگاروال (Aggarwal) و همکاران، مبنی بر اینکه فلوکستین سبب آسیب بافتی در بیضه و کاهش ضخامت کپسول، قطر لوله‌های منی‌ساز و ارتفاع اپی‌تلیوم زایگر لوله‌های منی‌ساز می‌شود، همسو می‌باشد (۱۸).

در مطالعه حاضر، تعداد سلول‌های لیدیک در گروه دریافت‌کننده سرتالین به‌میزان ۲۰ میلی‌گرم بر کیلوگرم وزن بدن نسبت به گروه کنترل کاهش معنی‌داری نشان داده بود که در مطالعات صبحی و همکاران، نیز بیان شده است که سرتالین در دوزهای ۱۰ و ۲۰ میلی‌گرم بر کیلوگرم وزن بدن موجب کاهش تعداد سلول‌های لیدیک در بافت بیضه می‌شود که با مطالعه حاضر مطابقت دارد

ایمنی تک هسته‌ای در بافت بیضه موش‌های سوری تحت درمان با سرتالین ممکن است نقش سرتالین در ایجاد استرس اکسیداتیو و التهاب را منعکس کند. حاجی‌زاده و همکاران، بیان نموده‌اند که داروهای SSRIسبب افزایش تعداد سلول‌های ایمنی تک‌هسته‌ای در بافت بیضه می‌شود، در حالی که آنتی‌اکسیدان‌ها سبب کاهش این سلول‌ها می‌شوند (۱۴). داروهایی که سبب تولید رادیکال‌های آزاد در بدن می‌شوند قادر به افزایش تعداد سلول‌های ایمنی تک هسته‌ای در بافت بیضه هستند، از طرف دیگر مطالعات نجفی و همکاران، نشان دهنده اثر مثبت آنتی‌اکسیدان‌هایی مانند ویتامین E و ژل رویال در بهبود تعداد این سلول‌ها در بافت بیضه می‌باشد (۲۶). نتایج مطالعه حاضر نشان داد که میانگین ضریب جانسن که برای ارزیابی روند اسپرماتوزن از آن استفاده می‌شود و قابلیت تشخیص آسیب‌های اساسی بافت بیضه به‌خصوص در سطوح سلول‌های اسپرماتوسیت را دارا می‌باشد، در گروه‌های دریافت‌کننده سرتالین به‌صورت وابسته به دوز کاهش پیدا کرده است در مطالعات ساکر (Sakr) و همکاران، بیان شده است که استفاده از دوز ۱۰ و ۲۰ میلی‌گرم بر کیلوگرم سرتالین سبب کاهش ضریب جانسن می‌شود که با مطالعه حاضر همخوانی دارد (۳). فلوکستین نیز به‌عنوان یک داروی مهارکننده انتخابی باز جذب سروتونین موجب کاهش ضریب جانسن در موش‌های صحرائی شده است (۲۷). با این حال در گروه‌هایی که علاوه بر سرتالین، ویتامین E نیز دریافت کرده بودند، میانگین ضریب جانسن افزایش نشان داده بود که با مطالعات کاپلان اوغلو (Kaplanoglu) و همکاران، همسو می‌باشد (۲۸). نتایج نشان داد که سرتالین در دوزهای بالا سبب افزایش رشته‌های کلاژن در کپسول و اطراف رگ‌های خونی بافت بیضه موش‌ها شده بود. افزایش رشته‌های

(۱۹). در مطالعه حاضر ویتامین E سبب افزایش تعداد سلول‌های لیدیگ شده است که با مطالعات خسروانیا و همکاران، مبنی بر استفاده از ویتامین E در بهبود تعداد سلول‌های لیدیگ در موش‌های مواجه شده با مواد اکسیدانی مطابقت دارد (۲۰). گونه‌های فعال اکسیژن در سلول‌های لیدیگ از طریق تنفس میتوکندری و آنزیم‌های سیتوکروم P450 مسیر استروئیدوژنیک تولید می‌شوند (۲۱). ویتامین E، به‌عنوان یک آنتی‌اکسیدان، می‌تواند پراکسیداسیون لیپیدی را متوقف کرده و گونه‌های فعال اکسیژن را از بین ببرد تا سلول‌های لیدیگ را از آسیب‌های سلولی محافظت نماید (۲۲). در مطالعه حاضر شاهد کاهش میانگین تعداد سلول‌های سرتولی در گروه‌های دریافت‌کننده سرتالین به‌میزان ۱۰ و ۲۰ میلی‌گرم بر کیلوگرم وزن بدن نسبت به گروه کنترل بودیم که همسو می‌باشد با پژوهش قربانی (Ghorbani) و همکاران، که اثبات نموده است سرتالین در موش‌های صحرائی موجب کاهش تعداد سلول‌های سرتولی می‌گردد (۲۳). همچنین در مطالعات آگاروال و همکاران، بیان شده است که مصرف فلوکستین با دوزهای ۱۰، ۲۰ و ۴۰ میلی‌گرم بر کیلوگرم وزن بدن سبب کاهش تعداد سلول‌های سرتولی در موش می‌شود (۲۴). در نتایج مطالعه حاضر مشخص شد که ویتامین E توانسته است که کاهش تعداد سلول‌های سرتولی ناشی از دریافت سرتالین را بهبود ببخشد، در همین راستا نتایج مطالعات سعیدین (Saddein) و همکاران، نشان می‌دهد که ویتامین E توانسته اثر مخرب مواد اکسیدانی را بهبود و باعث افزایش تعداد سلول‌های سرتولی نسبت به گروه کنترل شود که با مطالعه حاضر همخوانی دارد (۲۵). افزایش تعداد سلول‌های ایمنی تک هسته‌ای در بافت بیضه نشانگر التهاب است که می‌تواند بر پتانسیل تولیدمثل اثر منفی داشته باشد. از این رو، افزایش در تعداد سلول‌های

کلاژن به استرس اکسیداتیو ناشی از سرتالین نسبت داده می‌شود، که با گزارشات هقاضی (Hegazy) و همکاران، همسو می‌باشد که بیان شده تشکیل رادیکال هیدروکسیل و سایر مولکول‌های اکسیدکننده بسیار واکنش‌پذیر منجر به پراکسیداسیون لیپیدها و باعث آسیب رساندن به پروتئین‌ها و اسیدهای نوکلئیک می‌شود که در نهایت این واکنش‌ها منجر به افزایش فیبرهای کلاژن می‌شود (۲۹). مقایسه رنگ‌آمیزی پرئودیک اسید شیف در گروه‌های مختلف آزمایشی نشان داد که اختلاف قابل توجهی ما بین گروه‌های مورد مطالعه وجود ندارد، با این حال در مطالعات سلیمان (Soliman) و همکاران، بیان شده است که فلوکستین موجب واکنش شدید پرئودیک اسید شیف در بازال لامینا و اطراف رگ‌های خونی در بافت بیضه موش‌های صحرایی شده است (۳۰). این نتایج احتمالاً حاکی از اختلال در سوخت و ساز سلول‌های بافت بیضه تحت تأثیر دریافت سرتالین با مدت تیمار بیشتر می‌باشد. در شرایط سالم، سلول‌های سری اسپرماتوژنز بر روی غشای پایه لوله‌های منی‌ساز دارای منابع کربوهیدرات هستند، درحالی‌که سلول‌های نزدیک حفره داخلی لوله‌های منی‌ساز برای متابولیسم از چربی استفاده می‌کنند. در مواردی که چرخه متابولیسمی دچار اختلال می‌گردد متعاقباً متابولیسم سلولی نیز تغییر می‌کند. در این شرایط، سلول‌ها از دیگر منابع غذایی موجود در محیط برای سوخت و ساز استفاده می‌کنند (۵).

### نتیجه‌گیری

با جمع‌بندی یافته‌های مطالعه حاضر چنین برمی‌آید که سرتالین، به‌واسطه افزایش تولید رادیکال‌های آزاد،

پی‌ریزی تنش‌های اکسیداتیو و نیز تضعیف دستگاه دفاع آنتی‌اکسیدانی بدن، موجبات اختلالات مربوط به پارامترهای هیستومورفولوژی، هیستومورفومتري و هیستوشیمیایی در بافت بیضه موش‌های دریافت‌کننده سرتالین فراهم می‌آورد که به نوبه خود قادر هستند تا عملکرد فیزیولوژیک سیستم تولید مثل را دچار اختلال نمایند. در حالی که ویتامین E به دلیل قابلیت‌های آنتی‌اکسیدانی و ضدالتهابی، عوارض ناشی از تجویز سرتالین را در دستگاه تولید مثل موش نر کاهش می‌دهد. نتایج مطالعه حاضر نشان می‌دهند که ویتامین E در دوزهای پایین سرتالین تا حد زیادی اثرات مخرب این دارو را کنترل می‌کند، اما در دوز بالای سرتالین، ویتامین E به‌طور کامل نتوانسته است که این اثرات نامطلوب ناشی از سرتالین را تعدیل نماید. بنابراین می‌توان بیان کرد که ویتامین E می‌تواند نقش محافظتی خود را در برابر اثرات نامطلوب دوزهای پایین سرتالین اعمال نماید. با این وجود، تأیید مضرات و توکسیک بودن سرتالین و نقش محافظتی ویتامین E در قبال آن در دستگاه تولید مثلی نر، نیازمند طرح‌ریزی مطالعات تجربی گسترده‌تر و نیز کارآزمایی‌های بالینی می‌باشد.

### سپاس و قدردانی

نگارندگان مقاله بر خود لازم می‌دانند مراتب تشکر و قدردانی خود را از معاونت پژوهشی دانشگاه تهران اعلام دارند. این مقاله تحت حمایت مالی هیچ سازمان یا مؤسسه‌ای نمی‌باشد.

### تضاد منافع

هیچ‌گونه تعارض منافع توسط نویسندگان مقاله بیان نشده است.

## References:

1. Morovvati H, Koochi MK, Khaksar Z, et al. Histological and Histometrical Study of Prostate Following Administration of Sertraline in Adult Mice. *Iran South Med J* 2020; 23(3): 205-21. (Persian)
2. Morshedi F, Morovvati H, Sadeghinezhad J, et al. Evaluation of Sperm Quality and Serum Parameters in Sertraline-Exposed Mice and Protective Role of Vitamin E. *JBUMS* 2020; 22(1): 1-8. (Persian)
3. Atli O, Baysal M, Aydogan-Kilic G, et al. Sertraline-Induced Reproductive Toxicity In Male Rats: Evaluation Of Possible Underlying Mechanisms. *Asian J Androl* 2017; 19(6): 672-9.
4. Chandra J, Samali A, Orrenius S. Triggering And Modulation Of Apoptosis By Oxidative Stress. *Free Radic Biol Med* 2000; 29(3-4): 323-33.
5. Anbara H, Sheibani MT, Razi M, et al. Insight Into The Mechanism Of Aspartame-Induced Toxicity In Male Reproductive System Following Long-Term Consumption In Mice Model. *Environ Toxicol* 2021; 36(2): 223-37.
6. Chandra AK, Chatterjee A, Ghosh R, et al. Vitamin E-Supplementation Protect Chromium (VI)-Induced Spermatogenic And Steroidogenic Disorders In Testicular Tissues Of Rats. *Food Chem Toxicol* 2010; 48(3): 972-9.
7. Anbara H, Sheibani MT, Razi M. Long-Term Effect of Aspartame on Male Reproductive System: Evidence for Testicular Histomorphometrics, Hsp70-2 Protein Expression and Biochemical Status. *Int J Fertil Steril* 2020; 14(2): 91-101.
8. Jahromy MH, Moghadam AA. Effects of Sertraline on Sperm Motility, Number and Viability and Its Relation to Blood Levels of Testosterone, FSH and LH in Adult Male Mice. *Adv Sex Med* 2014; 4(2): 17-24.
9. Hamdi H. The Preventive Role Of Wheat Germ Oil Against Sertraline-Induced Testicular Damage In Male Albino Rats. *Andrologia* 2019; 51(10): e13369.
10. Anbara H, Shahrooz R, Mozafari AA, et al. Protective Effects of Ethyl Pyruvate and Vitamin E Against Phenylhydrazine-Induced Nephrotoxicity in Mice. *Yafte* 2018; 20(1): 52-67. (Persian)
11. Zajecka J, Mitchell S, Fawcett J. Treatment-Emergent Changes In Sexual Function With Selective Serotonin Reuptake Inhibitors As Measured With The Rush Sexual Inventory. *Psychopharmacol Bull* 1997; 33(4): 755-60.
12. Collin O, Damber JE, Bergh A. 5-Hydroxytryptamine--A Local Regulator Of Testicular Blood Flow And Vasomotion In Rats. *J Reprod Fertil* 1996; 106(1): 17-22.
13. Csoka AB, Shipko S. Persistent Sexual Side Effects After SSRI Discontinuation. *Psychother Psychosom* 2006; 75(3): 187-8.
14. Hajizadeh Z, Soleimani Mehranjani M, Najafi G, et al. Black Grape Seed Extract Modulates Fluoxetine-Induced Oxidative Stress and Cytotoxicity in the Mouse Testis. *Jundishapur J Nat Pharm Prod* 2016; 11(2): e27512.
15. Li Y, Couch L, Higuchi M, et al. Mitochondrial Dysfunction Induced By Sertraline, An Antidepressant Agent. *Toxicol Sci* 2012; 127(2): 582-91.
16. Csaba Z, Csernus V, Gerendai I. Intratesticular Serotonin Affects Steroidogenesis In The Rat Testis. *J Neuroendocrinol* 1998; 10(5): 371-6.
17. Jalili T, Khaki A, Ghanbari Z, et al. A Study Of The Therapeutic Effects Of Vitamin E On Testicular Tissue Damage Caused By Fluoxetine. *Crescent J Med Biol Sci* 2014; 1(2): 37-41.
18. Aggarwal A, Jethani SL, Rohatgi RK, et al. Selective Serotonin Re-uptake Inhibitors (SSRIs) Induced Weight Changes: A Dose and Duration Dependent Study on Albino Rats. *J Clin Diagn Res* 2016; 10(3): AF01-3.
19. Subhi Madlool Z, Abood Faris S, Hussein AM. Effect Of Sertraline And Fluoxetine On The Reproductive Abilities Of Male Rats

- Rattus Norvegicus. Univ Thi-Qar J Sci 2019; 7(1): 26-32.
20. Khosravian H, Razi M, Farokhi F, et al. Simultaneous Administration of Dexamethasone and Vitamin E Reversed Experimental Varicocele-induced Impact in testicular tissue in Rats; Correlation with Hsp70-2 Chaperone Expression. Int Braz J Urol 2015; 41(4): 773-90.
21. Anbara H, Shahrooz R, Razi M, et al. The Effect Of Vitamin C On Mice Hemolytic Anemia Induced By Phenylhydrazine: An Animal Model Study Using Histological Changes In Testis, Pre-Implantation Embryo Development, And Biochemical Changes. Iran J Basic Med Sci 2018; 21(7): 668-77.
22. Hong Z, Hailing L, Hui M, et al. Effect Of Vitamin E Supplementation On Development Of Reproductive Organs In Boer Goat. Anim Reprod Sci 2009; 113(1-4): 93-101.
23. Ghorbani H, Akhavanrezayat A, Jarahi L, et al. Effects of Sertraline on Spermatogenesis of Male Rats and its Reversibility after Terminating the Drug. Urol J 2021; 18(4): 434-8.
24. Aggarwal A, Jethani SL, Rohatgi RK, et al. Effects of Fluoxetine on Testis of Albino rats - A Histological Assessment. Int J Sci Eng Res 2012; 3(7): 849-53.
25. Saddein E, Haghpanah T, Nematollahi-Mahani SN, et al. Preventative Effects of Vitamin E on Testicular Damage and Sperm Parameters in the First-Generation Mice Pups due to Pre- and Postnatal Mancozeb Exposure. J Toxicol 2019; 2019: e4763684.
26. Najafi G, Nejati V, Shalizar Jalali A, et al. Protective Role of Royal Jelly in Oxymetholone-induced Oxidative Injury in Mouse Testis. Iran J Toxicol 2014; 8(25): 1073-80.
27. Sakr HF, Abbas AM, Elsamanoudy AZ, et al. Effect Of Fluoxetine And Resveratrol On Testicular Functions And Oxidative Stress In A Rat Model Of Chronic Mild Stress-Induced Depression. J Physiol Pharmacol 2015; 66(4): 515-27.
28. Kaplanoglu GT, Bahcelioglu M, Gozil R, et al. Effects Of Green Tea And Vitamin E In The Testicular Tissue Of Streptozotocin-Induced Diabetic Rats. Saudi Med J 2013; 34(7): 734-43.
29. Hegazy AA, Elsayed NE, Ahmad MM, et al. Effect Of Formaldehyde On Rat Testis Structure. Acad Anat Int 2017; 3(2): 15-23.
30. Soliman ME, Mahmoud BL, Kefafy MA, et al. Effect Of Antidepressant Drug (Fluoxetine) On The Testes Of Adult Male Albino Rats And The Possible Protective Role Of Omega-3. Menoufia Med J 2017; 30(4): 1135-42.

Original Article

# The Protective Effects of Vitamin E against Sertraline-Induced Damage on Testicular Tissue in Adult NMRI Mice

H. Morovvati (PhD)<sup>1\*</sup>, F. Morshedi (PhD)<sup>1</sup>, H. Anbara (PhD)<sup>1</sup>

<sup>1</sup> Department of Basic Sciences, School of Veterinary Medicine, University of Tehran, Tehran, Iran

(Received 24 Sep, 2021)

Accepted 16 Nov, 2021)

## Abstract

**Background:** Sertraline is one of the most widely used antidepressants in the world. The present study was performed to evaluate the protective effects of vitamin E against sertraline-induced damage on testicular tissue in adult NMRI mice.

**Materials and Methods:** In this experimental study, 40 adult male NMRI mice were divided into eight groups of five. The first control group, received 0.3 ml of normal saline per day by gavage. The second, third and fourth groups received sertraline at 5, 10 and 20 mg/kg body weight per day by gavage, respectively. The fifth group received vitamin E at 100 international units per kg body weight per day by gavage. The sixth, seventh, and eighth groups received sertraline at 5, 10, and 20 mg/kg body weight, along with vitamin E at 100 international units per kg body weight per day by gavage, respectively. After 42 days of treatment, testicular specimens were collected and used for histomorphological, histomorphometrical and histochemical studies. The obtained data were analyzed in SPSS v. 19 using one-way Analysis of Variance (ANOVA) and Tukey's test at the significance level of ( $p < 0.05$ ).

**Results:** Sertraline caused destructive histomorphological and histochemical changes in testicular tissue and also significantly decreased the diameter of the seminiferous tubules, the height of the germinal epithelium, the number of spermatocytes, the number of Leydig and Sertoli cells and the Johnsen's score compared to the control group ( $p < 0.05$ ). Vitamin E administration improved the histomorphological, histochemical condition and significantly increased the histomorphometric parameters in testicular tissue ( $p < 0.05$ ).

**Conclusion:** Vitamin E can improve the adverse effects on histomorphological, histomorphometrical and histochemical parameters in the testicular tissue of mice receiving sertraline.

**Keywords:** Sertraline, Vitamin E, Testicular tissue, Histomorphology, Histomorphometry, Histochemistry

©Iran South Med J. All right reserved

---

Cite this article as: Morovvati H, Morshedi F, Anbara H. The Protective Effects of Vitamin E against Sertraline-Induced Damage on Testicular Tissue in Adult NMRI Mice. Iran South Med J 2022; 24(6): 582-596

---

Copyright © 2022 Morovvati, et al This is an open-access article distributed under the terms of the Creative Commons Attribution-noncommercial 4.0 International License which permits copy and redistribute the material just in noncommercial usages, provided the original work is properly cited.

\*Address for correspondence: Department of Basic Sciences, School of Veterinary Medicine, University of Tehran, Tehran, Iran.  
Email: hmorovvati@ut.ac.ir

\*ORCID: 0000-0003-0275-1636

Website: <http://bpums.ac.ir>  
Journal Address: <http://ismj.bpums.ac.ir>