



مقایسه بیان، شدت رنگ‌پذیری و توزیع مارکر p53 در انواع سرطان‌های پاپیلاری یورتلیال مثانه به روش ایمونوهیستوشیمی

عبدالحمید اسماعیلی (MD)^{۱*}، حامد منتظری (PhD)^۲، سامان کشاورزی (MD)^۱، کاوه تنها (MSc)^۳، محمد سیدآبادی (PhD)^{۱،۴،۵**}

^۱ گروه پاتولوژی، دانشکده پزشکی، دانشگاه علوم پزشکی بوشهر، بوشهر، ایران

^۲ گروه فارماکوتکنوزی و بیوتکنولوژی دارویی، دانشکده داروسازی، دانشگاه علوم پزشکی ایران، تهران، ایران

^۳ گروه فیزیک پزشکی و مهندسی پزشکی، دانشکده پزشکی، دانشگاه علوم پزشکی تهران، تهران، ایران

^۴ گروه سم‌شناسی و فارماکولوژی، دانشکده داروسازی، دانشگاه علوم پزشکی مازندران، ساری، ایران

^۵ مرکز تحقیقات علوم دارویی، دانشکده داروسازی، دانشگاه علوم پزشکی مازندران، ساری، ایران

(دریافت مقاله: ۱۴۰۰/۸/۱۵ - پذیرش مقاله: ۱۴۰۰/۹/۸)

چکیده

زمینه: با توجه به اهمیت تشخیص افتراقی بین انواع کارسینومای پاپیلاری یورتلیال مثانه، بیان و شدت رنگ‌پذیری و توزیع مارکر p53 در انواع سرطان‌های مثانه به روش ایمونوهیستوشیمی بررسی شد.

مواد و روش‌ها: بررسی در یک مطالعه گذشته‌نگر نمونه‌های بایگانی شده از بیماران با تشخیص انواع تومورهای پاپیلاری مثانه در آزمایشگاه بیمارستان شهدای خلیج فارس بوشهر انتخاب شدند، و بر اساس تشخیص درج شده در پرونده به تومور پاپیلومای مثانه، تومور پاپیلاری مثانه با پتانسیل بدخیمی پایین، کارسینوم پاپیلاری گرید پایین، و کارسینوم پاپیلاری گرید بالا تقسیم شدند. بلوک‌های پارافینی این نمونه‌ها با متد ایمونوهیستوشیمی برای مارکر p53 رنگ شدند.

یافته‌ها: بیشتر نمونه‌ها با تشخیص انواع سرطان‌های پاپیلاری مثانه برای مارکر p53 مثبت بودند، در حالی که سرطان‌های مختلف مثانه از نظر میزان بیان (p<۰/۰۰۱) و توزیع بیان (p<۰/۰۰۱) با یکدیگر متفاوت بودند. نمونه‌های با تشخیص سرطان مثانه با پتانسیل بدخیمی پایین یا بدخیم با گرید پایین که برای مارکر p53 مثبت بودند بیان ضعیفی از این مارکر داشتند، در حالی که نمونه‌های با بدخیمی با گرید بالا بیان قوی از این مارکر را نشان دادند. مقایسه توزیع بیان نشان داد که در مارکر p53 در بیماران با پتانسیل بدخیمی پایین بیشتر به صورت کانونی بیان می‌شود، در حالیکه در سرطان بدخیم مثانه به صورت گسترده بیان می‌شود.

نتیجه‌گیری: نتایج این مطالعه رنگ‌پذیری پروتئین p53 و میزان رنگ‌پذیری و توزیع آن را به‌عنوان یکی از روش‌های تشخیص و افتراق بین انواع سرطان‌های مثانه و همچنین طراحی درمان مناسب پیشنهاد می‌کند.

واژگان کلیدی: مثانه، سرطان، p53، ایمونوهیستوشیمی، تشخیص افتراقی

** ساری، کیلومتر ۱۸ جاده فرح آباد، دانشگاه علوم پزشکی مازندران، دانشکده داروسازی

مقدمه

کارسینومای سلول‌های عبوری (TCC)^۱ یا کارسینومای اوروتلیال فراوان‌ترین نوع سرطان مثانه بوده و ۹۰ درصد سرطان‌های مثانه در آمریکا از این نوع می‌باشد. در حالی‌که کارسینومای سلول مکعبی (SCC)^۲ و آدنوکارسینوما به ترتیب ۳-۸ درصد و ۱-۲ درصد از کل سرطان‌های مثانه شامل می‌شوند (۱ و ۲).

فعال شدن ژن‌های سرطان زا و غیرفعال شدن ژن‌های بازدارنده تومور از مهم‌ترین مراحل در آغاز و پیشرفت سرطان است. آسیب به تعدادی از ژن‌ها منجر به افزایش تکثیر، تهاجم و متاستاز سلول سرطانی می‌شود (۳ و ۴). یکی از پروتئین‌های سرکوب کننده تومور p53 می‌باشد که نقش مهمی در کنترل چرخه سلولی، آپوپتوز و حفظ پایداری ژنتیکی دارد (۵). در شرایط عادی میزان بسیار کمی از پروتئین p53 در بیشتر سلول‌های بدن وجود دارد. سلول‌های فقط در شرایط خاص نیاز به p53 دارند. به‌طور کلی این پروتئین سلول را در برابر آسیب‌های سلولی و ناهنجاری‌ها حفاظت می‌کند. در بیش از نیمی از سرطان‌های انسان ژن p53 دچار جهش شده است (۶).

بسته به شرایط و شدت آسیب، p53 ممکن است سلول‌ها را به سمت آپوپتوز پیش برده و یا تا زمان برطرف نشدن آسیب مانع تقسیم سلولی گردد (۷ و ۸). به علت نقش حفاظتی p53، جهش در ژن‌های سرطان‌زای فعال شده مانند Ras و Myc به تنهایی برای ایجاد تومور کافی نیست (۹). p53 به ناحیه تنظیم کننده پروتئین p21 بر روی DNA متصل شده، سبب القای رونویسی p21 می‌شود. پروتئین p21، به کمپلکس‌های کینازهای وابسته به سیکلین (cdk)^۳ متصل شده و مانع فعالیت کینازی آن‌ها می‌گردد. پس سلول وارد فاز S

نشده و DNA آسیب دیده دو برابر نمی‌شود. ایجاد سرطان شدیداً در ارتباط با از دست رفتن فعالیت p53 است (۱۰). در این حالت سلول‌های جهش یافته به چرخه سلولی خود ادامه می‌دهند، دچار آپوپتوز نمی‌شوند، و در اثر ایجاد ناپایداری ژنتیکی و ادامه تکثیر، جهش‌های دیگری در جهت پیشرفت سرطان در سلول‌های جهش یافته اولی ایجاد شده و تجمع جهش‌ها در یک سلول جهش یافته اولیه را در پی خواهد داشت (۲، ۱۱ و ۱۲).

با توجه به ناهمگنی بیولوژیکی در کارسینومای سلول‌های ترانزیشنال، مراحل بالینی مختلف و ارزش پایین‌ترین علائم پیش‌آگهی بیماری، بررسی پارامترهای مولکولی در بیماران مشکوک به سرطان مورد توجه واقع شده است. قطعاً شناسایی گروه‌های در معرض خطر ابتلا و مطالعات اپیدمیولوژیک در این زمینه کمک خواهد کرد (۱۳). در این مطالعه نمونه‌ها بر اساس بیان یا عدم بیان مارکر p53 (بله-خیر) و همچنین میزان بیان آن (شدت رنگ‌پذیری) و توزیع آن در تومورهای مختلف مثانه به روش ایمونوهیستوشیمی مورد ارزیابی قرار گرفت.

مواد و روش‌ها

در یک مطالعه گذشته‌نگر لام‌ها و بلوک‌های پارافینی بایگانی شده از بیماران با تشخیص انواع تومورهای پاپیلاری مثانه در آزمایشگاه بیمارستان شهدای خلیج فارس بوشهر انتخاب شدند. نمونه‌های بایگانی شده بر اساس تشخیص درج شده در پرونده به تومور پاپیلومای مثانه، تومور پاپیلاری مثانه با پتانسیل بدخیمی پایین (LMP)^۴، کارسینوم پاپیلاری گرید پایین مثانه (LGM)^۵، و کارسینوم پاپیلاری گرید بالای مثانه

⁴ Low malignant potential

⁵ Low grade malignant

¹ Transitional cell carcinoma

² Squamous cell carcinoma

³ Cyclin-dependent kinase

تقسیم‌بندی شدند (۱۹-۱۷). سپس متغیرهای بیان و شدت رنگ‌پذیری با استفاده از تست χ^2 در گروه‌ها مقایسه شدند. علاوه بر این همبستگی مارکر p53 با تشخیص بر اساس رنگ‌آمیزی هماتوکسیلین-اوتوزین با استفاده از تست اسپیرمن بررسی شد. $p < 0.05$ به‌عنوان سطح معنی‌دار تلقی شد.

یافته‌ها

تعداد ۵۰ نمونه با بایگانی شده با تشخیص انواع سرطان‌های مثانه در سال‌های ۹۷-۱۳۹۰ وارد مطالعه شدند. تعداد ۱۰ نمونه به علت عدم کیفیت مناسب بلوک یا وجود همزمان بدخیمی‌ها از مطالعه خارج شدند، و باقیمانده ۴۰ نمونه شامل ۲۰ نمونه از بیماران مرد و ۲۰ نمونه از بیماران زن بررسی شدند. دامنه سنی بیماران مربوطه بین ۸۴-۵۴ سال با میانگین $67/8 \pm 7/1$ بود. بعد از تطبیق تشخیص نوشته شده در پرونده با بررسی دوباره لام هماتوکسیلین-اوتوزین تعداد ۱۴ نمونه در گروه LMP، ۱۴ نمونه در گروه LGP و ۱۲ نمونه در گروه HGP قرار گرفت. نمونه‌های بررسی شده فاقد گروه تومور پاپیلومای مثانه بودند.

بیشتر بیماران با تشخیص انواع سرطان‌های پاپیلری مثانه برای مارکر p53 مثبت بودند. در حالی که سرطان‌های مختلف مثانه از لحاظ میزان بیان ($p < 0.001$) و توزیع بیان ($p < 0.01$) این مارکر با یکدیگر متفاوت هستند (شکل ۱). چنانچه در جدول ۱ نشان داده شده، غالب بیماران با تشخیص انواع سرطان‌های پاپیلری مثانه برای مارکر p53 مثبت بودند، و فقط ۱ نمونه از بیماران LMP و ۱ نمونه از بیماران LGP این مارکر را بیان نمی‌کردند. آنالیز شدت رنگ‌پذیری نشان داد که تمامی بیماران با تشخیص LMP و LGP که برای مارکر p53 مثبت بودند بیان ضعیفی از این مارکر داشتند، در حالی که غالب (۷۵ درصد) بیماران

(HGM)^۶ تقسیم شدند، و توسط پاتولوژیست مورد ارزیابی مجدد قرار گرفتند. معیارهای خروج شامل کیفیت پایین لام یا بلوک پارافینی، عدم تطابق تشخیص درج شده در پرونده با تشخیص پاتولوژیست در هنگام بازبینی مجدد لام، وجود همزمان تومورهای با منشأ نامشخص، وجود همزمان هرگونه بدخیمی غیر از تومورهای مثانه و تومورهای مثانه غیرپاپیلاری بودند. حجم نمونه بر اساس فرمول $Sample\ size: [(Z_{1-\alpha/2} + Z_{1-\beta})^2 * 2S^2] / d^2 \sim 50$ در این فرمول $d=5.4; s=10; Z_{1-\alpha/2} (\alpha=0.05)=1.96; Z_{1-\beta} (\beta=0.2)=0.84$ در نظر گرفته شد (۱۶-۱۴) تا حد امکان سعی شد تعداد یکسانی در هر گروه قرار گیرد. هر چند، با توجه به شیوع بالاتر گرید پایین و گرید بالای تومورهای پاپیلاری یوروتلیال نسبت به دو گروه دیگر امکان بایاس در این زمینه وجود داشت. بلوک‌های پارافینی این نمونه‌ها با متد ایمونوهیستوشیمی برای مارکر p53 رنگ شدند. به طور خلاصه، اسلایدهای جدید از بلوک‌ها با برش ۳ میکرون تهیه شده، سپس نمونه‌ها پارافین‌زدایی و فیکس شدند. بعد از حرارت به‌منظور افزایش قابلیت دسترسی به آنتی‌ژن، یک مرحله شستشو با بافر فسفات انجام شده و اسلایدها خشک شدند. نمونه‌ها به مدت یک ساعت با آنتی‌بادی اولیه علیه p53 و سپس با محلول آمپلیفایر برای تقویت تشکیل کمپلکس آنتی‌بادی-آنتی ژن انکوبه شدند. بعد از شستشو برای حذف اتصالات غیراختصاصی، با آنتی‌بادی ثانویه متصل به پرکسیداز انکوبه شده و در نهایت از محلول DAB^۷ برای نمایان کردن مارکر p53 استفاده شد.

نمونه‌ها بر اساس بیان یا عدم بیان مارکر p53 (بله-خیر) و همچنین بر اساس شدت رنگ‌پذیری این مارکر (ضعیف-قوی) و توزیع آن (فوکال-گسترده)

^۶ High grade malignant

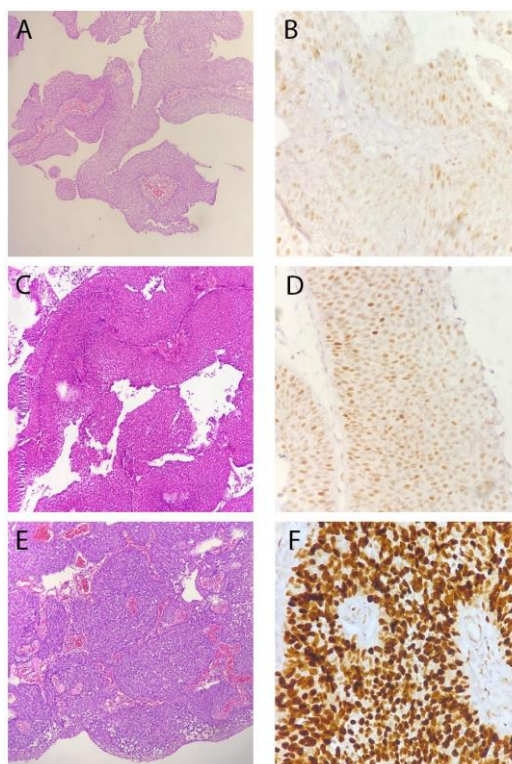
^۷ 3,3'-diaminobenzidine

HGP بیان بالایی از این مارکر را نشان دادند. مقایسه بیشتر به صورت کانونی بیان می‌شود، در حالی که در توزیع بیان نشان داد که در مارکر p53 در بیمار LMP و HGP به صورت گسترده بیان می‌شود.

جدول (۱) بیان و میزان بیان مارکر p53 در انواع سرطان‌های پاپیلری مثانه							
تشخیص	تعداد نمونه	بیان		میزان بیان		توزیع بیان	
		مثبت	منفی	ضعیف	قوی	کانونی	گسترده
LMP	۱۴	۱۳	۱	۱۳	۰	۹	۴
LGP	۱۴	۱۳	۱	۱۳	۰	۲	۱۱
HGP	۱۲	۱۲	۰	۳	۹	۱	۱۱

پاپیلری مثبت بود، بیان بالای آن ارتباط مستقیمی با سرطان‌های پاپیلری بدخیم با گرید بالا داشت ($r=0/659$, $p<0/001$). همچنین، توزیع گسترده آن ارتباط مستقیمی با سرطان‌های پاپیلری بدخیم داشت. ($r=0/531$, $p<0/001$).

بررسی ارتباط بین فاکتورها با تست اسپیرمن نشان از عدم ارتباط سن ($p=0/621$) و با تست کروس- کالوالیس نشان از عدم ارتباط جنس ($p=0/521$) با انواع سرطان‌های مثانه داشت. در حالی که، آزمون اسپیرمن نشان داد که بیان p53 در همه سرطان‌های



شکل (۱) مقایسه لام‌های هماتوکسیلین-ائوزین با رنگ‌آمیزی ایمونوهیستوشیمی علیه مارکر p53 در سرطان‌های مثانه نمونه‌های بایگانی شده با تشخیص سرطان‌های مختلف مثانه شامل سرطان پاپیلری با پتانسیل بدخیمی پایین (A, B)، سرطان پاپیلری بدخیم گرید پایین (C, D) و سرطان پاپیلری بدخیم گرید بالا (E, F) به روش هماتوکسیلین-ائوزین (پنل چپ) یا ایمونوهیستوشیمی علیه مارکر p53 (پنل راست) رنگ‌آمیزی شده‌اند.

بحث

در سطح جهانی، سرطان مثانه چهارمین سرطان شایع مردان و سیزدهمین سرطان شایع در زنان می‌باشد، که به‌طور تخمینی ۷۲۵۷۰ مورد جدید و ۱۵۲۱۰ مرگ را در سال ۲۰۱۳ در آمریکا موجب شده است (۲). در حالی که مطالعات دیگر شیوع بیشتر سرطان‌های مثانه را در مردان و در سنین بالا گزارش کرده‌اند (۲۰)، ارتباطی بین سن ($p=0/621$) یا جنس ($p=0/382$) با انواع سرطان‌های مثانه در این مطالعه دیده نشد. این می‌تواند به دلیل حجم نمونه پایین مطالعه ما باشد که از محدودیت‌های مهم این مطالعه محسوب می‌شود. علاوه بر این، مطالعه‌ای در ایران میزان بروز سرطان مثانه در خانم‌ها ۱۱/۵ و در آقایان ۱۰.۸ نفر در سال گزارش کرده است (۲۱).

شایع‌ترین نمای کارسینوم ترانزیشنال مثانه نمای پایپلری است (۲۲). تومورهای کارسینوم ترانزیشنال مثانه با مرحله و درجه متفاوت رفتار متفاوتی از عدم عود تا عود سریع با مرحله یا درجه بالاتر از خود نشان می‌دهند (۲۳-۲۵). بنابراین، کشف عوامل پیش‌بینی‌کننده رفتار این تومورها اهمیت زیادی دارد. علاوه بر این، با در نظر گرفتن پیش‌آگهی مختلف این تومورها بر اساس درجه، درمان‌های متفاوت برای آن‌ها در پیش گرفته می‌شود (۲۶). در حال حاضر، درجه‌بندی تومور ترانزیشنال مثانه بر اساس میزان آناپلازی سلول‌های تومورال و تعداد لایه‌های اپی‌تلیوم در محل ضایعه است. اشراف بر این موضوع که درجه‌بندی تومورهای مثانه توسط پاتولوژیست بر اساس میکروسکوپ نوری در مواردی می‌تواند (جهت افتراق بین دو درجه) با چالش‌های مورفولوژیک

همراه باشد، استفاده از روش‌های پیشرفته‌تر بسیار مفید می‌باشد. به این منظور، فاکتورهای پیشگویی کننده شامل پارامترهای بالینی و پاتولوژیک برای مرحله‌بندی و درجه‌بندی تومور، تهاجم لنفی-عروقی و پارامترهای مولکولی مانند، $t138, m344$ فیبرونکتین، $Cd44$ و $p53$ برای ارزیابی سلول‌های تومورال و پیش‌آگهی تومور استفاده می‌شوند.

فرکانس جهش در ژن $p53$ در سرطان ترانزیشنال مثانه از ۲۰ درصد در ژاپن تا بیش از ۵۰ درصد در میان کارکنان در معرض آریک آمین در نیوجرسی گزارش شده است (۲۷). جایگاه $p53$ بر روی بازوی کوتاه کروموزوم ۱۷ می‌باشد و یک فسفوپروتئین با وزن ۵۲ کیلودالتون را کد می‌کند. نیمه عمر این ژن در سلول‌های طبیعی ۳۰-۶ دقیقه است و بنابراین با روش ایمونوهیستوشیمی واکنش‌پذیری نخواهد داشت. جهش این ژن منجر به تولید محصول پروتئین جهش یافته $p53$ با نیمه عمر طولانی و حضور پروتئین جهش یافته در هسته می‌شود که از طریق روش‌های سیتوژنتیک، مولکولی و ایمونوهیستوشیمی قابل مشاهده خواهد (۲۸-۳۱). مارکر $p53$ در ۴۸/۳ موارد سرطان‌های ترانزیشنال مثانه مخصوصاً در نوع تهاجمی بیان می‌شود، در حالی که در بافت طبیعی مجاور تومور غیر قابل تشخیص است (۳۲). همچنین، مثبت بودن این مارکر با درجه تمایز و با مرحله بیماری سرطان‌های ترانزیشنال مثانه تهاجمی مرتبط است، در حالی که چنین ارتباطی برای سرطان‌های ترانزیشنال مثانه سطحی دیده نشده است. علاوه بر این، بیماران با کانسر ترانزیشنال تهاجمی و $p53$ مثبت، بقای ضعیف‌تری نسبت به بقیه نشان داده‌اند (۳۳). مطالعات بیشتر نشان داد که مثبت شدن این مارکر

بالای (p63 از خانواده p53) با تومورهای غیرتهاجمی به عضله مثانه اما با عود بالا و بیان بالای ژن p73 (از خانواده p53) با تومورهای تهاجمی تر مرتبط بوده است (۳۵). همچنین، ^{wip-1} (فسفاتاز القا شده با p53) در ۹۳/۴ درصد از تومورهای ترانزیشنال سل کارسینومای مثانه بیان واضح داشت و در ۱۲ درصد از بافت‌های نرمال بیان ضعیف داشته است (۳۶). در همین زمینه، پلی‌مورفیسم‌های p53 ارتباط معنی‌داری با پاتولوژی‌های غیرطبیعی دهانه رحم نشان داده است (۳۷).

نتیجه‌گیری

نتایج این مطالعه رنگ‌پذیری پروتئین p53 و میزان رنگ‌پذیری و توزیع آن را به‌عنوان یکی از روش‌های تشخیص و افتراق بین انواع سرطان‌های مثانه و همچنین طراحی درمان مناسب پیشنهاد می‌کند.

سپاس و قدردانی

این مطالعه در کمیته اخلاق در پژوهش دانشگاه علوم پزشکی بوشهر با شناسه ۱۱۴. ۱۳۹۷. IR.BPUMS.REC تصویب و توسط معاونت پژوهشی دانشگاه علوم پزشکی بوشهر حمایت شده است.

تضاد منافع

هیچ‌گونه تعارض منافع توسط نویسندگان مقاله بیان نشده است.

یک عامل پیش‌گویی‌کننده مستقل برای بقای بیماران مرحله T3b کارسینوم ترانزیشنال مثانه می‌باشد. در واقع، مثبت شدن این مارکر در این گروه از بیماران با احتمال بیشتر متاستاز دوردست و شانس بقای کمتر همراه است. در این زمینه متآنالیزی در سال ۲۰۱۰ از ۲۵ مطالعه شامل ۳۴۲۱ بیمار نشان داد که مثبت شدن مارکر p53 ارزش اخباری درگرید بالای سرطان مثانه دارد، هر چند شدت این ارتباط در تومورهای با مرحله‌بندی مختلف فرق می‌کند. در واقع، ارتباط بسیار معناداری بین مثبت شدن این مارکر و مرحله و درجه تومور وجود دارد. علاوه بر این، مثبت شدن این مارکر همبستگی معناداری با پیشرفت تومورهای مرحله T1 و سرطان پیشرفته مثانه دارد، اما چنین ارتباطی برای تومورهای مرحله Ta دیده نشد (۳۴). با اینکه، ارتباط بسیار معناداری بین مثبت شدن مارکر p53 و مرحله و درجه تومور وجود دارد (۳۴). ارتباط بین شدت بیان (بیان ضعیف در مقابل بیان قوی) این مارکر در تومورهای مختلف پاپیلاری مثانه بررسی نشده است.

در این مطالعه ما نشان دادیم p53 در انواع سرطان‌های پاپیلری مثانه بیان می‌شود. میزان بیان (شدت رنگ‌پذیری) با گرید بالای تومورهای مثانه ارتباط دارد. علاوه بر این، توزیع فوکال این مارکر می‌تواند نشانه سرطان‌های مثانه با پتانسیل بدخیمی پایین باشد، در صورتی‌که توزیع گسترده آن می‌تواند در بیماران بدخیم با گرید پایین یا بالا دیده شود (جدول ۱). با توجه به اینکه پروتئین‌های دیگر مسیر پیام‌رسانی p53 نیز با گرید بالای تومورهای مثانه در ارتباط هستند، بررسی این پروتئین‌ها در انواع تومورها بسیار ضروری است. در این رابطه، بیان

⁸ Wild-type p53-induced phosphatase 1

References:

1. Stewart BW, Wild CP. World Cancer Report 2014. Geneva, Switzerland: 444-465
2. Hahn NM. Cancer of the Bladder and Urinary Tract. In: Jameson J, Fauci AS, Kasper DL, Hauser SL, Longo DL, Loscalzo J. eds. Harrison's Principles of Internal Medicine, 20e. McGraw Hil, 2018. Accessed April 24, 2022.
<https://accessmedicine.mhmedical.com/content.aspx?bookid=2129§ionid=192016282>
3. Pulciani S, Santos E, Lauver AV, et al. Oncogenes In Human Tumor Cell Lines: Molecular Cloning Of A Transforming Gene From Human Bladder Carcinoma Cells. Proc Natl Acad Sci USA 1982; 79(9): 2845-9.
4. Sidransky D, Messing E. Molecular Genetics And Biochemical Mechanisms In Bladder Cancer. Oncogenes, Tumor Suppressor Genes, And Growth Factors. Urol Clin North Am 1992; 19(4): 629-39.
5. Cooper GM, Hausman RE, Hausman RE. The Cell: A Molecular Approach, 8e, Sinauer Associates: Sunderland, MA, 2019: 713-777.
<https://learninglink.oup.com/access/cooper8e>
6. Du J, Wang SH, Yang Q, et al. p53 Status Correlates With The Risk Of Progression In Stage T1 Bladder Cancer: A Meta-Analysis. World J Surg Onc 2016; 14: 137.
7. Greenblatt MS, Bennett WP, Hollstein M, et al. Mutations in the p53 Tumor Suppressor Gene: Clues To Cancer Etiology And Molecular Pathogenesis. Cancer Res 1994; 54(18): 4855-78.
8. Joerger AC, Fersht AR. Structural Biology Of The Tumor Suppressor p53. Annu Rev Biochem 2008; 77: 557-82.
9. Rizzotto D, Englmaier L, Villunger A. At a Crossroads to Cancer: How p53-Induced Cell Fate Decisions Secure Genome Integrity. Int J Mol Sci 2021; 22(19): 10883.
10. Greenlee RT, Murray T, Bolden S, et al. Cancer statistics, 2000. CA Cancer J Clin 2000; 50(1): 7-33.
11. Bargonetti J, Manfredi JJ. Multiple Roles Of The Tumor Suppressor p53. Curr Opin Oncol 2002; 14(1): 86-91.
12. Aljabery F, Shabo I, Gimm O, et al. The Expression Profile of p14, p53 and p21 in Tumour Cells Is Associated With Disease-Specific Survival and the Outcome Of Postoperative Chemotherapy Treatment In Muscle-Invasive Bladder Cancer. Urol Oncol 2018; 36(12): 530.e7-530.e18.
13. Heim S, Mitelman F. Cancer Cytogenetics: Chromosomal and Molecular Genetic Aberrations of Tumor Cells, 4e. Wiley-Blackwell, 2015: 113-145.
<https://www.wiley.com/en-us/Cancer+Cytogenetics%3A+Chromosomal+and+Molecular+Genetic+Aberrations+of+Tumor+Cells%2C+4th+Edition-p-9781118795521>
14. Goebell PJ, Groshen SG, Schmitz-Drager BJ, et al. p53 Immunohistochemistry In Bladder Cancer--A New Approach To An Old Question. Urol Oncol 2010; 28(4): 377-88.
15. Nakopoulou L, Constantinides C, Papandropoulos J, et al. Evaluation of Overexpression of p53 Tumor Suppressor Protein In Superficial And Invasive Transitional Cell Bladder Cancer: Comparison With DNA Ploidy. Urology 1995; 46(3): 334-40.
16. Wu CS, Pollack A, Czerniak B, et al. Prognostic Value of p53 In Muscle-Invasive Bladder Cancer Treated With Preoperative Radiotherapy. Urology 1996; 47(3): 305-10.
17. Fromont G, Roupret M, Amira N, et al. Tissue Microarray Analysis Of The Prognostic Value of E-cadherin, Ki67, p53, p27, survivin and MSH2 Expression In Upper Urinary Tract Transitional Cell Carcinoma. Eur Urol 2005; 48(5): 764-70.
18. Hodgson A, Xu B, Downes MR. p53 Immunohistochemistry In High-Grade Urothelial Carcinoma Of The Bladder Is Prognostically Significant. Histopathology 2017; 71(2): 296-304.

19. Alexander RE, Williamson SR, Richey J, et al. The Expression Patterns of p53 and p16 and an Analysis Of A Possible Role Of HPV In Primary Adenocarcinoma Of The Urinary Bladder. *PLoS One* 2014; 9(4): e95724.
20. Horstmann M, Witthuhn R, Falk M, et al. Gender-Specific Differences In Bladder Cancer: A Retrospective Analysis. *Gend Med* 2008; 5(4): 385-94.
21. Rafiemanesh H, Lotfi Z, Bakhtazad S, et al. The Epidemiological And Histological Trend Of Bladder Cancer In Iran. *J Cancer Res Ther* 2018; 14(3): 532-6.
22. Cheng L, Zhang S, Davidson DD, et al. Molecular determinants of tumor recurrence in the urinary bladder. *Future Oncol* 2009; 5(6): 843-57.
<https://www.futuremedicine.com/doi/10.2217/fon.09.50>
23. Lutzeyer W, Rübber H, Dahm H. Prognostic Parameters In Superficial Bladder Cancer: An Analysis Of 315 Cases. *J Urol* 1982; 127(2): 250-2.
24. Prout Jr GR, Barton BA, Griffin PP, et al. Treated history of noninvasive grade 1 transitional cell carcinoma. 1992;148(5):1413-9.
[https://doi.org/10.1016/S0022-5347\(17\)36924-0](https://doi.org/10.1016/S0022-5347(17)36924-0)
25. Kurth K, Bouffieux C, Sylvester R, et al. MJEu. Treatment Of Superficial Bladder Tumors: Achievements And Needs. 2000;37(Suppl. 3):1-9.
<https://doi.org/10.1159/000052386>
26. Kiemeny LA, Moret NC, Witjes JA, et al. Familial Transitional Cell Carcinoma Among The Population Of Iceland. *J Urol* 1997; 157(5): 1649-51.
27. SafariChaleshtori J, Moradi M T, Farokhi E, et al. Detection of mutations in exons 5-8 of the P53 gene in gastric cancer samples using PCR-SSCP in Chaharmahal va Bakhtiari province 2006-2007. *J Shahrekord Univ Med Sci.* 2009; 11 (3) :61-69.
<http://78.39.35.44/article-1-299-fa.html>
28. Tetu B, Fradet Y, Allard P, et al. Prevalence And Clinical Significance of HER-2/neu, p53 and Rb Expression In Primary Superficial Bladder Cancer. *J Urol* 1996; 155(5): 1784-8.
29. Lorenzo-Romero JG, Salinas-Sanchez AS, Gimenez-Bachs JM, et al. Prognostic Implications of p53 Gene Mutations In Bladder Tumors. *J Urol* 2003; 169(2): 492-9.
30. Levine AJ, Momand J, Finlay CA. The p53 Tumour Suppressor Gene. *Nature* 1991; 351(6326): 453-6.
31. Esrig D, Spruck 3rd CH, Nichols PW, et al. p53 Nuclear Protein Accumulation Correlates With Mutations In The p53 Gene, Tumor Grade, And Stage In Bladder Cancer. *Am J Pathol* 1993; 143(5): 1389-97.
32. Asgari M, Noori S. P53 Over Expression In Transitional Cell Carcinoma Of Bladder. *Razi J Med Sci* 2002; 9(29): 250-4. (Persian)
33. Saffari Chaleshtary J, Moradi Mt, Farrokhi E, et al. Study of P53 gene mutations in promoter and exons 2-4 and 9-11 in patient with gastric cancer by PCR-SSCP in Chaharmahal Va Bakhtiari province. *Iranian South Medical Journal.* 2011;14(4):220-9.
<http://ismj.bpums.ac.ir/article-1-300-fa.html>
34. Goebell PJ, Groshen SG, Schmitz-Dräger BJ. p53 immunohistochemistry in bladder cancer-- a new approach to an old question. *Urologic oncology.* 2010;28(4):377-88.
<https://doi.org/10.1016/j.urolonc.2010.03.021>
35. Papadogianni D, Soultzis N, Delakas D, et al. Expression of p53 Family Genes In Urinary Bladder Cancer: Correlation With Disease Aggressiveness And Recurrence. *Tumour Biol* 2014; 35(3): 2481-9.
36. Wang ZP, Chen SY, Tian Y. Wild-type p53-Induced Phosphatase 1 Is A Prognostic Marker And Therapeutic Target In Bladder Transitional Cell Carcinoma. *Oncol Lett* 2017; 13(2): 875-80.
37. Zaker Hosseini M, Naeimi S, Moradinasab M, et al. Codon 72 Polymorphism of TP53 Gene in Cervical Biopsies with Abnormal Histology in Bushehr Province. *Iran South Med J* 2018; 21(1): 19-28.
<http://ismj.bpums.ac.ir/article-1-911-fa.html>

Original Article

Immunohistochemical Comparison of p53 Expression, Intensity and Distribution in Different Papillary Urothelial Cancers

A. Esmaeeli (MD)^{1*}, H. Montazeri (PhD)², S. Keshavarzi (MD)¹, K. Tanha (MSc)³,
M. Seyedabadi (PhD)^{1,4,5**}

¹ Department of Pathology, School of Medicine, Bushehr University of Medical Sciences, Bushehr, Iran

² Department of Pharmacognosy and Pharmaceutical Biotechnology, School of Pharmacy, Iran University of Medical Sciences, Tehran, Iran

³ Department of Medical Physics and Biomedical Engineering, School of Medicine, Tehran University of Medical Sciences, Tehran, Iran

⁴ Department of Toxicology and Pharmacology, School of Pharmacy, Mazandaran University of Medical Sciences, Sari, Iran

⁵ Pharmaceutical Sciences Research Center, School of Pharmacy, Mazandaran University of Medical Sciences, Sari, Iran

(Received 6 Nov, 2021

Accepted 29 Nov, 2021)

Abstract

Background: Given the importance of differential diagnosis of different papillary urothelial cancers, expression, intensity and distribution of p53 were evaluated in different bladder cancers using immunohistochemistry.

Materials and Methods: In a retrospective study, archived samples of patients with different papillary urothelial cancers in Shohaday-e-Khalij Fars Hospital were selected. The samples were grouped according to the reported diagnosis into papilloma, low-malignant potential papillary tumors, low-grade papillary carcinoma, and high-grade papillary carcinoma. The samples were then immunohistochemically stained for p53.

Results: The majority of patients with papillary urothelial carcinoma were positive for p53. However, they were different in terms of intensity ($p < 0.001$) and distribution ($p < 0.01$). Low-malignant potential and low-grade malignant samples demonstrated low levels of p53 expression, whereas high-grade malignant samples exhibited high levels of its expression. Comparison of p53 distribution revealed focal expression in low-malignant potential group and diffused expression in malignant groups.

Conclusion: The results of this study suggest p53 expression, intensity and distribution as a useful marker for differential diagnosis and therapeutic management of different urothelial cancers.

Keywords: Bladder, Cancer, p53, Immunohistochemistry, Differential diagnosis

©Iran South Med J. All right reserved

Cite this article as: Esmaeeli A, Montazeri H, Keshavarzi S, Tanha K, Seyedabadi M. Immunohistochemical Comparison of p53 Expression, Intensity and Distribution in Different Papillary Urothelial Cancers. Iran South Med J 2022; 25(2): 105-113

**Address for correspondence: Department of Toxicology and Pharmacology, School of Pharmacy, Mazandaran University of Medical Sciences, Sari, Iran

E.mail: seyedabadi1981@gmail.com

* ORCID: 0000-0003-2166-1791

** ORCID: 0000-0003-0044-8270

Website: <http://bpums.ac.ir>

Journal Address: <http://ismj.bpums.ac.ir>