دوماهنامه طبّ جنوب
پژوهشکده زیست- پزشکی خلیج فارس
دانشگاه علوم پزشکی و خدمات بهداشتی درمانی بوشهر
سال بیست و پنجم، شماره ۲، صفحه ۱۷۸ - ۱۷۱ (خرداد و تیر ۱۴۰۰)

Iran South Med J 2022; 25(2): 171-178

معرفی یک مورد کارسینوماتوز لنفانژیتی ثانویه به آدنوکارسینوم ریوی در استان بوشهر

زهرا قنبری (MD)[1*]، علیرضا راسخی (MD)[2]، محمدرضا فرزانه (MD)[3]، ناهید آرام (MD)[1]، مهرزاد بحتویی (MD)[1**]

[1] گروه داخلی، دانشکده پزشکی، دانشگاه علوم پزشکی بوشهر، بوشهر، ایران
[2] گروه رادیولوژی، دانشکده پزشکی، دانشگاه علوم پزشکی شیراز، شیراز، ایران
[3] گروه پاتولوژی، دانشکده پزشکی، دانشگاه علوم پزشکی بوشهر، بوشهر، ایران

(دریافت مقاله: ۱۴۰۰/۱۲/۲۲- پذیرش مقاله: ۱۴۰۱/۲/۲۶)

چکیده

کارسینوماتوز لنفانژیتی ریوی، گسترش تومور به ریه‌ها از راه سیستم لنفاوی است که از تظاهرات نادر و نهایی سرطان می‌باشد و پیش آگهی ضعیفی دارد. علامت اصلی آن، تنگی نفس تدریجی و پیشرونده می‌باشد. روش انتخابی برای تشخیص، HRCT است که شایع‌ترین یافته افزایش ضخامت سپتوم بین لوبولی به صورت نودولار و نامنظم با تشکیل شبکه‌ای از چندضلعی‌های متراکم می‌باشد. یافته‌های بافت‌شناسی، تأییدکننده تشخیص است. در اینجا یک مورد بیمار مبتلا به کارسینوماتوز لنفانژیتی در شهر بوشهر معرفی می‌شود.

واژگان کلیدی: کارسینوماتوز لنفانژیتی، ریه، تومور، HRCT

** بوشهر، گروه داخلی، دانشکده پزشکی، دانشگاه علوم پزشکی بوشهر، بوشهر، ایران

Email: bahtoueem@yahoo.com
*ORCID: 0000-0002-0154-4072
**ORCID: 0000-0002-2750-7819

[Downloaded from ismj.bpums.ac.ir on 2025-08-24]

[DOI: 10.52547/ismj.25.2.171]

مقدمه

کارسینوماتوز لنفانژیتی، التهاب عروق لنفاوی ثانویه به بدخیمی می‌باشد که از تظاهرات نادر و نهایی سرطان است. کارسینوماتوز لنفانژیتی، اولین بار توسط گابریل آندرال، پاتولوژیست برجسته فرانسوی و استاد دانشگاه پاریس در سال ۱۸۲۹ کشف شد. گزارش آندرال در مورد بیماری بود که بر اثر سرطان رحم جان خود را از دست داده بود (۱).

کارسینوماتوز لنفانژیت ریوی، گسترش تومور به سیستم لنفاوی ریه‌هاست. عروق لنفاوی توسط بافت کارسینوماتوز، مسدود شده و ریه دچار ادم می‌شود. در بیشتر موارد انتشار خونی و به دنبال آن درگیری لنفاوی رخ می‌دهد (۴-۲) اما ممکن است گاهی ابتدا غدد لنفاوی مدیاستین و ناف ریه درگیر شوند (۵). این بیماری هم سیستم لنفاوی محیطی (سپتوم‌های بین لوبولی و زیر پلور) و هم سیستم لنفاوی مرکزی (عروق برونشیال بین بافتی) را درگیر می‌کند (۶).

تومورهای مختلفی می‌توانند منجر به کارسینوماتوز لنفانژیتی شوند که ۸۰ درصد آن‌ها آدنوکارسینوم هستند (۱۹-۷). شایع‌ترین علل آن، سرطان سینه (۳۳ درصد)، سرطان معده (۲۹ درصد)، سرطان ریه (۱۷ درصد) می‌باشد (۲۰ و ۲۱). جهش ژنتیکی خاصی در ارتباط با ایجاد کارسینوماتوز لنفانژیتی وجود ندارد (۲۲). علائم و تظاهرات بالینی آن غیراختصاصی است اما در ۴۶ درصد بیماران با تنگی نفس تحت حاد و پیشرونده بروز می‌کند که قبل از هرگونه تغییرات تصویربرداری مشهود است (۲۶-۲۳).

کارسینوماتوز لنفانژیتی باید از سایر بیماری‌هایی که دارای علایم بالینی مشابه (تنگی نفس، درد قفسه سینه، سرفه‌های مزمن، خلط خونی، خستگی، کاهش اشتها، کاهش وزن) و یافته‌های تصویربرداری مشابه هستند، افتراق داده شود (جدول ۱) (۱۷، ۲۹-۲۷).

جدول ۱) شایع‌ترین تشخیص‌های افتراقی کارسینوماتوز لنفانژیتی براساس یافته‌های تصویربرداری (۳۶)

یافته‌های تصویربرداری	تشخیص های افتراقی
ضخیم شدگی سپتوم‌های بین لوبولی (صاف)	ادم ریوی خونریزی آلوئولار کارسینوماتوز لنفانژیتی لنفوم پنومونی ویروسی پنومونی بین بافتی لنفوسیتی
ضخیم شدگی سپتوم‌های بین لوبولی (نودولار و نامنظم)	سارکوئیدوز سیلیکوز پنوموکونیوز آزبستوز کارسینوماتوز لنفانژیتی لنفوم پنومونی ویروسی
نودول‌های متعدد (اطراف عروق لنفاوی)	سارکوئیدوز سیلیکوز کارسینوماتوز لنفانژیتی
نودول‌های متعدد رندوم (تصادفی)	متاستاز سل قارچ
نودول‌های متعدد (مرکز لوبولی)	پنومونی ویروسی آلوئولیت آلرژیک کارسینومای برونکوآلوئولار برونشیولیت

معرفی بیمار

خانم ۶۹ ساله، اهل بوشهر و ورزشکار، بدون سابقهٔ بیماری زمینه‌ای با شکایت اصلی تنگی نفس به فوق تخصص ریه مراجعه کرد. طبق اظهار بیمار، ایشان از حدود ۵ ماه قبل از مراجعه، به دنبال سرفه‌های خشک دچار تنگی نفس تدریجی و پیشرونده شده که در این اواخر در حالت استراحت نیز وجود داشته است. همچنین دچار ضعف و بی‌حالی، کاهش اشتها همراه با کاهش وزن پیشرونده (طی سه ماه اخیر ۱۰-۸ کیلوگرم کاهش وزن داشته است)، درد سمت راست بدن به

[Downloaded from ismj.bpums.ac.ir on 2025-08-24]

[DOI: 10.52547/ismj.25.2.171]

خصوص درد مبهم و شبانه شانه راست بوده است. بیمار قبل از مراجعه به فوق تخصص ریه، با بروز علائم ذکر شده به چندین پزشک مراجعه کرده و با تشخیص گاستریت و آسم مزمن تحت درمان قرار گرفته اما علائم بهبود نیافته است. برای ایشان با شک به کووید-۱۹، HRCT انجام شد که ضایعات غیرطبیعی ریوی رویت شد. گزارش HRCT به این صورت بود: شواهد کانسالیدیشن در لوب میانی ریه راست دیده می‌شود. کانون‌های متعدد نودولار به صورت منتشر در هر دو ریه دیده می‌شود که به نفع متاستازهای متعدد ریوی می‌باشد. کارسینوماتوز لنفانژیتی مطرح است (شکل ۱).

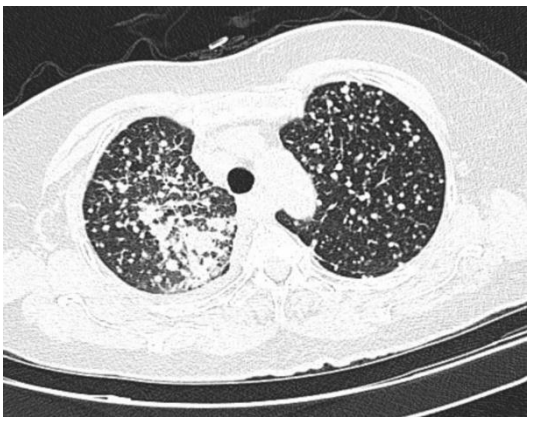

شکل۱) ضایعات بی‌شمار میکرونودولار با توزیع تصادفی در هر دو ریه دیده می‌شود که با افزایش ضخامت دیواره‌های بین لوبولی همراه بوده و مطرح کننده متاستاز است. الگوی غالب، ضایعات میکرونودولار است ولی افزایش ضخامت سپتوم‌ها مطرح کننده کارسینوماتوز لنفانژیتی می‌باشد.

Fig 1) Numerous micronodular lesions are seen with random distribution in both lungs, which is associated with an increase in the thickness of the interlobular walls and suggests metastasis. The predominant pattern is micronodular lesions, but increased septal thickness suggests lymphangitis carcinomatosis.

با گزارش HRCT، بیمار به فوق تخصص ریه ارجاع داده شد و طی سه هفته اقدامات تشخیصی بیشتری برای بیمار انجام شد: سی تی اسکن اسپیرال قفسه سینه (بدون کنتراست) انجام شد که گزارش آن به این صورت است:

ریه راست در مقایسه با ریه چپ دچار کاهش حجم شده است. قلب و مدیاستن اندکی به سمت راست منحرف شده‌اند. یک کانسالیدیشن بزرگ با تراکم بالا یا تومور، در لوب پایینی ریه راست دیده می‌شود که از قاعده تا اطراف برونش‌ها امتداد می‌یابد با وجود کانسالیدیشن، شواهد تنگی برونش دیده نمی‌شود. نودول‌های متعدد در هر دو ریه دیده می‌شود. برخی از آن‌ها با هم ادغام می‌شوند و توده‌های بزرگی مانند کانسالیدیشن بزرگ ذکر شده را در لوب تحتانی ریه راست تشکیل می‌دهند. سایر توده‌ها کمتر از ۵-۳ سانتی‌متر قطر دارند. این نودول‌ها و اینفیلتراسیون‌ها با ضخیم شدگی سپتوم‌های بین آلوئولی همراه هستند. سپتوم‌ها به‌طور نامنظم ضخیم شده‌اند و نودول‌های متعدد نیز در آن‌ها دیده می‌شود. پلورال افیوژن وجود ندارد. برجستگی زیاد ناف و مدیاستن راست به نفع لنفادنوپاتی می‌باشد. تغییرات شدید دژنراتیو در ستون فقرات قفسه سینه دیده می‌شود. در تشخیص افتراقی، کارسینوماتوز لنفانژیتی مطرح می‌باشد و سپس با احتمال کمتر، متاستاز هماتوژن، سارکوئیدوز و واسکولیت مطرح می‌باشد.

بررسی مولکولار کووید-۱۹ منفی گزارش شد (بررسی پنومونی ویروسی).

طی آزمایشات اولیه مواردی که مختل گزارش شد شامل WBC:13400، CRP:48، Alkp:667 بود و سایر آزمایشات بیمار نرمال بود.

برونکوسکوپی انجام شد که شواهد تنگی و التهاب در درخت برونشیال راست گزارش گشته و نمونه‌برداری از ریه انجام شد (جهت بررسی عفونت باکتریال، سل، قارچ و بدخیمی).

بررسی اسمیر و کشت از نظر عفونت باکتریال، سل و قارچ، منفی بود.

[Downloaded from ismj.bpums.ac.ir on 2025-08-24]

[DOI: 10.52547/ismj.25.2.171]

طبق بررسی ایمونوهیستوشیمی (IHC): مارکرهای توموری Ki67 (شاخص پرولیفراتیو سلولی)، Napsin A (به نفع آدنوکارسینوم ریوی) (شکل۲)، TTF1 (به نفع آدنوکارسینوم ریوی) (شکل۲)، CK Total (به نفع متاستاتیک)، CK5/6 (به نفع متاستاتیک)، CK7 (به نفع متاستاتیک)، جهت تشخیص آدنوکارسینوم ریوی مثبت گزارش شدند.

مارکرهای P63 (به نفع تومور سنگفرشی)، CK20 (به نفع لنفوما)، CDX2 (به نفع متاستاز از سیستم گوارش)، منفی گزارش شدند.

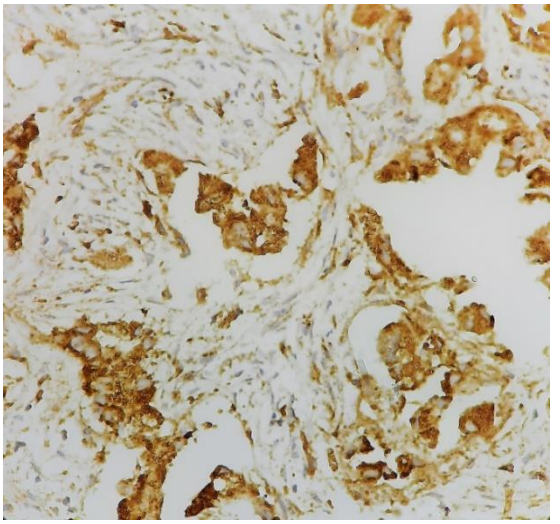

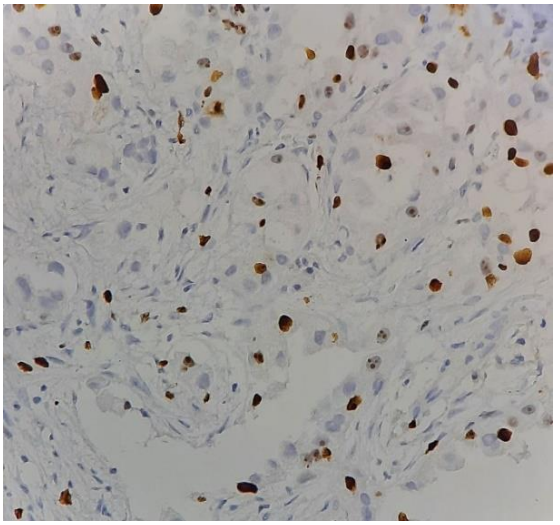

شکل ۲: ایمونوهیستوشیمی مارکر توموری Napsin A به نفع آدنوکارسینوم ریوی که در رنگ‌آمیزی مثبت شده است. بزرگ‌نمایی۴۰۰× (سمت راست).
ایمونوهیستوشیمی مارکر توموری TTF1 به نفع آدنوکارسینوم ریوی که در رنگ‌آمیزی مثبت شده است. بزرگ‌نمایی۴۰۰× (سمت چپ).

Fig 2) Immunohistochemistry of Napsin A tumor marker in favor of staining-positive pulmonary adenocarcinoma. 400 magnification (right). Immunohistochemistry of the TTF1 tumor marker in favor of stained lung adenocarcinoma. 400 magnification (left).

سونوگرافی کامل شکم و لگن و ماموگرافی انجام شد که همگی از نظر بدخیمی اولیه و متاستاز منفی بودند.

جهت بررسی بیشتر متاستاز، اسکن استخوان انجام شد که پروسهٔ متاستاتیک به شانه‌ها خصوصاً شانه راست، اسکاپولای راست، استرنوم، دنده‌ها، ستون مهره و لگن، گزارش گردید.

پس از بررسی‌های فوق، بیمار با تشخیص کارسینوماتوز لنفانژیتی و متاستاز استخوانی در زمینه آدنوکارسینوم ریوی، جهت درمان به انکولوژیست ارجاع داده شد که برای ایشان شش جلسه شیمی درمانی شامل پمترکسد (Pemetrexed) ۵۰۰ میلی‌گرم و سیس پلاتین (Cisplatin) ۵۰ میلی‌گرم هر سه هفته، تجویز شد.

بحث

متاستازهای داخل قفسه سینه در ۴۰-۳۰ درصد بیماران مبتلا به سرطان رخ می‌دهد که از این گروه، ۸-۶ درصد دچار کارسینوماتوز لنفانژیتی می‌شوند. شیوع کارسینوماتوز لنفانژیتی تقریباً ۰/۰۳ درصد (سه صدم درصد) به ازای هر ۱۰۰۰۰۰ نفر در سراسر جهان است بنابراین یک بیماری نادر است. همهٔ گروه‌های سنی ممکن است به کارسینوماتوز لنفانژیتی مبتلا شوند اما بیشتر در گروه سنی ۴۰-۴۹ ساله مشاهده می‌شود (۳۰). به‌طور کلی پیش آگهی ضعیف است و تقریباً ۵۰ درصد بیماران در عرض یک

[Downloaded from ismj.bpums.ac.ir on 2025-08-24]

[DOI: 10.52547/ismj.25.2.171]

سال پس از تشخیص تسلیم بیماری خود می‌شوند. البته گاهی اوقات با بقای طولانی دیده شده است (۳ و ۶).

هیچ یافتهٔ آزمایشگاهی اختصاصی در ارتباط با کارسینوماتوز لنفانژیتی وجود ندارد (۳۱) و تشخیص آن بر مبنای علائم بالینی، یافته‌های رادیولوژی و پاتولوژی می‌باشد. کارسینوماتوز لنفانژیتی از نظر بافت‌شناسی هم در سیستم لنفاوی و هم در بین بافت مجاور به همراه ادم و دسموپلازی (بافت فیبروزی اطراف کانون‌های سرطانی) مشاهده می‌شود (۳ و ۲۳). تظاهرات رادیوگرافیک به طور ساده به دو دسته تقسیم می‌شوند که شامل درگیری سیستم لنفاوی محیطی و سیستم لنفاوی مرکزی می‌باشد. تظاهرات ممکن است به صورت درگیری محیطی یا مرکزی یا ترکیبی از هر دو سیستم باشد (۲۳) توزیع تغییرات، متغیر است اما بیشتر به صورت دوطرفه و نامتقارن است (۳، ۳۲ و ۳۳).

CXR اولین انتخاب تشخیصی برای بیمارانی است که علائم تنفسی دارند اما یافته‌های CXR برای کارسینوماتوز لنفانژیتی، اساساً غیراختصاصی هستند. متاسفانه ۵۰ درصد بیماران مبتلا، CXR نرمال دارند (۳ و ۳۴). شایع‌ترین یافته CXR برای کارسینوماتوز لنفانژیتی، یک الگوی شبکه‌ای نودولار با ضخیم شدگی سپتوم بین لوبولی می‌باشد. سایر یافته‌ها شامل ضخیم شدگی نامنظم عروق برونشیال، خطوط کرلی A و B، بزرگی غدد لنفاوی مدیاستین و ناف ریه (۲۰-۴۰ درصد موارد)، پلورال افیوژن (۵۰-۳۰ درصد موارد) می‌باشد (۲۹، ۳۷-۳۴). HRCT روش تشخیص انتخابی برای کارسینوماتوز لنفانژیتی است (۳۸ و ۳۹). شایع‌ترین یافتهٔ HRCT به‌صورت ضخیم شدگی صاف (مراحل اولیه) و نودولار (مراحل آخر) اطراف برونکوواسکولار و سپتوم بین لوبولی است (۲، ۳، ۶ و ۲۳). که گاهی منجر به ساختار چندضلعی‌های متراکم لوبولی می‌شود (۹). سایر یافته‌های HRCT شامل ظاهر شیشه مات ناشی از ادم بینابینی یا گسترش تومور به داخل پارانشیم، تخریب نسبی و جزئی بافت ریه، بزرگی غدد مدیاستین و ناف ریه، پلورال افیوژن، می‌باشد (۲۹ و ۳۸).

یک نشانه مفید کارسینوماتوز لنفانژیتی این است که ساختار کلی و لوبولار ریه‌ها حفظ می‌شود (۲). در بیشتر موارد بیماری به سرعت پیشرفت می‌کند اما در بعضی موارد تغییرات تدریجی است. بنابراین تظاهرات پایدار در مقایسه با تصویربرداری قبلی، رد کننده تشخیص نیست (۳).

درمان اصلی کارسینوماتوز لنفانژیتی، شیمی درمانی سیستمیک است و رژیم شیمی درمانی بستگی به بافت‌شناسی تومور دارد. بیماران کارسینوماتوز لنفانژیتی پس از تشخیص و درمان موفقیت‌آمیز، به صورت دوره‌ای تحت پیگیری قرار می‌گیرند که شامل آزمایش عملکرد تنفسی و نظارت بر پیشرفت بیماری می‌باشد (۴۲-۴۰).

نتیجه‌گیری

کارسینوماتوز لنفانژیتی از تظاهرات نهایی سرطان ریه می‌باشد که پیش آگهی ضعیفی دارد. از آنجایی که در بیشتر موارد، ثانویه به یک تومور اولیه زمینه‌ای رخ می‌دهد، لذا باید راهکارهایی اتخاذ شود که منجر به تشخیص زودرس تومورهای اولیه و درمان به موقع و مؤثر شود و در نتیجه از متاستاز و عوارض ثانویه مانند کارسینوماتوز لنفانژیتی تا حد زیادی جلوگیری به عمل آید. مدیریت بیمار مبتلا به کارسینوماتوز لنفانژیت ریوی اغلب با معضلات تشخیصی و درمانی روبروست. تعامل نزدیک، ارتباط و هماهنگی بین

[Downloaded from ismj.bpums.ac.ir on 2025-08-24]

[DOI: 10.52547/ismj.25.2.171]

تیم‌های تخصصی مختلف به ارائه بهترین خدمات و مدیریت بیمار کمک می‌کند.

این مقاله تحت حمایت مالی هیچ سازمان یا مؤسسه‌ای نگارش نشده است.

تضاد منافع

هیچ‌گونه تعارض منافع توسط نویسندگان بیان نشده است.

References:

1.Doyle L. Gabriel Andral (1797-1876) and the First Reports of Lymphangitis Carcinomatosa. J R Soc Med 1989; 82(8): 491-3.

2.Naidich DP, Srichai MB, Krinsky GA. Computed Tomography and Magnetic Resonance Of The Thorax. Chapter 1. Philadelphia: Lippincott Wil-liams & Wilkins, 2007, 43.

3.Ikezoe J, Godwin JD, Hunt KJ, et al. Pulmonary Lymphangitic Carcinomatosis: Chronicity Of Radiographic Findings In Long-Term Survivors. AJR Am J Roentgenol 1995; 165(1): 49-52.

4.Biswas A, Sriram PS. Getting the Whole Picture: Lymphangitic Carcinomatosis. Am J Med 2015; 128(8): 837-40.

5.Beattie JW. Lymphangitis Carcinomatosa. Brit J Tuberc Dis Ch 1956; 50(2): 120-9.

6.Kazerooni EA, Gross BH. Cardiopulmonary Imaging. Chapter 2. Philadelphia: Lippincott Williams & Wilkins, 2004, 35.

7.Mapel DW, Fei RH, Crowell RE. Adenocarcinoma Of The Lung Presenting As A Diffuse Interstitial Process In A 25-Year-Old Man. Lung Cancer 1996; 15(2): 239-44.

8.Stein DL, Freeman LM. Lymphangitic Spread Of Breast Carcinoma: Scintigraphic Pattern With Chest X-Ray And Computed Tomography Correlation. Clin Nucl Med 2005; 30(9): 615-6.

9.Scala R, Aronne D, Del Prato B, et al. Endobronchial Metastasis From Stomach Carcinoma. Monaldi Arch Chest Dis 2000; 55(1): 6-8.

10.Charest M, Armanious S. Prognostic Implication Of The Lymphangitic Carcinomatosis Pattern On Perfusion Lung Scan. Can Assoc Radiol J 2012; 63(4): 294-303.

11.Jaeger T, Zirbs M, Andres C, et al. Lymphangitic Carcinomatosis Of Colon Carcinoma: A Sign Of Poor Prognosis. Clin Exp Dermatol 2012; 37(8): 937-9.

12.Tighe D, Cavilla S, Simcock R. Pulmonary Lymphangitic Carcinomatosis From Head And Neck Squamous Cell Carcinoma. Int J Oral Maxillofac Surg 2014; 43(7): 806-10.

13.Guddati AK, Marak CP. Pulmonary Lymphangitic Carcinomatosis Due To Renal Cell Carcinoma. Case Rep Oncol. 2012; 5(2): 246-52.

14.Zhuang L, Liu X, Hu C, et al. Pulmonary Lymphangitic Carcinomatosis In Liver Carcinoma: A Rare Case Report And Literature Review. World J Surg Oncol 2014; 12: 66.

15.Miller KS, Miller JM. Imaging Case Of The Month. Pulmonary Lymphangitic Carcinomatosis From Adenocarcinoma Of The Prostate. Maryland Med J 1994; 43(11): 989-90.

16.Perez-Lasala G, Cannon DT, Mansel JK, et al. Case Report: Lymphangitic Carcinomatosis From Cervical Carcinoma--An Unusual Presentation Of Diffuse Interstitial Lung Disease. Am J Med Sci 1992; 303(3): 174-6.

17.Sawin SW, Aikins JK, Van Hoeuen KH, et al. Recurrent Squamous Cell Carcinoma Of The Cervix With Pulmonary Lymphangitic Metastasis. Int J Gynaecol Obstet 1995; 48(1): 85-90.

18.Wu JW, Chiles C. Lymphangitic Carcinomatosis From Prostate Carcinoma. J Comput Assist Tomogr 1999; 23(5): 761-3.

19.Shin MS, Shingleton HM, Partridge EE, et al. Squamous Cell Carcinoma Of The Uterine Cervix. Patterns Of Thoracic Metastases. Invest Radiol 1995; 30(12): 724-9.

20.Grenier P, Chevret S, Beigelman C, et al. Chronic Diffuse Infiltrative Lung Disease: Determination Of The Diagnostic Value Of Clinical Data, Chest Radiography, and CT and Bayesian Analysis. Radiology 1994; 191(2): 383-90.

[Downloaded from ismj.bpums.ac.ir on 2025-08-24]

[DOI: 10.52547/ismj.25.2.171]

21.Hibino M, Maeda K, Horiuchi S, et al. Pulmonary Lymphangitic Carcinomatosis With Ground-Glass Opacities As Presentation Of Prostate Cancer. Respirol Case Rep 2018; 6(7): e00347.
22.Moubax K, Wuyts W, Vandecaveye V, et al. Pulmonary Lymphangitic Carcinomatosis As A Primary Manifestation Of Gastric Carcinoma In A Young Adult: A Case Report And Review Of The Literature. BMC Res Notes 2012; 5: 638.
23.Johkoh T, Ikezoe J, Tomiyama N, et al. CT Findings In Lymphangitic Carcinomatosis Of The Lung: Correlation With Histologic Findings And Pulmonary Function Tests. AJR Am J Roentgenol 1992; 158(6): 1217-22.
24.Descombes E, Gardiol D, Leuenberger P. Transbronchial Lung Biopsy: An Analysis Of 530 Cases With Reference To The Number Of Samples. Monaldi Arch Chest Dis 1997; 52(4): 324-9.
25.Levy H, Horak DA, Lewis MI. The Value Of Bronchial Washings And Bronchoalveolar Lavage In The Diagnosis Of Lymphangitic Carcinomatosis. Chest 1988; 94(5): 1028-30.
26.Poletti V, Poletti G, Murer B, et al. Bronchoalveolar Lavage In Malignancy. Semin Respir Crit Care Med 2007; 28(5): 534-45.
27.Thomas A, Lenox R. Pulmonary Lymphangitic Carcinomatosis As A Primary Manifestation Of Colon Cancer In A Young Adult. CMAJ 2008; 179(4): 338-40.
28.Aslam HM, Zhi C, Nadeem M, et al. A Case of Rapidly Deteriorating Lymphangitic Carcinomatosis in a Patient with Stage IV Pancreatic Cancer. Cureus 2019; 11(4): e4421.
29.Aburto M, Herráez I, Iturbe D, et al. Diagnosis of Idiopathic Pulmonary Fibrosis: Differential Diagnosis. Med Sci 2018; 6(3): 73.
30.Bruce DM, Heys SD, Eremin O. Lymphangitis Carcinomatosa: A Literature Review. J R Coll Surg Edinb 1996; 41(1): 7-13.
31.Gilchrist FJ, Alton H, Brundler MA, et al. Pulmonary Lymphangitic Carcinomatosis Presenting As Severe Interstitial Lung Disease In A 15-Year-Old Female. Eur Respir Rev 2011; 20(121): 208-10.
32.Scalzetti EM. Unilateral Pulmonary Edema After Talc Pleurodesis. J Thorac Imaging 2001; 16(2): 99-102.
33.Zompatori M, Rimondi MR, Gavelli G, et al. Paraseptal Emphysema Mimicking Unilateral Lymphangitic Carcinomatosis: CT Findings. J Comput Assist Tomogr 1993; 17(5): 810-2.
34.Mathieson JR, Mayo JR, Staples CA, et al. Chronic Diffuse Infiltrative Lung Disease: Comparison Of Diagnostic Accuracy Of CT And Chest Radiography. Radiology 1989; 171(1): 111-6.
35.Bhargava R, Winer-Muram HT, Kauffman WM, et al. Chest Radiographic Features Of Thoracic Metastatic Disease In Adolescents With Colon Cancer. Pediatr Radiol 1994; 24(7): 491-3.
36.Masson RG, Krikorian J, Lukl P, et al. Pulmonary Microvascular Cytology in the Diagnosis Of Lymphangitic Carcinomatosis. N Engl J Med 1989; 321(2): 71-6.
37.NEJM. Pulmonary Microvascular Cytology In Lymphangitic Carcinomatosis. N Engl J Med 1990; 322(1): 59-60.
38.Honda O, Johkoh T, Ichikado K, et al. Comparison Of High Resolution CT Findings Of Sarcoidosis, Lymphoma, And Lymphangitic Carcinoma: Is There Any Difference Of Involved Interstitium?. J Comput Assist Tomogr 1999; 23(3): 374-9.
39.Potente G, Bellelli A, Nardis P. Specific Diagnosis By CT And HRCT In Six Chronic Lung Diseases. Comput Med Imaging Graph 1992; 16(4): 277-82.
40.Baiocchi G, Neto RC, Fukazawa EM, et al. Recurrent Cervical Cancer Presented With Lymphangitic Carcinomatosis. J Obstet Gynaecol Res 2010; 36(5): 1130-2.
41.Kikuchi N, Shiozawa T, Ishii Y, et al. A Patient With Pulmonary Lymphangitic Carcinomatosis Successfully Treated With TS-1 And Cisplatin. Intern Med 2007; 46(8): 491-4.
42.Del Rosario M, Tsai H, Dasanu CA. Prolonged Survival In Colon Cancer With Malignant Pericardial Effusion And Pulmonary Lymphangitic Carcinomatosis: A Case For Monoclonal Antibodies? Conn Med 2016; 80(8): 483-5.

[Downloaded from ismj.bpums.ac.ir on 2025-08-24]
[DOI: 10.52547/ismj.25.2.171]

Iran South Med J 2022; 25(2): 171-178

Case Report

Case Report Of Lymphangitic Carcinomatosis Secondary To Lung Adenocarcinoma

Z. Ghanbari (MD)[1*], AR. Rasekhi (MD)[2], MR. Farzaneh (MD)[3], N. Aram (MD)[1], M. Bahtouee (MD)[1**]

[1] ***Department of Internal Medicine, School of Medicine, Bushehr University of Medicine Sciences, Bushehr, Iran***
[2] ***Department of Radiology, School of Medicine, Shiraz University of Medicine Sciences, Shiraz, Iran***
[3] ***Department of Pathology, School of Medicine, Bushehr University of Medicine Sciences, Bushehr, Iran***

(Received 13 Mar, 2022 Accepted 16 May, 2022)

Pulmonary lymphangitic carcinomatosis is the spread of a tumor to the lungs through the lymphatic system, which is a rare and final manifestation of cancer with a poor prognosis. Its main symptom is gradual and progressive dyspnea. The method of choice for diagnosis is high-resolution CT (HRCT), the most common finding of which is an increase in nodular and irregular septal thickness between the lobules with the formation of a network of dense polygons. Histological findings confirm the diagnosis. Here we present a patient with lymphangitic carcinomatosis in Bushehr, which occurred secondary to pulmonary adenocarcinoma.

Keywords: Lymphangitic carcinomatosis, Lung, Tumor, HRCT

©Iran South Med J.All right sreserved

Cite this article as: Ghanbari Z, Rasekhi AR, Farzaneh MR, Aram N, Bahtouee M. Case Report Of Lymphangitic Carcinomatosis Secondary To Lung Adenocarcinoma. Iran South Med J 2022; 25(2): 171-178

***Address for correspondence*: Department of Internal Medicine, School of Medicine, Bushehr University of Medicine Sciences, Bushehr, Iran. Email: bahtoueem@yahoo.com
*ORCID: 0000-0002-0154-4072
**ORCID: 0000-0002-2750-7819

Website: http://bpums.ac.ir
Journal Address: http://ismj.bpums.ac.ir

[Downloaded from ismj.bpums.ac.ir on 2025-08-24]

[DOI: 10.52547/ismj.25.2.171]