فصلنامه طبّ جنوب
پژوهشکده زیست-پزشکی خلیج فارس
دانشگاه علوم پزشکی و خدمات بهداشتی درمانی بوشهر
سال چهاردهم، شماره ۴، صفحه ۲۷۳ - ۲۶۴ (زمستان ۱۳۹۰)

ارزیابی رادیولوژیک اثر مصرف خوراکی پودر مرجان خلیج‌فارس در مراحل التیام بافت استخوانی خرگوش

مهدی مرجانی[۱*]، هومن فقیهی[۲]

[۱] گروه علوم درمانگاهی، دانشگاه آزاد اسلامی، واحد کرج
[۲] گروه حرفه‌ای دامپزشکی، دانشگاه آزاد اسلامی، واحد کرج

چکیده

زمینه: با توجه به تحقیقات انجام شده روی جانوران و فرآورده‌های دریایی مخصوصاً مرجان در دهه اخیر از نظر مزایای آن تصمیم گرفته شد تا از مرجان بومی خلیج‌فارس به‌عنوان پودر خوراکی به‌هدف التیام عارضه استخوان تیبیا در خرگوش استفاده شود.

مواد و روش‌ها: از تعداد ۱۸ سرخرگوش سفید نیوزلندی با وزن تقریبی ۳-۲/۵ کیلوگرم استفاده شد و خرگوش‌ها به‌طور تصادفی به ۳ گروه ۶-تایی شامل کنترل، با مصرف کلسیم خوراکی و گروه با مصرف پودر مرجان تقسیم شدند. به‌منظور ایجاد نقیصه بخش یک سوم ابتدایی استخوان درشت‌نی شکاف داده شده، عضلات به‌طریق کندکاری کنار زده شد و موضع عمل نمایان گردید. توسط مته اورتوپدی در بخش مربوط سوراخی به‌عمق تقریبی ۰/۸-۰/۶ میلی‌متر و قطر ۴ میلی‌متر ایجاد و بعد از تخلیه و شستشوی آن موضع عمل بخیه شد. این عمل در هر ۳ گروه به‌طور یکسان انجام گردید. خرگوش‌های گروه کلسیم با دریافت روزانه ۱۱۵۰ میلی‌گرم پودر کلسیم و خرگوش‌های گروه مرجان با دریافت ۱۲۲۰ میلی‌گرم پودر مرجان و خرگوش‌های گروه کنترل در شرایط استاندارد قفس نگهداری شدند. در مدت دو ماه دوره درمان نمونه‌ها طی روزهای صفر، ۱۰، ۲۰، ۳۰، ۴۰، ۵۰، ۶۳ مورد بررسی رادیوگرافی در حالت گماری‌های جانبی و قدامی- خلفی قرار گرفتند. در بررسی‌های رادیولوژیک صورت گرفته پارامترهایی مثل پرشدن نقیصه، دانسیته نقیصه، حضور کالوس خارجی و کالوس اینترکورتیکال ارزیابی شد.

یافته‌ها: در بررسی پارامترهای رادیولوژیک مثل پرشدن نقیصه، دانسیته نقیصه، وجود کالوس خارجی و کالوس اینترکورتیکال روند جذب بهتر مرجان خلیج فارس در گروه آزمایش نسبت به‌گروه کنترل مشاهده شد ($P<0/05$).

نتیجه‌گیری: در یک نتیجه‌گیری کلی می‌توان گفت طبق بررسی رادیوگرافی انجام شده مصرف پودر خوراکی مرجان خلیج فارس سبب افزایش تشکیل بافت استخوانی در ناحیه می‌شود. با توجه به‌بررسی انجام شده مصرف این پودر در انسان نیاز به تحقیقات بالینی بیشتر دارد.

واژگان کلیدی: مرجان خلیج‌فارس، ترمیم استخوان، کالوس اینترکورتیکال، رادیوگرافی

دریافت مقاله: ۹۰/۱/۱۶- پذیرش مقاله: ۹۰/۳/۱۲

* تهران، خیابان شریعتی، تقاطع ملک ترکمنستان، پلاک ۳، صندوق پستی ۱۵۶۵۵/۴۶۱

E-mail: m.marjani@kiau.ac.ir

[Downloaded from ismj.bpums.ac.ir on 2024-05-04]

مقدمه

مرجان‌ها از نظر نوع، گونه و منافذ با یکدیگر تفاوت دارند و این تفاوت‌های گونه‌ای در آنها سبب می‌شود که عملکردها و خصوصیات متفاوتی را در زمان کاربرد و بررسی نشان دهند (۱ و ۲). از نظر مقایسه بین مرجان و استخوان تفاوتهایی وجود دارد که علت آن تفاوت در میزان عناصر و ساختار آن می‌باشد. (۱ و ۲)

در تمامی مطالعات قبلی از مرجان، بخشی از جزیره اوکیناوا در ژاپن استفاده شده است و یک گونه خاص از مرجان‌های فوق در شرایط آزمایشگاهی و با شرایط زیستی ویژه به‌منظور استفاده به‌عنوان یک ماده زیست سازگار بسیار ایده‌آل پرورش داده شد. با این پیش فرض مشخص گردید که می‌توان از مرجان خلیج‌فارس در تحقیقات استفاده نمود و اثرات آن را در ترمیم بافت استخوانی به‌صورت خوراکی بررسی کرد (۲). مهمترین گونه‌های شناسایی شده مرجان در خلیج‌فارس Acroporidae، Poritidae و Favidae می‌باشند و در تحقیق حاضر هم از گونه Poritidae به‌صورت پودر خوراکی بهره گرفته شد. در تجزیه آزمایشگاهی صورت گرفته از مرجان خلیج‌فارس در ساختمان آن ۹۴/۷۳ درصد کربنات کلسیم یافت شد. در بررسی‌های صورت گرفته مشخص شد از سال ۱۹۸۰ میلادی مرجان به‌عنوان ماده بیولوژیک مورد پذیرش جوامع علمی قرار گرفته است (۵-۳).

با توجه به‌عدم بررسی و مطالعه علمی در خصوص اثرات خوراکی این‌گونه از مرجان خلیج‌فارس بررسی‌های اولیه برروی آن با دیدگاه اثر بر روند ترمیم بافت استخوانی و ارزیابی به‌صورت رادیولوژیک انجام شد تا زیربنای مطالعات آینده باشد (۸-۶).

مواد و روش‌کار

تعداد ۱۸ سر خرگوش سفید نیوزلندی با وزن تقریبی ۳-۲/۵ کیلوگرم به‌طور تصادفی به ۳ گروه ۶ تایی گروه کنترل، گروهی با مصرف کلسیم خوراکی و گروه سوم با مصرف پودر مرجان به‌صورت خوراکی تقسیم شدند. هر خرگوش توسط مارکرهای شماره‌دار در گوش کدگذاری شد تا با توجه به‌شماره آنها بررسی و تفکیک شوند. حیوانات از مؤسسه تحقیقات پاستور ایران تهیه شدند و در حیوان‌خانه دانشکده دامپزشکی با شرایط استاندارد دما، نور، غذا و تهویه نگهداری و تمامی مقررات مندرج در بیانیه هلسینکی در رابطه با کار روی حیوانات آزمایشگاهی در مورد آنها رعایت گردید.

رادیوگرافی قبل از جراحی

پرتونگاری ازحیوانات مورد مطالعه قبل از جراحی به‌منظور بررسی موضع عمل و استخوان درشت‌نی و همچنین بررسی ناهنجاریهای مادرزادی احتمالی و تعیین سلامت سیستم اسلکت خصوصاً در موضع عمل انجام گردید.

آماده‌سازی قبل از عمل

آماده‌سازی قبل از عمل با کاربرد آسپرومازین به‌میزان ۱-۰/۵ میلی‌گرم به‌ازای هر کیلوگرم وزن و به‌صورت تزریق داخل عضلانی انجام شد. جهت مقیدسازی خرگوش‌ها روی میز جراحی به‌شکل خوابیده به‌پهلو قرار گرفتند و ناحیه بالای مفصل زانو تا مچ پا موتراشی و ضدعفونی شد. بیهوشی عمومی با ترکیب دارویی کتامین با دوز ۲۰-۵۰ میلی‌گرم بر کیلوگرم و آسپرومازین ۱-۰/۵ میلی‌گرم بر کیلوگرم و سولفات آتروپین با دوز ۰/۵-۰/۱ میلی‌گرم بر کیلوگرم قبل از

[Downloaded from ismj.bpums.ac.ir on 2024-05-04]

شروع عمل به‌شکل داخل عضلانی انجام شد.

مراحل انجام عمل جراحی ایجاد نقیصه سوراخی شکل در استخوان درشت‌نی

در هر ۳ گروه مورد بررسی بخش یک سوم بالایی استخوان درشت‌نی برای جراحی به‌کار رفت و با ایجاد شکاف به‌طول ۳ سانتی‌متر از پایین مفصل زانو تا قسمت میانی استخوان درشت‌نی در قسمت جانبی بدون برش عضله با روش کندکاری با کنارزدن پوست استخوان درشت‌نی در معرض دید قرار گرفت. با مته اورتوپدی به قطر۴ میلی متر سوراخی و عمق ۰/۶-۰/۸ میلی‌متر در بخش یک سوم بالایی استخوان درشت‌نی ایجاد شد (تصویر ۱) و با خارج کردن قطعات استخوان و شستشوی نقیصه ایجاد شده، پوست با الگوی بخیه ساده تک با نخ نایلون ۳ صفر بخیه شد.



تصویر ۱) ایجاد نقیصه در موضع عمل

پس از عمل، خرگوش‌های گروه کنترل و گروه‌های آزمایش مرجان و کلسیم هر کدام به‌شکلی جداگانه به قفس‌های انفرادی تعبیه شده انتقال یافته و همه روزه ۲ نوبت توسط جیره‌ای پلتی‌شکل (تولید شرکت جوانه خراسان) و بدون مکمل‌های اضافی تغذیه و آب به‌طور دائم در اختیارشان قرار می‌گرفت. در این تحقیق پس از انجام محاسبات لازم، از قرص‌های بی‌کربنات کلسیم به‌میزان ۱۱۵۰ میلی‌گرم مرجان خلیج‌فارس (Persian Gulf) گونه Poritidae به‌میزان۱۲۲۰ میلی‌گرم روزانه یک وعده استفاده شد. از خرگوش‌های مورد مطالعه در سه گروه مرجان، کلسیم و کنترل در روزهای صفر، ۱۰، ۲۰، ۳۰، ۴۰، ۵۰ و ۶۳ برای تأیید زمان جذب و کیفیت و سرعت تشکیل استخوان در حالت گماری‌های جانبی و قدامی- خلفی عکس رادیولوژی اخذ گردید.

ارزیابی پارامترهای التیامی استخوان در گروه‌های مرجان، کلسیم و کنترل در تصاویر رادیوگرافی با توجه به پارامترهای التیامی استخوان شامل موارد زیر بود:

- میزان پر شدن نقیصه
- افزایش دانسیته نقیصه
- حضور یا عدم حضور کالوس خارجی
- میزان کالوس اینترکورتیکال
- ارزیابی کلی

نحوه ارزیابی پارامترهای التیامی استخوان در تصاویر رادیوگرافی در ۵ مرحله به‌شرح زیر بیان گردید:

عالی ++++

خیلی خوب+++

خوب++

متوسط+

بی‌تأثیر

این ارزیابی در مورد کالوس خارجی به‌صورت زیر بود:

√ داشتن کالوس خارجی

× نداشتن کالوس خارجی

در خصوص روش‌های تجزیه و تحلیل و آزمون‌های آماری جداول میانگین و انحراف معیار بر اساس آزمون آنالیز واریانس یک‌طرفه و تست شفه تنظیم گردید.

[Downloaded from ismj.bpums.ac.ir on 2024-05-04]

آنتی‌بیوتیک تراپی با آنتی‌بیوتیک‌های وسیع‌الطیف مانند سفازولین ۱۵-۵ میلی‌گرم به ازای هر کیلوگرم وزن بدن در هر ۱۲ ساعت در طول روز و این تزریق به‌مدت ۵ روز ادامه یافت. علاوه برآن به‌مدت ۵ روز جنتاماسین به‌میزان ۲ میلی‌گرم بر اساس وزن بدن تزریق شد.

یافته‌ها

با توجه به مقایسه رادیوگراف‌های تغییرات قبل و بعد از جراحی (تصاویر ۲و ۳) از حیوانات مورد مطالعه مشاهدات و نتایج قبل و بعد از جراحی به‌صورت زیر می‌باشد:

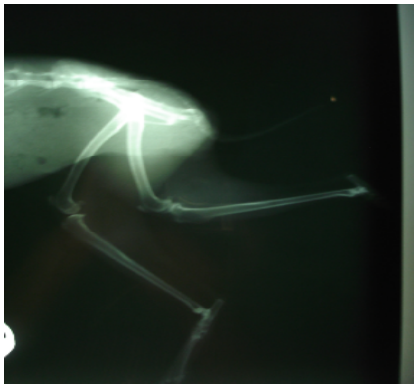

تصویر۲) رادیوگرافی از اسکلت اندام خلفی خرگوش

تصویر۳) روز صفر- سوراخ ایجاد شده در قسمت یک سوم بالایی استخوان درشت‌نی- موقعیت خوابیده به یک طرف

در ارزیابی پارامترهای التیامی استخوان در روز ۲۰ نتایج زیر حاصل شد:

در ارزیابی تمامی پارامترهای استخوان که شامل پرشدن نقیصه، دانسیته نقیصه، کالوس اینترکورتیکال و ارزیابی کلی می‌شد نتیجه خیلی خوب (+ + +) برای مرجان، خوب (+ +) برای کلسیم و متوسط (+) برای گروه کنترل به‌دست آمد.

در هیچ‌کدام از ۳ گروه کالوس خارجی دیده نشد (تصاویر ۴ و ۵).

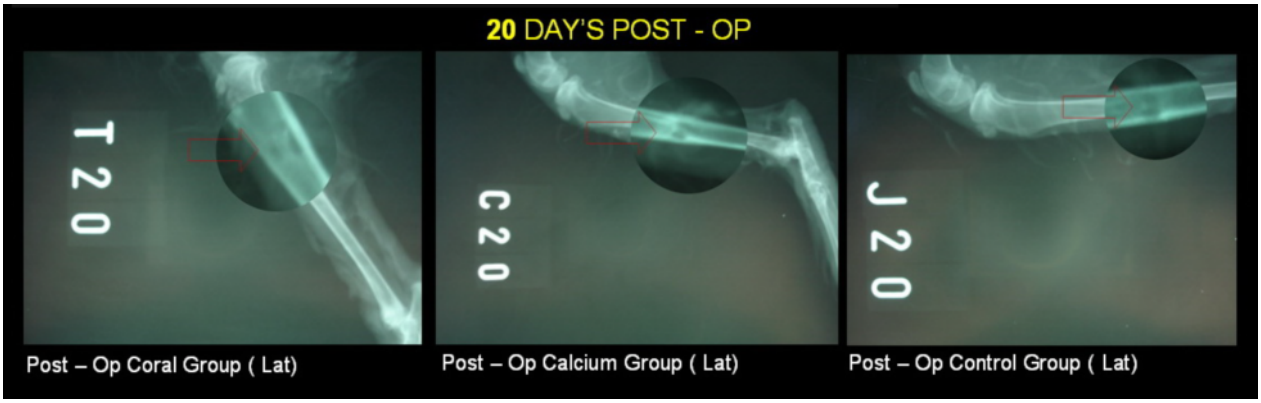

تصویر۴) روز ۲۰ بعد از عمل- موقعیت خوابیده به یک طرف- گروه کنترل (سمت راست)، گروه کلسیم (وسط)، گروه مرجان (سمت چپ)

[Downloaded from ismj.bpums.ac.ir on 2024-05-04]

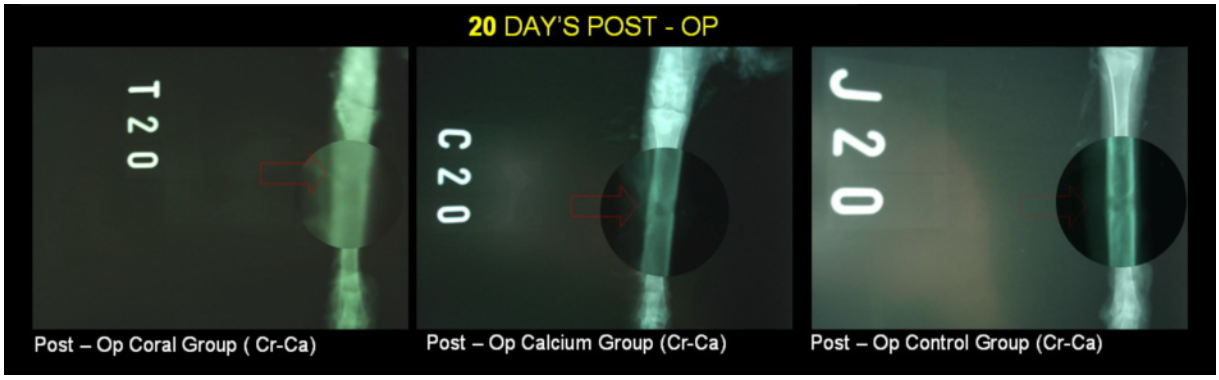

تصویر۵) روز ۲۰ بعد از عمل- موقعیت جلویی پشتی- گروه کنترل (سمت راست)، گروه کلسیم (وسط)، گروه مرجان (سمت چپ)

در ارزیابی پارامترهای التیامی استخوان در روز ۶۳ نتایج زیر حاصل شد:

در گروه مرجان روند جذب مرجان در روز ۶۳ کامل شد و نقیصه ایجاد شده به‌طور کامل از بین رفت و نتیجه عالی (+ + + +) و بدون کالوس خارجی برای این گروه به‌دست آمد. در گروه کلسیم نتیجه خیلی خوب (+ + +) در مورد پارامترهای التیامی همراه با کالوس خارجی به‌دست آمد که در مقایسه با گروه مرجان نتیجه ضعیف‌تری است. در گروه کنترل نتایج ارزیابی پارامترهای التیامی استخوان به‌صورت خیلی خوب (+ + +) و بدون کالوس خارجی بود (تصاویر ۷،۶ و ۸)

برای مشاهده وجود یا عدم وجود سنگ در محوطه بطنی از خرگوش‌های گروه مرجان و کلسیم در روز آخر ۲ عکس رادیولوژی جانبی و شکمی- پشتی گرفته شد. خوشبختانه هیچ‌گونه آثاری از سنگ دیده نشد. (تصویر شماره ۹)

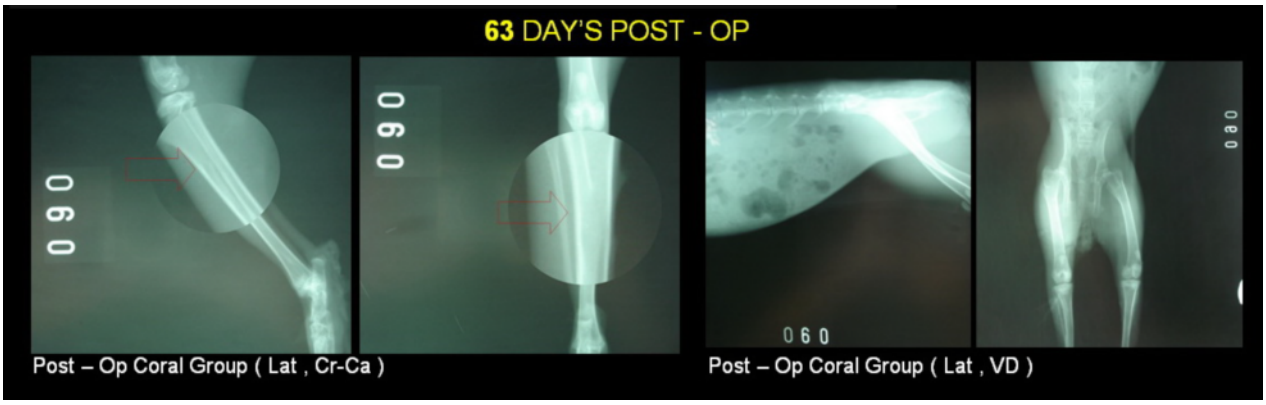

تصویر۶) روز ۶۳ بعد از عمل- موقعیت خوابیده به پشت و خوابیده به‌یک طرف- گروه مرجان (سمت راست).
موقعیت خوابیده به‌یک طرف و جلویی پشتی- گروه مرجان (سمت چپ)

[Downloaded from ismj.bpums.ac.ir on 2024-05-04]

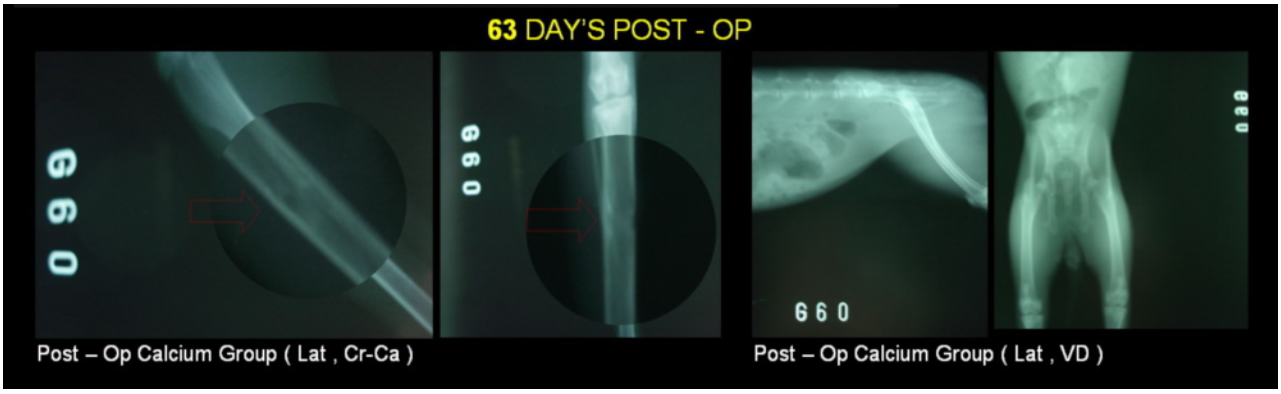

تصویر۷) روز ۶۳ بعد از عمل- موقعیت خوابیده به‌پشت و خوابیده به‌یک طرف
گروه کلسیم (سمت راست). موقعیت خوابیده به‌یک طرف و جلویی پشتی- گروه کلسیم (سمت چپ)

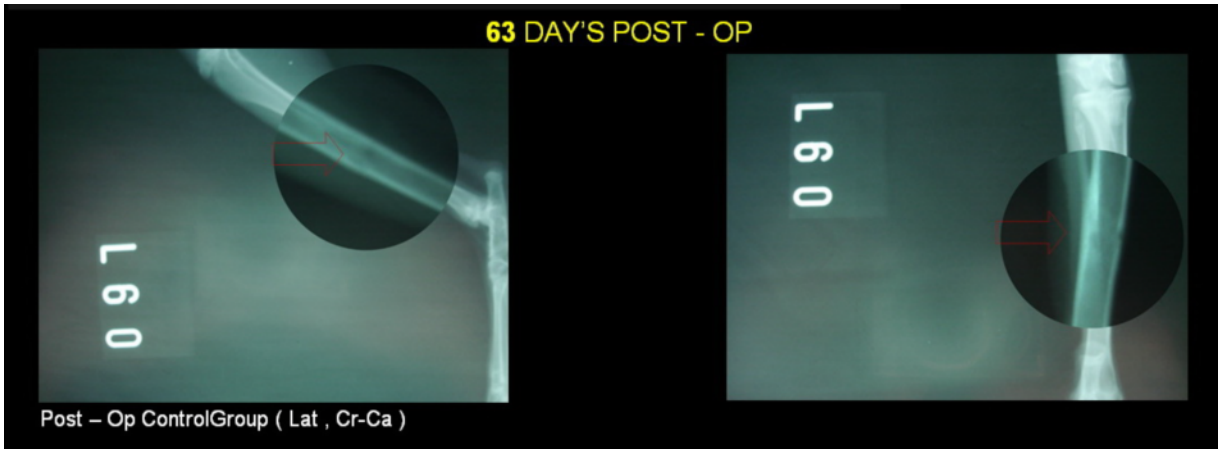

تصویر ۸) روز ۶۳ بعد از عمل- موقعیت جلویی پشتی- گروه کنترل (سمت راست).
موقعیت خوابیده به‌یک طرف - گروه کنترل (سمت چپ)

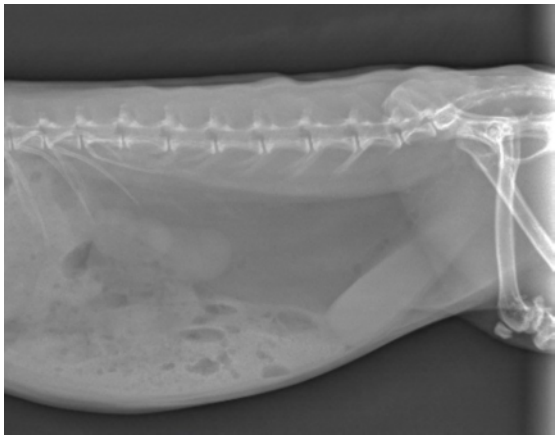

تصویر۹) موقعیت خوابیده به‌یک طرف و عدم وجود سنگ در محوطه بطنی از خرگوش‌های گروه مرجان و کلسیم

در ارزیابی رادیولوژی پارامترهای التیامی استخوان که شامل پرشدن نقیصه، دانسیته نقیصه، کالوس خارجی، کالوس اینترکورتیکال و ارزیابی کلی می‌باشد جداول میانگین و انحراف معیار بر اساس آزمون آنالیز واریانس یک طرفه و تست شفه تنظیم گردید و نتایج آماری زیر حاصل شد:

با توجه به جدول ۲ اختلاف معنی‌داری بین دو گروه مرجان و کنترل دیده می‌شود ($P<۰/۰۵$) ولی در بین دو گروه مرجان و کلسیم اختلاف معناداری وجود ندارد ($P>۰/۰۵$).

[Downloaded from ismj.bpums.ac.ir on 2024-05-04]

جدول۱) توزیع فراوانی مطلق ونسبی در پرشدن نقیصه و ارزیابی کلی و دانسیته نقیصه

گروه / نمره رادیولوژی	مرجان	کلسیم	کنترل	جمع
۱	۰	۰	۲	۲
	٪۰	٪۰	٪۳۳/۳	٪۱۱/۱
۲	۲	۴	۳	۹
	٪۳۳/۳	٪۶۶/۷	٪۵۰	٪۵۰
۳	۲	۲	۱	۵
	٪۳۳/۳	٪۳۳/۳	٪۱۶/۷	٪۲۷/۸
۴	۲	۰	۰	۲
	٪۳۳/۳	٪۰	٪۰	٪۱۱/۱
جمع	۶	۶	۶	۱۸
	٪۱۰۰	٪۱۰۰	٪۱۰۰	٪۱۰۰

جدول ۲) میانگین و انحراف معیار در پرشدن نقیصه وارزیابی کلی و دانسیته نقیصه و کالوس اینترکورتیکال

گروه	تعداد	میانگین پر شدن نقیصه	انحراف معیار پر شدن نقیصه	میانگین کالوس اینترکورتیکال	انحراف معیار کالوس اینترکورتیکال
مرجان	۶	۳	۰/۸۹۴	۳/۱۷	۰/۷۵۳
کلسیم	۶	۲/۳۳	۰/۵۱۶	۲/۵۰	۰/۵۴۸
کنترل	۶	۱/۸۳	۰/۷۵۳	۱/۸۳	۱/۳۲۹
جمع	۱۸	۲/۳۹	۰/۸۵۰	۲/۵۰	۱/۰۴۳

جدول ۳) توزیع فراوانی مطلق و نسبی در وجود و عدم وجود کالوس خارجی

گروه / نمره‌رادیولوژی	مرجان	کلسیم	کنترل	جمع
ندارد	۶	۳	۵	۱۴
	٪۱۰۰	٪۵۰	٪۸۳/۳	٪۷۷/۸
دارد	۰	۳	۱	۴
	٪۰	٪۵۰	٪۱۶/۷	٪۲۲/۲
جمع	۶	۶	۶	۱۸
	٪۱۰۰	٪۱۰۰	٪۱۰۰	٪۱۰۰

در گروه مرجان از ۶ خرگوش، هیچ‌کدام دارای کالوس خارجی نبودند. در گروه کلسیم از ۶ خرگوش، ۳ خرگوش دارای کالوس خارجی و ۳ خرگوش دیگر فاقد کالوس خارجی بودند. در گروه کنترل از خرگوش، ۵ خرگوش فاقد کالوس خارجی و تنها ۱ خرگوش دارای کالوس خارجی بود.

جدول۴) توزیع فراوانی مطلق و نسبی در پارامتر کالوس اینترکورتیکال

گروه / نمره‌رادیولوژی	مرجان	کلسیم	کنترل	جمع
۰	۰	۰	۱	۱
	٪۰	٪۰	٪۱۶/۷	٪۵/۶
۱	۰	۰	۲	۲
	٪۰	٪۰	٪۳۳/۳	٪۱۱/۱
۲	۱	۳	۰	۴
	٪۱۶/۷	٪۵۰	٪۰	٪۲۲/۲
۳	۳	۳	۳	۹
	٪۵۰	٪۵۰	٪۵۰	٪۵۰
۴	۲	۰	۰	۲
	٪۳۳/۳	٪۰	٪۰	٪۱۱/۱
جمع	۶	۶	۶	۱۸
	٪۱۰۰	٪۱۰۰	٪۱۰۰	٪۱۰۰

با توجه به جدول ۲ اختلاف معنی‌داری بین سه گروه آزمایش دیده نمی‌شود (P>۰/۰۵).

بحث

برای ترمیم نواقص استخوانی و افزایش سرعت ترمیم در شکستگی‌ها در چند سال اخیر تحقیقات و بررسی‌های زیادی انجام شده است (۹ و ۱۰). وجود منابع زیاد مرجان در نقاط مختلف دنیا و دارا بودن ذخایر کلسیمی و عناصر نادر در آن سبب شده است تا مرجان به‌عنوان یکی از جایگزین‌های بافت استخوان مطرح شود در روند ترمیم بافت استخوانی به‌صورت فیزیکی یا خوراکی مورد استفاده گسترده قرار گیرد (۱۱ و ۱۲).

سوزوکی (Suzuki) بر روی رت‌ها برای کشف توانایی Ryukyuan coral به‌عنوان یک ماده

[Downloaded from ismj.bpums.ac.ir on 2024-05-04]

جایگزین‌شونده به‌جای کلسیم آزمایش انجام داد. این نوع coral شامل عنصر کلسیم و منیزیم به‌نسبت ۲ به ۱ می‌باشد. او ۴ هفته به رت‌ها این نوع مرجان را خوراند و در ۳ روز آخر بالانس کلسیم را در مدفوع و ادرار آنها اندازه‌گیری کرد. او به این نتیجه دست یافت که اثر استفاده از Ryukyuan coral به‌عنوان منبع کلسیم بسیار رضایت‌بخش‌تر از کربنات کلسیم بود (۵).

در مطالعه‌ای دیگر روی ۶ مرد و ۶ زن کربنات کلسیم و مرجان *Ryukyuan* را آزمایش کردند. این ۱۲ نفر به ۲ گروه تقسیم شدند گروه A مرجان را به‌صورت خوراکی و گروه B کربنات کلسیم را به‌صورت خوراکی دریافت کردند و یک گروه C به‌عنوان گروه کنترل در نظر گرفته شد. درجه جذب روده‌ای کلسیم مشتق شده از مرجان و کلسیم مشتق شده از کربنات کلسیم از طریق افزایش دفع ادراری کلسیم مورد بررسی قرار گرفت. دفع ادراری کلسیم مشتق شده از مرجان از کربنات کلسیم به‌طور واضح بالاتر بود که این نشان‌دهنده جذب روده‌ای بهتر کلسیم با منشاء مرجان نسبت به کربنات کلسیم بود. در این مطالعه از میزان بیشتر منیزیم (۳۶ میلی‌گرم) در کنار مرجان و از میزان کمتر منیزیم (۶ میلی‌گرم) در کنار کلسیم استفاده شد. این بررسی نشان داد که نسبت ۲ به ۱ کلسیم مشتق شده از مرجان و منیزیم در جذب مرجان بسیار مؤثرتر ازکربنات کلسیم می‌باشد (۱۵-۱۳).

امروزه استفاده از مرجان ابعاد گسترده‌تری به‌خود گرفته و محصولات بسیاری از مرجان به جهان معرفی شده‌اند که از جمله آنها می‌توان به سرامیک‌های مرجانی، کلسیم فسفات‌ها، جایگزین‌های پیوندی و قرص‌های مرجان اشاره کرد.

Pak, Zobitz, Harvey در مقایسه کربنات کلسیم و سیترات کلسیم در جذب وابسته به دز کلسیم روش‌های مختلف را مورد بررسی قرار دادند (۱۶ و ۱۷).

در واقع مرجان‌ها بهترین فرم مواد معدنی هستند که حالت آلکالینی بدن را حفظ می‌کنند و همچنین در نگهداری و استحکام استخوان‌ها نقش به‌سزایی دارند. این مواد معدنی توسط ارگانیسم‌های موجود در دریا به‌نام Polyps به‌ترکیبات کریستالین تبدیل می‌شوند. وقتی که Polypها می‌میرند عناصر طبیعی شامل کلسیم، منیزم، زینگ، سلنیوم و مقادیر زیاد دیگری از مواد معدنی را برجای می‌گذارند (۱ و ۲). این ساختار ارگانیزه شده ترکیبات معدنی به‌آنها یک فعالیت بیولوژیکی منحصر به‌فرد می‌دهد. آنها تنها مواد معدنی هستند که هم در چربی و هم در آب به‌صورت محلول جذب می‌شوند. مواد معدنی در مرجان‌ها به‌صورت یونیزه وجود دارد و این به آن معنا است که سریعاً جذب می‌شوند و حالت آلکالینی برقرار می‌کنند. مرجان‌ها جذب نزدیک به ۷۰ درصد را دارا هستند که تقریباً ۲ برابر کلسیم می‌باشد (۱ و ۲).

در تحقیقات انجام شده روی مدل حیوانی سگ (۶ و ۸) و گوسفند (۱۱) تحقیقات گسترده‌ای در مورد مرجان با روند بررسی از طریق رادیولوژی انجام شد و به‌صورت ماکروسکوپیک توانایی مرجان در ترمیم عوارض و نقص‌های بزرگ استخوانی مورد ارزیابی قرار گرفت که در تشخیص رادیولوژی علائمی از پس‌زدن پیوند در مدل‌های حیوانی مشاهده نشد و آنها مبنای تحقیق حاضر بر روی خرگوش شدند. بنا به تحقیقات انجام شده نقش مرجان در مواردی که استخوان‌سازی در برخی از نواحی با تأخیر همراه شده اثربخش بوده و سرعت استخوان‌سازی را افزایش داده است (۱۲). در منابع مشاهده شد که با روش‌های متنوع تصویربرداری ناحیه

[Downloaded from ismj.bpums.ac.ir on 2024-05-04]

جایگزین شده با مرجان مورد ارزیابی قرار گرفته و این روش‌ها توانسته‌اند تفاوت ساختار و کیفیت دو ناحیه مورد بررسی را از نظر تفاوت بافتی مشخص نمایند و در تحقیق حاضر نیز ارزیابی رادیولوژیک منطبق با این روش‌ها بود. در مواردی هم اثر خون‌رسانی وگسترش بافت عروقی در ناحیه پیوند استخوانی در کنار استفاده از مرجان مورد ارزیابی قرار گرفته و مشخص شده وجود مرجان در نقایص بزرگ استخوانی در ترمیم سودمند است و در کنار ترمیم عروقی در ناحیه، مرجان جایگزین بافت استخوانی خواهد شد (۹) حتی تأثیر کاربرد طولانی‌مدت مرجان در ناحیه مهره گردنی و میزان جوش خوردن آن حاکی از عملکرد مطلوب است (۷).

با مروری بر مقالات و منابع بین‌المللی و آگاهی استفاده از مرجان به‌عنوان یک بایومتریال از دهه ۸۰ میلادی متوجه شدند مواد معدنی موجود در ساختار مرجان بسته به محیط‌زیست متغیر است. در همین حال تفاوت‌های ساختاری مثل میزان تخلخل و مواد معدنی در جذب مرجان بسیار مؤثر می‌باشد. لذا تصمیم گرفته شد از مرجان خلیج‌فارس به‌عنوان یک ماده جایگزین در دسترس و مناسب به جای کلسیم در این تحقیق استفاده شود (۴ و ۵).

به‌منظور بررسی روند ترمیم و چگونگی اثر مرجان و کلسیم نیاز به بررسی رادیولوژی بود (۱۲-۱۰) لذا از حیوانات مورد آزمایش در طول تحقیق عکس رادیولوژی تهیه گردید. حیوانات مورد آزمایش در روزهای صفر، ۱۰، ۲۰، ۳۰، ۴۰، ۵۰، ۶۳ تحت پوتونگاری قرار گرفتند که رادیوگرافی تحت حالت گماری‌های جانبی و قدامی- خلفی از استخوان درشت‌نی انجام شد. در قسمت آنالیز رادیوگراف‌های تهیه شده نتایج به‌صورت کیفی بررسی شدند. در رادیوگراف‌های روز ۱۰ تفاوت قابل مشاهده و معناداری بین گروه‌های مرجان و کلسیم دیده نشد ولی در رادیوگراف‌های تهیه شده از روز ۲۰ به بعد برتری نسبی مرجان در پارامترهای التیامی نسبت به کلسیم مشاهده گردید. به‌علت تعداد کم نمونه‌ها توصیه می‌شود همکاران و پژوهشگران علاقمند در این زمینه برای ادامه کار از تعداد نمونه‌های بیشتر استفاده کنند. علاوه برآن می‌توان با وجود تنوع زیاد گونه‌های مرجان خلیج‌فارس از نمونه‌های دیگر در تحقیقات آینده بهره جست و نتایج را با یکدیگر مقایسه نمود.

با توجه به نتایج حاصله از این بررسی می‌توان چنین نتیجه گرفت که با توجه به بررسی رادیوگرافی سرعت و کیفیت تشکیل استخوان در نقیصه استخوان درشت‌نی خرگوش مرجان خلیج‌فارس گونه *Poritidae* به‌صورت خوراکی دارای ویژگی‌های بالقوه‌ای است که می‌توان از آن در صنایع دارویی و مکمل‌های مختلف استفاده نمود و با انجام تحقیقات بیشتر در این خصوص از محصولات دریایی بیشتر بهره‌مند گردید.

تشکر و قدردانی:

بر خود واجب می‌دانیم از زحمات و تلاش‌های مسئولین و همکاران در بیمارستان شماره ۲ دامپزشکی دانشگاه آزاد اسلامی واحد کرج و آقای دکتر وشکینی و حسین مهدوی که در انجام این تحقیق با ما همکاری نمودند تشکر و قدردانی نماییم.

References:

1.Lindholm TC. Different configurations of bioactive silica glass as a carrier for BMP. In: Lindholm TS, editor. Skeletal reconstruction using bone morphogenetic Proteins.

[Downloaded from ismj.bpums.ac.ir on 2024-05-04]

Singapore: world scientific publishing company 2002: p.110-24.
2.Merkx MAW, Maltha JC, Stoelinga PJW. Assesment of the value of anorganic bone additives in sinus floor augmentation: a review of clinical reports. Int J Oral Maxillofac surg 2003; 32: 1-6.
3.Riegl B. Effects of the 1996 and 1998 positive sea-surface temperature anomalies on Corals. Coral disease and fish in the Persian Gulf (Dubai,UAE). Marine biology 2002; 140: 29-40.
4.Wilson S, Fatemi S, Shokri M, et al. Status of coral reefs of the Persian Gulf. Region global Coral reef monitoring network 2002; 53-62.
5.Suzuki K, Uehara M, Masuyilma R, et al. Calcium Utilization from natural Coral calcium~A coral preparation with a calcium-magnesium content ratio of 2:1. Abstracts of Papers presented at the 44 th Jpn Soc Nutr 1997; 45: 145.
6.Yuan J, Zhang WJ, Liu GP, e al. Repair of canine mandibular bone defects with bone marrow stromal cells and coral. Tissue Eng Part A 2010; 16: 1385-94.
7.Ramzi N, Ribeiro-Vaz G, Fomekong E, et al. Long term outcome of anterior cervical discectomy and fusion using coral grafts. Acta Neurochir (Wien) 2008; 150: 1249-56.
8.Cui L, Liu B, Liu G, et al. Repair of cranial bone defects with adipose derived stem cells and coral scaffold in a canine model. Biomaterials 2007; 28: 5477-86.
9.Geiger F, Lorenz H, Xu W, et al. VEGF producing bone marrow stromal cells (BMSC) enhance vascularization and resorption of a natural coral bone substitute. Bone 2007; 41: 516-22.
10.Knackstedt MA, Arns CH, Senden TJ, et al. Structure and properties of clinical coralline implants measured via 3D imaging and analysis. Biomaterials 2006; 27: 2776-86.
11.Fadilah A, Zuki AB, Loqman MY, et al. Gross, radiology and ultrasonographic evaluation of coral post-implantation in sheep femur. Med J Malaysia 2004; 59 Suppl B: 178-9.
12.Zacharias C, Pörner M, Seybold S, et al. Coral as a substitute for bone grafts in delayed sternal closure in neonates. Pediatr Radiol 2004; 34: 1028.
13.Van Dokkum W, de la Guevonniere V, Schaafsma G, et al. Bioavailability of calcium of fresh cheeses, enteral food and mineral water: A study with stable calcium isotopes in young aduth woman. Br Nutr 1996; 75: 893-903.
14.Ishitani k, Itakura E, Goto S, et al. Calcium absorbtion from the ingestion of Coral-Derived and calcium by humans. J Nutr Sci Vitaminol 1999; 45: 509-17.
15.Seelig Ms. Magnesium requirements in human nutrition. J Med Soc N J 1982; 79: 849-50.
16.Harvey JA, Zobitz MM, pak CY. Dose dependency of calcium absorbtion: a Comparison of calcium carbonate and calcium citrate. J Bone Miner Res 1988; 3: 253-8.
17.Pak CY, Harvey JA, Hsu ME. Enhanced calcium bioavailability from a solubilized form of calcium citrate. J Clin Endocrinol Metab 1987; 65: 801-5.

[Downloaded from ismj.bpums.ac.ir on 2024-05-04]