



## مقایسه یافته‌های پرفیوژن مغز به روش \*SPECT با تصویر برداری‌های آناتومیک در بیماران با سابقه ترومای سر خفیف

دکتر مجید اسدی<sup>۱\*</sup>، دکتر محسن ساغری<sup>۲</sup>، دکتر محمد افتخاری<sup>۳</sup>، دکتر سید سعید اکبرپورسکه<sup>۴</sup>، دکتر بابک فلاحی<sup>۵</sup>،  
دکتر ارمغان فرد اصفهانی<sup>۴</sup>، دکتر داوود بیگی<sup>۵</sup>

<sup>۱</sup> استادیار پزشکی هسته‌ای، بخش انکولوژی و پزشکی هسته‌ای، مرکز پژوهش‌های سلامت خلیج فارس، دانشگاه علوم پزشکی بوشهر  
<sup>۲</sup> استاد پزشکی هسته‌ای، موسسه تحقیقات پزشکی هسته‌ای، بیمارستان دکتر شریعتی، دانشگاه علوم پزشکی تهران  
<sup>۳</sup> استادیار پزشکی هسته‌ای، دانشکده پزشکی، دانشگاه علوم پزشکی بیرجند  
<sup>۴</sup> دانشیار پزشکی هسته‌ای، موسسه تحقیقات پزشکی هسته‌ای، بیمارستان دکتر شریعتی، دانشگاه علوم پزشکی تهران  
<sup>۵</sup> دانشیار داروسازی هسته‌ای، موسسه تحقیقات پزشکی هسته‌ای، بیمارستان دکتر شریعتی، دانشگاه علوم پزشکی تهران

### چکیده:

**زمینه:** تروما شایع‌ترین علت مرگ و میر و بیماری‌زایی در جهان صنعتی و نیز ایران است. اگرچه سی تی و MRI در تشخیص عوارض حاد تروما بسیار کارآمدند ولی در سندروم ناتوانی مزمن ناشی از ترومای سر چندان موفقیت آمیز نبوده‌اند. برعکس، اسکن پرفیوژن مغز به روش SPECT به دلیل بررسی وضعیت میکروواسکولار مغزی شاید بتواند در این موارد کارایی داشته باشد. این مطالعه جهت نیل به این مقصود صورت گرفت.

**مواد و روش‌ها:** تعداد ۵۰ بیمار که دارای حداقل یک سال سابقه ترومای ناحیه سر بودند و از لحاظ «معیارگروه علاقمند میان رشته‌ای ترومای مغز کنگره آمریکایی بازتوانی» در گروه ترومای خفیف بودند، تحت تصویربرداری آناتومیک و نیز اسکن پرفیوژن مغز به روش SPECT قرار گرفتند. تقسیمات مغزی هر بیمار همان تقسیم لویی مرسوم در نظر گرفته شد.

**یافته‌ها:** نسبت جنسی مرد به زن در این مطالعه ۱/۵ بود. سن متوسط بیماران  $11/8 \pm 32/32$  سال و مدت متوسط گذشت تروما  $1/65 \pm 1/48$  سال بود. شایع‌ترین شکایت بیماران سردرد (۶۰ درصد) و سپس اختلالات چشایی (۳۶ درصد) و آنوسمیا (۳۲ درصد) بود. از میان ۴۰۰ لوب بررسی شده، تصویربرداری آناتومیک درگیری ۳۸ (۹/۵ درصد) لوب را نشان می‌داد درحالی که SPECT میزان ضایعات لویی را دقیقاً دو برابر یعنی ۷۶ مورد (۱۹ درصد) نشان داد ( $P < 0/001$ ). میزان هم‌خوانی، تصویربرداری آناتومیک و SPECT در حد ۸۴ درصد بود. برتری اسکن پرفیوژن مغز به روش SPECT بر روش‌های تصویربرداری آناتومیک، در تشخیص ضایعات لوب فرونتال و در جنس مذکر محسوس‌تر بود. با این حال این مزیت در افراد کمتر و بیشتر از ۳۰ سال سن تقریباً یکسان بود.

**نتیجه‌گیری:** بر اساس یافته‌های این مطالعه پیشنهاد می‌شود که در تمام بیماران مبتلا به علائم مزمن ترومای مغزی، بخصوص آنهایی که علائم هیپوفونتالیسم دارند، اسکن پرفیوژن مغز به روش SPECT صورت گیرد، حتی اگر در تصویربرداری آناتومیک آنان اختلالاتی یافت شده باشد.

واژگان کلیدی: SPECT، سی تی اسکن، ترومای سر، مغز

دریافت مقاله: ۱۳۸۵/۶/۷ - پذیرش مقاله: ۱۳۸۵/۹/۸

\* (Single Photon Emission Computed Tomography)

\*\* بوشهر، خیابان امام خمینی، مرکز پژوهش‌های سلامت خلیج فارس، تلفن: ۰۷۷۱-۲۵۴۱۸۲۸ Email: assadipoya@yahoo.com

## مقدمه

تروما شایع‌ترین علت مرگ و میر و بیماری‌زایی در جهان صنعتی و نیز ایران است. مرگ ۳۵۰۰۰ نفر در هر سال به علت تصادفات جاده‌ای در ایران آمار خیره کننده‌ای محسوب می‌شود (۱). تصویربرداری‌های آناتومیک [Anatomical imaging (AI)]، از قبیل سی‌تی‌اسکن از دیر باز در تشخیص عوارض حاد ترومای سر نقش بسزایی را بازی می‌کرده‌اند. با این حال با گذشت زمان و ازمان اثرات تروما و بهبود نسبی آناتومیک ساختارهای مغزی به نظر می‌رسد که یافته‌های این نوع تصویرگری کاهش یابد، هر چند که علائم بیمار همچنان وجود داشته باشد یا حتی تشدید گردد. به علاوه، یک سندرم ناتوان کننده ناشی از آسیب توصیف شده است که علی‌رغم طبیعی بودن یافته‌های تصویربرداری آناتومیک، بیمار از یکسری علائم نظیر سردرد، منگی، عدم تمرکز به مدت طولانی بعد از ایراد تروما رنج برده و منجر به مرگ و میر و ناتوانی قابل ملاحظه بیمار می‌گردد (۲-۵). در گروه بزرگی از این بیماران، ارزیابی‌های گسترده از قبیل معاینه فیزیکی، نوار مغز، سی‌تی‌اسکن و MRI هیچ‌گونه اختلالی را نشان نمی‌دهند (۶). مزیت اسکن پرفیوژن مغز به روش SPECT به سی‌تی‌اسکن یا MRI در تشخیص عوارض مزمن ترومای سر در چندین مطالعه مطرح شده است (۶-۱۱). مطالعه حاضر قصد دارد به نقش اسکن پرفیوژن مغز به روش SPECT بررسی شده با رادیو داروی تکنزیوم و m99-اتیل سیستمین در ترومای مزمن و قیاس آن با یافته‌های تصویربرداری‌های تصویربرداری‌های آناتومیک (سی‌تی‌اسکن و MRI) بپردازد.

## مواد و روش کار

این بررسی از نوع مطالعات مقطعی توصیفی تحلیلی بوده که در بیمارستان شریعتی بر روی ۵۰ مورد با سابقه

تروما به ناحیه سر انجام گرفت. در این مطالعه معیار اصلی انتخاب بیمار، سابقه تروما به سر حداقل به مدت یک‌سال قبل از بررسی می‌باشد. کلیه بیماران از لحاظ تقسیم‌بندی شدت ترومای سر بر اساس «معیار گروه علاقمندی میان رشته‌ای ترومای مغز کنگره آمریکایی بازتوانی» در گروه ترومای خفیف بودند (۳). علت تروما تصادفات رانندگی در ۴۷ بیمار، سقوط در دو بیمار و ضربه فوتبال در یک بیمار بود. هیچ‌کدام مشکلاتی از قبیل اعتیاد به مواد مخدر و الکل و همچنین بیماری‌های سایکونورولوژیک و تشنج یا ایست قلبی به هر دلیل نداشتند.

در ابتدا، مطالعه برای تمام بیماران توضیح و از آنان رضایت‌نامه اخذ شد. چشمان بیماران ابتدا پوشانده شد، سپس بعد از تزریق داخل وریدی ۲۰ میلی کوری 99m TC- ECD (-Ethyl Cysteinate Dimer) هنگامی که فرد در یک وضعیت خوابیده به پشت در یک اتاق با سطح نور پایین قرار داشت تصاویر SPECT با استفاده از یک گاما کمرای دودیتکتوره (ADAC, Genesys, Malpitas, USA) که کالیباتور با انرژی پایین همه منظوره (LEAP) بر روی آن نصب شده بود تهیه گردید. با استفاده از کولیماتور با حساسیت بالا زمان کلی SPECT برای هر مطالعه ۲۵ دقیقه بود. در نهایت تصاویر بازسازی شدند و در نماهای کروئال، سازیتال و عرضی به نمایش در آمدند.

اختلالات پرفیوژن مغز بوسیله SPECT بطور مستقل توسط دو پزشک با تجربه در پزشکی هسته‌ای بطور مستقل آنالیز شدند. این پزشکان هیچ اطلاعی در مورد وضعیت نوروفیزیولوژیک بیماران نداشتند. نواحی فرونتال، پاریتال، تمپورال، کورتکس اکسی پیتال، هسته‌های قاعده‌ای (Basal ganglia)، ساقه مغز و مخچه بطور سیستماتیک آنالیز شدند.

جدول ۱: مقایسه فراوانی نسبی یافت لوب‌های مغزی درگیر در بیماران با سابقه ترومای سر خفیف با استفاده

از دو روش سی‌تی‌اسکن یا MRI و SPECT

ناحیه مغزی	SPECT	روش‌های رادیولوژی
فرونتال		
راست:	۴۰*	۱۲*
چپ:	۳۲	۸
تمپورال		
راست:	۲۰	۸
چپ:	۴	۰
پاریتال		
راست:	۲۴	۱۶
چپ:	۱۶	۱۲
اکسیپیتال		
راست:	۸	۸
چپ:	۱۲	۸

\* اعداد به صورت درصد هستند.

اگرچه SPECT در گروه زنان نیز میزان ضایعات را بیش از AI نشان داد (۲۲ لوب در برابر ۱۴ لوب) ولی این اختلاف از نظر آماری معنادار نبود ( $P > 0.05$ ). برعکس این اختلاف در گروه مردان کاملاً معنادار بود (۵۴ لوب برای SPECT و ۲۴ لوب برای AI با  $P = 0.002$ ). SPECT میزان ضایعات را هم در گروه کمتر از ۳۰ سال و هم در گروه بالاتر از ۳۰ سال سن بیش از AI نشان داد که در هر دو گروه این اختلاف کاملاً معنادار بود (۳۸ در برابر ۱۶ مورد با  $P = 0.02$  برای گروه اول و ۳۸ در برابر ۲۲ مورد با  $P = 0.01$ ).

### بحث

بر طبق مطالعه ما، در درصد قابل توجهی از بیماران، اطلاعات اضافی با انجام اسکن مغز به دست آمد که می‌تواند بر روی طرح درمان آنان موثر باشد (شکل ۱).

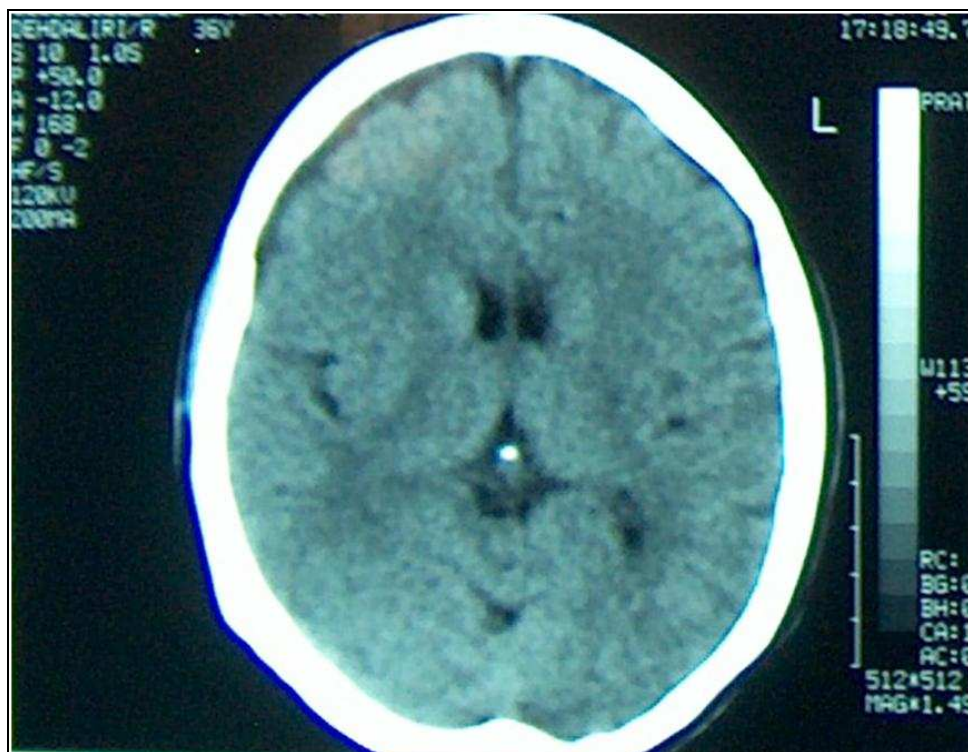
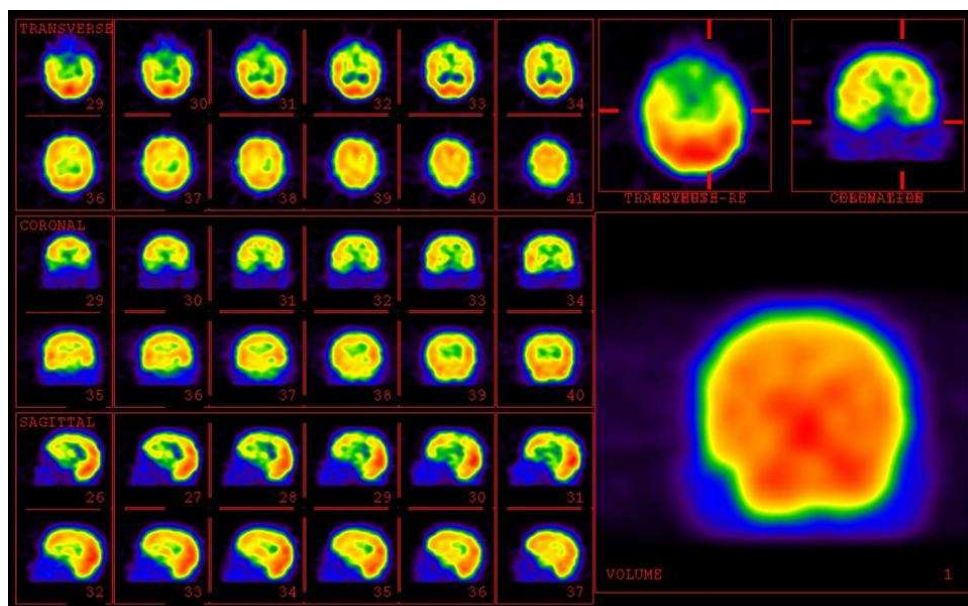
زمان انجام سی‌تی‌اسکن (یا MRI) و SPECT پرفیوژن مغز با یکدیگر حداکثر یک ماه بوده است. هر کدام از موارد سی‌تی‌اسکن یا MRI نیز حداقل بوسیله دو رادیولوژیست تفسیر شدند.

برای بررسی شدت و میزان گسترش ضایعات تقسیم‌بندی مغز بیماران بر اساس همان لوب‌های اصلی در نظر گرفته شد. پس از تکمیل پرسشنامه که حاوی متغیرهای زمینه‌ای (سن و جنس) و اصلی (یافته‌های AI و SPECT) بود، داده‌ها با استفاده از نرم افزار SPSS نسخه ۱۱/۵ (SPSS Inc., Chicago, IL, USA) و آزمون مربع کای مورد تجزیه و تحلیل قرار گرفتند. سطح معنادار بودن اختلافات مشاهده شده، بصورت  $P < 0.05$  در نظر گرفته شد.

### یافته‌ها

نسبت جنسی مرد به زن در این مطالعه ۱/۵ بود. سن متوسط بیماران  $11/8 \pm 32/32$  سال و مدت متوسط گذشت تروما  $1/48 \pm 0/65$  سال بود. شایع‌ترین شکایت بیماران سردرد (۶۰ درصد) و سپس اختلالات چشایی (۳۶ درصد) و آنوسمیا (۳۲ درصد) بود.

از میان ۴۰۰ لوب بررسی شده، AI درگیری ۳۸ (۹/۵ درصد) لوب را نشان می‌داد در حالی که SPECT میزان ضایعات لوبی را دقیقاً دو برابر یعنی ۷۶ مورد (۱۹ درصد) نشان داد ( $P < 0.001$ ). میزان هم‌خوانی AI و SPECT ۸۴ درصد بوده و شایع‌ترین لوبی که ضایعات آن بیشتر توسط SPECT (۳۶ مورد) در مقایسه با AI (۱۶ مورد) تشخیص داده شده بود، لوب فرونتال بود ( $P = 0.0001$ ؛ جدول ۱). AI دو بیمار کاملاً نرمال بود در حالی که SPECT آنان غیرطبیعی بود. عکس این قضیه تنها در یک مورد اتفاق افتاد.



شکل ۱: اسکن مغز (الف) در یک بیمار ۵۱ ساله با ضربه مغزی که دچار کاهش خون‌رسانی در لوب‌های فرونتال، تمپورال و پاریتال چپ شده است و دارای تصویر سی تی اسکن نرمال است (ب).

و کمترین میزان جریان خون مغزی را نشان دادند. نویسندگان مطرح کردند که نقایص پرفیوژن ممکن است با علائم و نشانه‌های بالینی مطابقت داشته باشد. در مطالعه‌ای آینده نگر توسط گری و همکاران، ۸۰ درصد از بیماران بررسی شده با HMPAO و ۵۵ درصد در بررسی با سی تی ضایعه نشان دادند (۲۱).

SPECT همچنین در اطفالی که برای ایشان سایر روش‌های تصویربرداری امکان پذیر نمی‌باشد، کمک کننده است (۲۲).

این نکته نیز مطرح شده که اگر اسکن مغز با HMPAO طبیعی باشد، احتمال داشتن سیکل بالینی در بیماران با ترومای خفیف رد می‌شود (۲۳).

اسکن مغز همچنین برای بیماران از طرف مراکز پزشکی قانونی و نیز ارزیابی وضعیت نباتی مداوم کمک کننده است (۲۴ و ۲۵).

در جالب‌ترین گزارش‌ها، توسط آقای عبدالدیم و همکاران (۱۹۹۹) که روی ۳۲ بیمار با مشکلات ناشی از ضربه که سی تی اسکن طبیعی داشتند، با SPECT در ۵۹ درصد از آنها اختلال دیده شد که عبارتند از لوب‌های فرونتال ۵۸ درصد، عقده‌های قاعده‌ای و تالاموس ۴۷ درصد، لوب‌های تمپورال ۲۶ درصد و لوب‌های پاریتال ۱۶ درصد (۲۶ و ۲۷). به هر حال اختلافات نسبی بین این مطالعه و مطالعه ما، می‌تواند به دلایل متعدد از قبیل نوع جامعه‌های مورد مطالعه، تایپ‌های تروما و نوع رادیو داروهای مصرفی باشد (ECD در مقابل HMPAO) (۲۸ و ۲۹).

متأسفانه به دلیل عدم وجود روش استاندارد طلایی، امکان به دست آوردن میزان حساسیت و اختصاصیت برای هر دو مدالیته وجود نداشت.

با وجود این محدودیت‌ها، بر اساس یافته‌های این مطالعه و مطالعات پیشین (۲۸-۳۰) پیشنهاد می‌شود که

از میان روش‌های تصویرگری مغزی فانکشنال و آناتومیک، بر اساس یافته‌های این مطالعه، اسکن پرفیوژن مغز برتری کاملاً محسوسی بر سی تی اسکن و MRI دارد (ضایعات تشخیص داده شده در SPECT دقیقاً دو برابر یافته‌های تصویربرداری آناتومیک بوده است). علت احتمالی این تفاوت چشمگیر در این دو روش تصویربرداری، وجود از هم گسیختگی در میکروواسکولاریزاسیون بافت‌هایی است که از نظر شکل ظاهری و مورفولوژیک کاملاً طبیعی هستند. در حقیقت با این روش عملکرد و پرفیوژن با هم بررسی می‌شود. برتری اسکن پرفیوژن مغز به روش SPECT به روش‌های تصویربرداری آناتومیک، در تشخیص ضایعات لوب فرونتال و در جنس مذکر محسوس‌تر بود. با این حال این مزیت در افراد کمتر و بیشتر از ۳۰ سال سن تقریباً یکسان بود.

آقای ایچسه و همکاران در سال ۱۹۹۴ در مطالعه‌ای اسکن مغز با رادیوداروی HMPAO با سی تی و MRI مقایسه کردند (۱۱) که تعداد نواحی غیرطبیعی در SPECT بیشتر بود و آنها پیشنهاد کردند که این تست یک روش مکمل برای مدالیته‌های رادیولوژیک است، زیرا نواحی که در بیماران با مشکلات نوروفیزیولوژیک با روش‌های رادیولوژیک دست نخورده است با اسکن معین می‌گردد. این اطلاعات با مطالعات قبلی آقای گنکالو، کنت و همکاران و دیگر مطالعات هم‌خوانی داشت (۱۹-۱۲).

یافته‌های این مطالعه با گزارشات آقای نیوتن و همکاران نیز در یک راستاست (۲۰). در گزارش آنها SPECT، ضایعات بیشتر از سی تی یا MRI و یا هر دو نشان داد و اغلب ضایعات با SPECT در سی تی یا MRI دیده نشده بود. این نکته هم ذکر شده بود که بیماران با شدت ناتوانی بیشتر، بیشترین تعداد ضایعات

بودن، راحتی انجام، امکان کار کمی و بررسی اختلالات میکرووسکولار توسط SPECT، این تکنیک می‌تواند اختلالات موجود در بیمار با سابقه ترومای سر را نشان دهد.

#### تشکر و قدردانی

نویسندگان بر خود لازم می‌دانند از زحمات و همکاری پرسنل محترم بخش پزشکی هسته‌ای بیمارستان دکتر شریعتی بخصوص آقایان نادر احمدین، مهدی سهرابی و مهرداد هژبر تشکر بنمایند.

در تمام بیماران مبتلا به علائم مزمن ترومای مغزی بخصوص آنهایی که علائم هیپوفرونتالیزم دارند، اسکن پرفیوژن مغز به روش SPECT صورت گیرد حتی اگر در تصویربرداری آناتومیک آنان اختلالاتی یافت شده باشد.

به طور کلی، این مطالعه نشان داد که آنالیز با استفاده از SPECT می‌تواند در تشخیص بیماران ترومایی نسبت به روش‌های تصویربرداری آناتومیک موجود کمک کننده‌تر باشد. به هر حال با توجه به در دسترس

#### References:

۱. تقی‌پور م، شرافت کاظم‌زاده ا. بررسی اپیدمیولوژیک صدمات ستون مهره ها و نخاع در بیماران مراجعه کننده به بیمارستان نمازی شیراز. فصلنامه ارمان دانش ۱۳۸۴؛ دوره دهم، شماره ۴: ۶۲-۵۵.
2. Gowda NK, Agrawal D, Bal C, et al. Technetium Tc-99m Ethyl Cysteinate Dimer Brain Single-Photon Emission CT In mild traumatic brain injury: A prospective study. *Am J Neuroradiol* 2006; 27: 447-51.
3. Jennet B. Assessment of the severity of head injury. *J Neurol Neurosurg Psychiatr* 1976; 39: 647-55.
4. Kraus JF, Nourjah P. The epidemiology of mild, uncomplicated brain injury. *J Trauma* 1988; 28: 1637-43.
5. Torigoe R, Hayashi T, Anegawa S, et al. Evaluation of SPECT with N-isopropyl [I-123]-p-iodoamphetamine (IMP) or technetium-99m [99mTc]-d, l-hexamethylpropyleneamine oxime (d, l-HM-PAO) in cerebral concussion. *No To Shinkei* 1991; 43: 530-5.
6. Bullock R, Sakas D, Patterson J, et al. Early post-traumatic cerebral blood flow mapping: correlation with structural damage after focal injury. *Acta Neurochir Suppl* 1992; 55: 14-7.
7. Gray BG, Ichise M, Chung DG, et al. Technetium-99m-HMPAO SPECT in the evaluation of patients with a remote history of traumatic brain injury: a comparison with X-ray computed tomography. *J Nucl Med* 1992; 33: 52-8.
8. Audenaert K, Jansen HM, Otte A, et al. Imaging of mild traumatic brain injury using <sup>57</sup>Co and <sup>99m</sup>Tc HMPAO SPECT as compared to other diagnostic procedures. *Med Sci Monit* 2003; 9: 112-7.
9. Salloway SP. Diagnosis and treatment of patients with "frontal lobe" syndromes. *J Neuropsychiatr Clin Neurosci* 1994; 6:388-98.
10. Hoffer ME, Gottshall KR, Moore R, et al. Characterizing and treating dizziness after mild head trauma. *Otol Neurotol* 2004; 25: 135-8.
11. Ichise M, Chung DG, Wang P, et al. Technetium-99m-HMPAO SPECT, CT and MRI in the evaluation of patients with chronic traumatic brain injury: a correlation with neuropsychological performance. *J Nucl Med* 1994; 35: 217-26.
12. Goncalves JM, Vaz R, Cerejo A, et al. HM-PAO SPECT in head trauma. *Acta Neurochir* 1992; 55 Suppl: 11-3.
13. Kant R, Smith-Seemiller L, Isaac G, et al. Tc-HMPAO SPECT in persistent post-concussion syndrome after mild head injury: comparison with MRI/CT. *Brain Inj* 1997; 11: 115-24.
14. Roper SN, Mena I, King WA, et al. An analysis of cerebral blood flow in acute closed-head injury using technetium-99m-HMPAO SPECT and computed tomography. *J Nucl Med* 1991; 32: 1684-7.
15. Abdel-Dayem HM, Sadek SA, Kouris K, et al. Changes in cerebral perfusion after acute head injury: comparison of CT with Tc-99m HM-PAO SPECT. *Radiology* 1987; 165: 221-6.
16. Loutfi I, Singh A. Comparison of

- quantitative methods for brain single photon emission computed tomography analysis in head trauma and stroke. *Invest Radiol* 1995; 30: 588-94.
17. Korn A, Golan H, Melamed I, Pascual-Marqui R, et al. Focal cortical dysfunction and blood-brain barrier disruption in patients with post-concussion syndrome. *J Clin Neurophysiol* 2005; 22: 1-9.
  18. Baulieu F, Fournier P, Baulieu JL, et al. Technetium-99m ECD single photon emission computed tomography in brain trauma: comparison of early scintigraphic findings with long-term neuropsychological outcome. *J Neuroimaging* 2001; 11: 112-20.
  19. Bonne O, Gilboa A, Louzoun Y, et al. Cerebral blood flow in chronic symptomatic mild traumatic brain injury. *Psychiatry Res* 2003; 124: 141-52.
  20. Newton MR, Greenwood RJ, Britton KE, et al. A study comparing SPECT with CT and MRI after closed head injury. *J Neurol Neurosurg Psychiatr* 1992; 55: 92-4.
  21. Gray BG, Ichise M, Chung DG, et al. Technetium-99m-HMPAO SPECT in the evaluation of patients with a remote history of traumatic brain injury: a comparison with x-ray computed tomography. *J Nucl Med* 1992; 33: 52-8.
  22. Goshen E, Zwas ST, Shahar E, et al. The role of 99Tcm-HMPAO brain SPET in paediatric traumatic brain injury. *Nucl Med Commun* 1996; 17: 418-22.
  23. Jacobs A, Put E, Ingels M, et al. One-year follow-up of technetium-99m-HMPAO SPECT in mild head injury. *J Nucl Med* 1996; 37: 1605-9.
  24. Lyczak P, Lass P, Sygitowicz M, et al. Brain perfusion changes after head trauma assessed by cerebral SPECT with aminophylline test. *Neurol Neurochir Pol* 1998; 32: 1091-8.
  25. Beuthien-Baumann B, Handrick W, Schmidt T, et al. Persistent vegetative state: evaluation of brain metabolism and brain perfusion with PET and SPECT. *Nucl Med Commun* 2003; 24: 643-9.
  26. Abu-Judeh HH, Parker R, Singh M, et al. SPET brain perfusion imaging in mild traumatic brain injury without loss of consciousness and normal computed tomography. *Nucl Med Commun* 1999; 20: 505-10.
  27. Abdel-Dayem HM, Abu-Judeh H, Kumar M, et al. SPECT brain perfusion abnormalities in mild or moderate traumatic brain injury. *Clin Nucl Med* 1998; 23: 309-17.
  28. Yamakami I, Yamaura A, Isobe K. Types of traumatic brain injury and regional cerebral blood flow assessed by 99mTc-HMPAO SPECT. *Neurol Med Chir* 1993; 33: 7-12.
  29. Patterson JC, Early TS, Maertins A, et al. SPECT image analysis using statistical parametric mapping: comparison of technetium-99m-HMPAO and technetium-99m-ECD. *J Nucl Med* 1997; 38: 1721-6.
  30. Eftekhari M, Assadi M, Kazemi M, et al. A preliminary study of neuroSPECT evaluation of patients with post-traumatic smell impairment. *BMC Nucl Med* 2005; 5: 6.