



## مطالعات هیستوپاتولوژیک و استریولوژیک بافت تخمدان پس از تأثیر عصاره هیدروالکلی

### دانه سویا در موش صحرائی

شهره پروین جهرمی<sup>۱\*</sup>، شهلا ظهیری<sup>۲</sup>، امیراشکان مهجور<sup>۱</sup>، نهله احسن‌نیا<sup>۱</sup>، دانیال صفریور<sup>۳</sup>

<sup>۱</sup> گروه زیست جانوری، دانشکده علوم، دانشگاه آزاد اسلامی، واحد جهرم

<sup>۲</sup> مرکز تحقیقات استریولوژی و مورفومتری، دانشگاه علوم پزشکی شیراز

<sup>۳</sup> دانشگاه آزاد اسلامی، واحد کرج، باشگاه پژوهشگران جوان، البرز

### چکیده

**زمینه:** دانه سویا منبع غنی فیتواستروژن‌ها است که خواص آنتی‌اکسیدانی، ضدسرطانی و استروژنیک دارند. این پژوهش جهت بررسی تأثیر عصاره‌ی هیدروالکلی سویا بر بافت تخمدان با تأکید بر اثرات هیستوپاتولوژیک و استریولوژیک انجام گرفت.

**مواد و روش‌ها:** ۴۰ سر موش صحرائی ماده نژاد اسپراک-داولی با سن ۱۰ هفته به‌طور تصادفی به ۵ گروه کنترل، شم و سه گروه آزمایشی ۱، ۲، ۳ و تفکیک شدند، گروه‌های مورد آزمایش مدت ۲۵ روز مقادیر ۳۰، ۶۰ و ۱۲۰ (میلی‌گرم بر کیلوگرم) عصاره خوراکی دریافت کردند. گروه شم آب مقطر گرفت. پس از بیهوشی تخمدان‌های راست حیوانات خارج گردیده، توزین و مراحل پاساژ بافتی جهت مطالعات هیستولوژیک و استریولوژیک انجام گردید. بررسی هیستولوژیک با دو نوع رنگ‌آمیزی تری کروماتون و همتوکسیلین اتوزین انجام گرفت. در مطالعات استریولوژیک حجم تخمدان با روش کاوالیه محاسبه شد. در هر اسلاید درصد فولیکول‌ها و جسم زرد محاسبه گردید.

**یافته‌ها:** تجویز عصاره تغییر معنی‌داری در درصد فولیکول‌های پری‌انترال، گراف، کورپوس لوتئوم و حجم تخمدان در گروه‌های آزمایشی و شم نسبت به کنترل ایجاد نکرد. وزن تخمدان در گروه تجربی ۱ افزایش معنی‌دار نشان داد. فولیکول‌های انترال در گروه تجربی ۳ افزایش معنی‌داری داشت. فولیکول آترتیک در همه گروه‌های تجربی و شم کاهش معنی‌داری داشت. در بررسی‌های هیستوپاتولوژیک تغییرات بافت‌شناسی بر بافت تخمدان مشاهده نگردید.

**نتیجه‌گیری:** نتایج نشان داد که کاهش درصد فولیکول‌های آترتیک و افزایش فولیکول‌های انترال نشانگر تأثیرات مثبت استروژن گیاهی بر بافت تخمدان بوده. به‌نظر می‌رسد با توجه به اثرات مثبت سویا بر بسیاری سیستم‌های بدن استفاده آن در غلظت‌های متعادل، اختلالی در روند تولید مثلی جنس ماده ایجاد نکند.

**واژگان کلیدی:** سویا، تخمدان، استریولوژی، هیستوپاتولوژی، موش صحرائی

دریافت مقاله: ۸۹/۱۰/۱۸- پذیرش مقاله: ۹۰/۳/۲۲

\* جهرم، دانشگاه آزاد اسلامی، واحد جهرم، بخش زیست‌شناسی

## مقدمه

به گیرنده  $\beta$  دارند (۱۰). همچنین، ایزوفلاون‌ها خاصیت آنتی‌اکسیدانی، ضدباکتریایی و ضدالتهابی دارند (۱۱). نتایج حاصل از یک پژوهش نشان داده است که ایزوفلاون‌ها و اعمالشان روی ترکیبات بدن و فاکتورهای مؤثر در ایجاد روند یائسگی در زنان اثرات مثبتی می‌توانند داشته باشند (۱۲).

از آنجا که بیشتر مواد طبیعی حاوی استروژن، دارای فعالیت کمی در طبیعت هستند، مصرف نرمال غذاهایی که شامل فیتواستروژن هستند، نمی‌تواند نیاز کامل افراد را از لحاظ فیزیولوژیک پاسخ دهد (۱۳).

مطالعات اخیر مؤید اثرات سودمند پروتئین سویا در کاهش عوارض دوران یائسگی همچون گرگرفتگی، اختلال خواب، تغییرات مخاط واژن، اختلال حافظه و همچنین کاهش خطر ابتلاء به بیماری‌های قلبی-عروقی می‌باشد (۱۴ و ۱۵).

در پژوهش کنونی به مطالعه دقیق علمی تأثیر عصاره هیدروالکلی سویا با تأکید بر جنبه‌های هیستوپاتولوژیک (ساختار بافتی) و استریولوژیک (مطالعه کمی در رابطه با حجم و درصد فولیکول‌های درحال نمو) پرداخته شده و تأثیر این ماده بر روند رشد و بلوغ فولیکول‌های تخمدانی در موش صحرایی ماده مورد بررسی قرار گرفته است.

## مواد و روش کار

در این پژوهش ۴۰ سر موش صحرایی ماده بالغ به ظاهر سالم از نژاد اسپراکو - داولی با سن تقریبی ۱۰ هفته و وزن تقریبی ۱۴۰-۱۹۰ گرم از مرکز پرورش و

هورمون درمانی نظیر استروژن درمانی با استفاده از هورمون‌های مصنوعی خطر ابتلای به سرطان سینه و آدنوکارسینومای رحم را افزایش می‌دهد. برخی از محققین تأکید دارند که ترکیبات گیاهی حاوی فیتواستروژن‌ها با فرمول طبیعی، عوارض کمتری به‌خصوص از نظر ایجاد سرطان سینه و رحم در انسان ایجاد می‌نمایند (۳-۱).

دانه سویا منبعی غنی از فیتواستروژن‌ها<sup>۱</sup> می‌باشد. فیتواستروژن‌ها دو گروه هستند: (۱) فلاونوئیدها (۲) غیرفلاونوئیدها. فیتواستروژن‌های مصرفی در غذای انسانی در گروه فلاونوئیدها قرار دارند و شامل ایزوفلاون‌ها<sup>۲</sup> به‌ویژه جنیستئین و دایدزئین<sup>۳</sup> هستند (۴-۶). جنیستئین یکی از ترکیبات سویا است که دارای خواص ضدالتهابی و آنتی‌اکسیدانی می‌باشد (۷). این نوع فیتواستروژن از نظر ساختمانی یک فنل است و اثرات آگونیستی و آنتاگونیستی برای گیرنده استروژن می‌تواند داشته باشد (۸ و ۹).

ایزوفلاون‌ها استروژن‌های گیاهی هستند که مشابه هورمون استروژن زنانه به گیرنده استروژنی سلول‌ها در ارگان‌های مختلف بدن انسان متصل می‌شوند. با این حال، میل ترکیبی استروژن‌های گیاهی ضعیف‌تر از استروژن انسانی است. تحقیقات اخیر نشان داده است که سلول‌ها دو نوع گیرنده استروژنی  $\alpha$  و  $\beta$  دارند که استروژن انسانی میل ترکیبی زیاد با گیرنده  $\alpha$  دارد، در صورتی که ایزوفلاون‌ها تمایل به اتصال

<sup>1</sup> Phytoestrogens

<sup>2</sup> Isoflavones

<sup>3</sup> Genistein & Daidzein

نگهداری حیوانات آزمایشگاهی دانشگاه علوم پزشکی شیراز تهیه گردید. حیوانات به‌طور تصادفی به چهار گروه ۸ تائی تقسیم گردیده و در شرایط استاندارد (درجه حرارت ۲۰-۲۴ درجه سانتی‌گراد و پیوند شبانه‌روزی ۱۲ ساعت روشنایی و ۱۲ ساعت تاریکی) نگهداری شدند. آب و مواد غذایی در تمام طول آزمایش بدون هیچ محدودیتی در اختیار آنها قرار داشت و سعی گردید در طول مدت انجام آزمایش کلیه اصول اخلاقی کار با حیوانات آزمایشگاهی رعایت گردد. موش‌ها قبل و بعد از آزمایش وزن شدند. طول دوره آزمایش ۲۵ روز یعنی در واقع معادل سپری شدن ۵ سیکل جنسی (استروس)<sup>۴</sup> در رات بود. گروه کنترل هیچ ماده‌ای دریافت نکرد. گروه‌های تجربی ۲، ۱ و ۳ عصاره سویا را با سه دوز ۳۰، ۶۰ و ۱۲۰ میلی‌گرم بر کیلوگرم وزن بدن به‌روش گاوژ و غیره با استفاده از *feeding needle* دریافت نمودند. برای تهیه عصاره مقدار ۱۰۰ گرم پودر سویا در ۸۰۰ میلی‌لیتر الکل ۷۰ درصد حل شد و در پرکولاتور به مدت ۷۲ ساعت در دمای اتاق نگهداری شد. بعد از ۷۲ ساعت به‌وسیله قیف دستگاه، عصاره قطره قطره جدا گردید. جهت خشک کردن عصاره، ماده تهیه شده به‌مدت ۲۴ ساعت در دسیکاتور قرار داده شد تا به وسیله پمپ خلأ، آب، الکل و مواد اضافی دیگر تبخیر شود. برای تهیه دارو، مقدار مشخصی از پودر برداشته شده و در آب مقطر حل شد تا دوزهای ۳۰، ۶۰ و ۱۲۰ میلی‌گرم بر کیلوگرم به‌دست آید.

درگروه شم نیز اثر استرس ناشی از وارد کردن نیدل به‌روش گاوژ مورد بررسی قرار گرفت. از آنجا که هم سیکل بودن موش‌های مورد مطالعه در زمان تهیه نمونه‌های بافتی ضروری می‌باشد و به‌دلیل وجود استروژن گیاهی و استرادیول در سویا و بررسی اثرات این ماده، نبایستی از استرادیول والرات به‌صورت اگزوژن، جهت هم سیکل کردن استفاده نمود. بنابراین پس از طی دوره درمان و قبل از بیهوشی جهت انجام کالبد شکافی ابتدا اسمیر واژن تهیه شد تا اطمینان حاصل گردد که همگی در یک فاز از سیکل استروس جراحی می‌شوند. بر اساس نوع سلول‌های موجود در اسمیر واژنی اکثر حیوانات مورد آزمایش در فاز دی استروس بودند و چنانچه تفاوت‌هایی وجود داشت یک یا دو روز طول می‌کشید که حیوان مورد نظر به سیکل مورد نظر برسد و سپس تشریح می‌گردید. بعد از توزین حیوانات، با استفاده از کتامین و زایلازین ۴۰ (میلی‌گرم بر کیلوگرم) ابتدا حیوانات بیهوش گشته و پس از کالبد شکافی تخمدان‌های راست آنان (به‌منظور ایجاد همسانی در نمونه‌های مورد بررسی) جداسازی شده، توزین گردید و جهت انجام فیکساسیون در محلول فرمالین ۱۰ درصد بافر شده در فرمالین قرار گرفت. پس از انجام مراحل پاساژ بافتی بر اساس تکنیک پارافین مقطع‌گیری با استفاده از میکروتوم انجام شد. به‌دلیل استفاده از روش کوالیه جهت تخمین حجم لازم است تا از تمامی عضو به فواصل مساوی اسلاب یا برش (به‌تعداد ۱۰ الی ۱۳) داشت، لذا تخمدان را در دستگاه میکروتوم

<sup>4</sup> Estrus

بافت‌شناختی مورد انتظار مانند ایجاد فیبروز در استرومای تخمدان، احتقان خون و یا افزایش واسکولاریته در ناحیه مرکزی و واکنش‌های آماسی و همچنین تغییرات در لایه اپی‌تلیوم ژرمینال مشاهده نگردید و بافت سلامت خود را حفظ نموده بود.

دیجیتال و درصد فولیکول‌های پری‌انترال، انترال، گراف، آرتیک و جسم زرد در گروه‌های مختلف با استفاده از دستگاه سل کانتر و مشاهده حداقل سه فیلد در هر مقطع و برآورد میانگین آن برای هر نمونه به دست آمد. نتایج حاصله توسط نرم‌افزار SPSS (USA, Il, Chicago, SPSS Inc) ویرایش ۱۵ و با استفاده از آماره DUNCAN جداگانه آنالیز شدند. همچنین مطالعات هیستوپاتولوژیکی به شکل کیفی و در مقایسه با گروه کنترل انجام پذیرفت.

### یافته‌ها

بررسی‌ها نشان داد که در گروه تجربی ۱ وزن تخمدان افزایش معنی‌داری نسبت به گروه کنترل داشته است (نمودار ۱). درصد تعداد فولیکول آنترال نیز در گروه تجربی ۳ افزایش معنی‌داری نسبت به گروه کنترل نشان داد (نمودار ۲). کاهش معنی‌داری در درصد تعداد فولیکول آرتیک در تمامی گروه‌های تجربی نسبت به گروه کنترل مشاهده شد ( $P < 0.05$ ) (نمودار ۳). هیچ اختلاف معنی‌داری بین میانگین تعداد فولیکول‌های آرتیک تخمدان گروه شم در مقایسه با گروه کنترل وجود نداشت. درصد فولیکول‌های پری‌انترال گراف و جسم زرد همچنین حجم تخمدان اختلاف معنی‌داری را بین گروه‌های تجربی و شم با گروه کنترل نشان نداد (جدول ۱).

گذاشته به محض رسیدن به عضو اولین برش ۵ میکرومتری را زده و سپس به فواصل مساوی برش‌های بعدی را به دست آوردیم. لام‌های تهیه شده با دو روش رنگ‌آمیزی هماتوکسیلین-ائوزین و تری‌کروماسون رنگ‌آمیزی شدند. در مطالعه استریولوژیک، برای محاسبه حجم از روش کوالیه استفاده شد. در این روش محاسبه حجم با استفاده از فرمول زیر محاسبه می‌شود (۱۶).

$$\bar{V} = \frac{\sum p \cdot a_p \cdot t}{m^2}$$

V = میانگین حجم نمونه مورد نظر

$a_p = \Delta x \cdot \Delta y$  سطح هر نقطه

m = بزرگ‌نمایی میکروسکوپ

t = فاصله اسلاب‌ها

p = تعداد نقاط برخورد کرده با سطح نمونه

برای محاسبه‌ی سطح هر اسلاب، از شبکه نقاط صلیبی استفاده می‌شود که به‌طور تصادفی بر روی نمونه قرار می‌گیرد. در این شبکه سطح یا مساحت هر نقطه مشخص است و با شمارش ساده نقاط تلاقی کرده با سطح نمونه توسط میکروسکوپ پروژکتور سطح مورد نظر به دست می‌آید.

++++++  
++++++  
++++++  
++++++

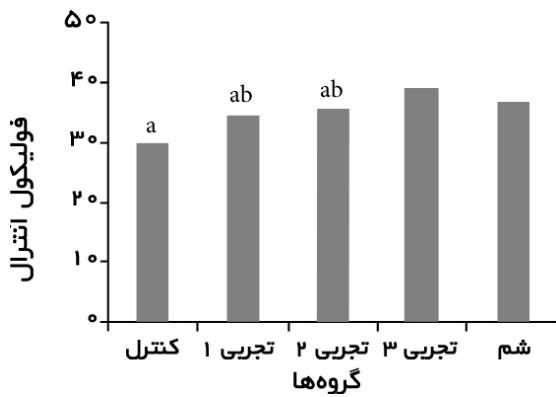
پروب یا شبکه صلیبی مورد استفاده جهت تعیین حجم

وزن حیوان و وزن تخمدان با استفاده از ترازوی مطالعات کیفی لام‌های رنگ‌آمیزی شده با دو روش هماتوکسیلین-ائوزین و تری‌کروماسون نشان داد که در هیچ‌یک از گروه‌های تیمار در مقایسه با گروه کنترل تغییر قابل ملاحظه‌ای از نظر پارامترهای

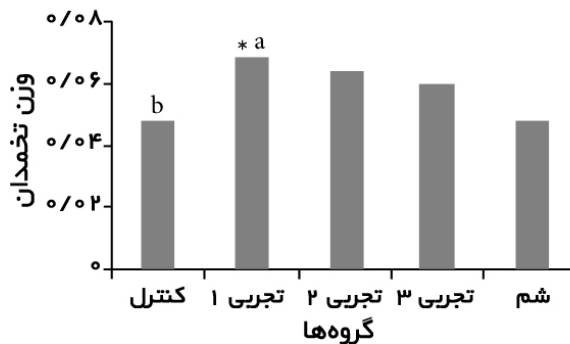
جدول ۱) تأثیر دوزهای مختلف سویا بر میانگین پارامترهای وزن بدن (قبل و بعد از آزمایش)، وزن و حجم تخمدان، درصد فولیکول‌های پری‌انترال، انترال، گراف، آترتیک و جسم زرد در موش صحرایی

گروه (پارامتر)	کنترل	تجربی ۱	تجربی ۲	تجربی ۳	شم	سطح احتمال
وزن بدن قبل از آزمایش (گرم)	a150	a157	a157	a155	a160	٪۵
وزن بدن بعد از آزمایش (گرم)	a163	a164	a161	a165	a170	٪۵
وزن تخمدان (گرم)	b0/046	a0/068	ab0/061	ab0/057	b0/046	٪۵
حجم تخمدان (میلی متر مکعب)	a200	a191	a185	a196	a204	٪۵
فولیکول برای آنترال (درصد)	a/9/2	a/8/6	a/7/1	a/7/2	a/8/9	٪۵
فولیکول آنترال (درصد)	b/30/4	ab/33/1	ab/34/6	a/38/4	ab/36/1	٪۵
فولیکول گراف (درصد)	ab/19	b/14/8	a/21/7	ab/17/5	ab/18	٪۵
جسم زرد (درصد)	ab/36	a/39/9	b/32/5	b/33/3	b/32/2	٪۵
فولیکول آترتیک (درصد)	a/5/2	b/3/4	b/3/8	b/3/4	ab/4/6	٪۵


میانگین‌های موجود در هر ردیف که حداقل دارای یک حرف مشترک هستند، براساس آزمون دانکن اختلاف معنی‌داری با هم ندارند. در هر ردیف اگر گروه کنترل یا هر کدام از گروه‌های دیگر دارای حداقل یک حرف مشترک باشند بین‌شان اختلاف معنی‌دار نمی‌باشد مثلاً وزن بدن بعد از آزمایش در گروه کنترل حرف a دارد، در بقیه نیز به همین صورت حرف a دارد پس اختلاف معنی‌داری ندارند. ولی اگر گروه کنترل با هر گروه دیگر دارای حرف مشترک نباشند دارای اختلاف معنی‌دار می‌باشد مثلاً در درصد فولیکول آترتیک گروه کنترل حرف a دارد ولی گروه تجربی ۱، ۲ و ۳ حرف b دارند یعنی حرف مشترک ندارند پس هر سه گروه نسبت به گروه کنترل اختلاف معنی‌داری نشان می‌دهند..



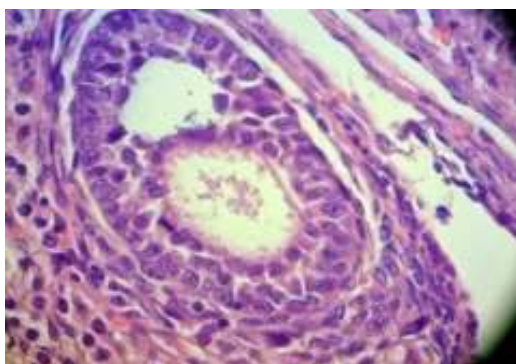
نمودار ۲) مقایسه درصد فولیکول آنترال در گروه‌ها  
\* نشان‌دهنده تفاوت معنی‌دار ( $P < 0/05$ )



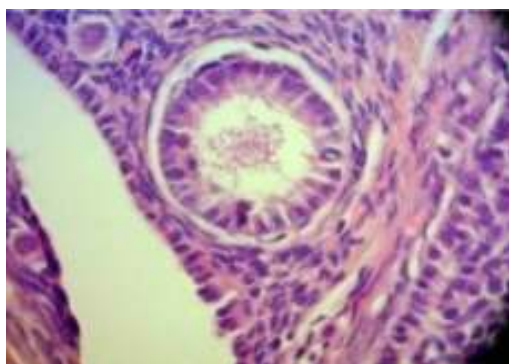نمودار ۱) مقایسه وزن تخمدان در کلیه گروه‌ها  
\* نشان‌دهنده تفاوت معنی‌دار ( $P < 0/05$ )



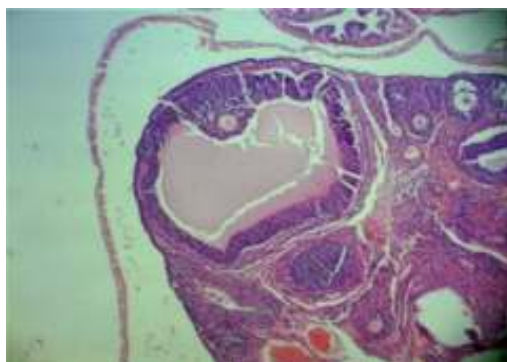
نمودار ۳) مقایسه درصد فولیکول آترتیک بین گروه‌ها  
\* نشان‌دهنده تفاوت معنی‌دار ( $P < 0/05$ )



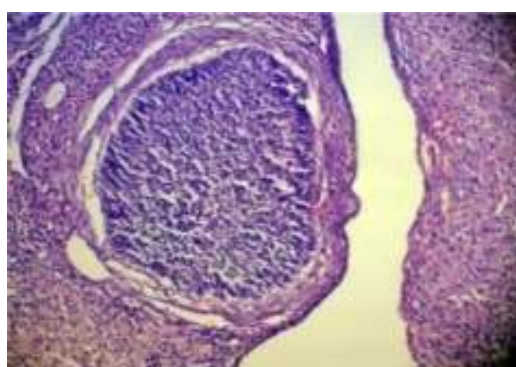
شکل ۲) فتومیکروگراف نوری فولیکول آنترال، رنگ آمیزی H&E،  
بزرگ‌نمایی 400X



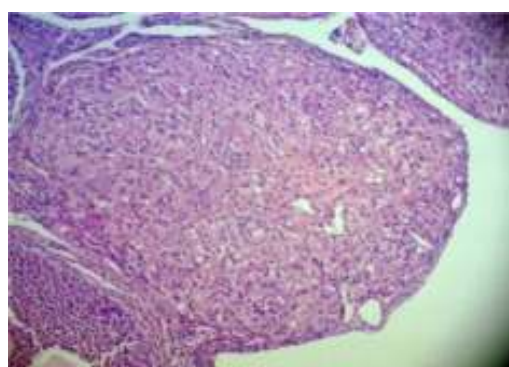
شکل ۱) فتومیکروگراف نوری فولیکول پری‌آنترال، رنگ آمیزی H&E<sup>۵</sup>،  
بزرگ‌نمایی 400X



شکل ۳) فتومیکروگراف نوری فولیکول گراف، رنگ آمیزی H&E،  
بزرگ‌نمایی 100X



شکل ۵) فتومیکروگراف نوری جسم آترتیک، رنگ آمیزی H&E،  
بزرگ‌نمایی 100X



شکل ۴) فتومیکروگراف نوری جسم زرد، رنگ آمیزی H&E،  
بزرگ‌نمایی 40X

<sup>5</sup> Hematoxyline & Eosin

## بحث

به نظر می‌رسد تجویز اگزوزن استروژن‌ها به دلیل وجود مکانیسم فیدبکی بتوانند باعث بروز اختلالات گوناگونی در روند رشد و نمو فولیکول‌های تخمدانی و بافت تخمدان گردند (۱۷)، ولیکن مطالعه حاضر نشانگر آن بود که تجویز عصاره هیدروالکلی سویا در مقادیر به کار رفته (۳۰، ۶۰ و ۱۲۰ میلی‌گرم بر کیلوگرم) اثر نامطلوبی بر بافت تخمدان و روند فولیکولوژنز نداشته است. عدم تغییر در میزان فولیکول‌های پری‌آنترال تخمدان ظاهراً به این دلیل بوده که چون تشکیل این فولیکول‌ها در دوران جنینی بوده است، این اجزا دارای تعداد ثابتی می‌باشند، بنابراین عصاره سویا بر تعداد آن بی‌تأثیر بوده است. افزایش وزن تخمدان را می‌توان به‌طور کلی به افزایش وزن کلی بدن، افزایش اندازه فولیکول‌ها، کاهش فولیکول‌های آترتیک و به‌طور کلی افزایش روند فولیکولوژنز مرتبط دانست.

افزایش درصد فولیکول‌های آنترال در این تحقیق در راستای تحقیق wendy می‌باشد. وی خاطر نشان ساخت که جنیستین سویا در طول تمایز تخمدان مانع از بین رفتن اووسیت شد و مرگ اووسیت را کاهش می‌دهد. بنابراین تعداد اووسیت‌های در دسترس و آماده برای رشد و نمو بیشتری را مهیا می‌نماید (۱۸). البته برخی مطالعات انجام شده نشان می‌دهد در مواردی که از مقادیر بیش از حد مجاز فیتواستروژن‌ها استفاده گردد، تأثیرات نامطلوبی بر بسیاری از سیستم‌های بدنی از جمله دستگاه تولید مثلی قابل مشاهده می‌باشد و حیوانات ماده پس از

رشد تخمک‌گذاری نمی‌کردند (۱۹). این اثر احتمالاً مربوط به مقادیر زیاد فیتواستروژن مصرفی یا تفاوت در میزان مستعد بودن افراد در مصرف این ماده و اثر آنتاگونیستی آن می‌باشد. معنی‌دار بودن درصد فولیکول‌های آنترال در گروه تجربی ۳ احتمالاً به دلیل دوز مصرفی مناسب این عصاره و تا حدودی بیانگر خواص آگونیستی این ماده بوده است.

از آنجا که شواهد موجود نشان می‌دهد که آپوپتوز<sup>۶</sup> سلول‌های گرانولوزا، مکانیسم اصلی آترزی فولیکول‌های تخمدان است (۱۹ و ۲۰). کاهش معنی‌دار درصد فولیکول آترتیک در این مطالعه نشانگر خواص مثبت این ترکیبات در مهار روند آپوپتوز و در نتیجه کاهش آترزی فولیکولی می‌باشد. همچنین محققان گزارش کرده‌اند که فیتواستروژن‌ها خواص آنتی‌اکسیدانی نیز از خود نشان می‌دهند و بر آنزیم‌های درون سلولی، شکل طبیعی پروتئین، عمل فاکتور رشد و تکثیر سلولی تأثیرات مثبتی اعمال می‌نمایند این ترکیبات به‌گونه‌ای به‌عنوان مواد طبیعی و مؤثر جهت درمان و یا پیشگیری از سرطان معرفی شده‌اند (۲۱). در این تحقیق نیز احتمالاً فیتواستروژن‌های عصاره سویا با فرمولی مشابه استرادیول با مهار آپوپتوز و همچنین خواص آنتی‌اکسیدانی کاهش معنی‌داری در درصد فولیکول‌های آترتیک ایجاد نموده‌اند. به نظر می‌رسد چون ایزوفلاون‌های سویا از لحاظ ساختمانی شبیه استروژن هستند، توانسته‌اند اثر آگونیستی را بر افزایش تعداد یا مرحله تکامل فولیکول‌های آنترال و مهار آپوپتوز نشان دهند. البته

<sup>6</sup> Apoptos

تخممدانی در جنس مؤنث ندارد، بلکه در برخی موارد اثرات مثبتی نظیر کاهش فولیکول آترتیک و افزایش فولیکول آنترال نیز مشاهده گردید. بنابراین با توجه به اثرات مثبت و گوناگون این گیاه بر بسیاری از سیستم‌های بدن، به نظر می‌رسد استفاده از این گیاه در غلظت‌های متعادل در رژیم غذایی جنس مؤنث، اختلالی بر روند تولید مثلی ایجاد نموده و استفاده از آن اثرات جانبی قابل ملاحظه‌ای در پی نداشته باشد. هر چند ارایه یک نتیجه‌گیری نهایی در این راستا نیاز به مطالعات گسترده‌تری در ابعاد گوناگون به‌ویژه از نقطه نظر فیزیولوژیکی دارد.

اعمال اثرات آگونیستی یا آنتاگونیستی بستگی به عوامل زیادی از جمله میزان مصرف و سازگاری افراد دارد.

مطالعات کیفی لام‌های رنگ‌آمیزی شده با دو روش هماتوکسیلین-اُوزین و تری کروماسون نشان داد که در هیچ‌کدام از گروه‌های تیمار در مقایسه با گروه کنترل تغییرات قابل ملاحظه‌ای به لحاظ هیستوپاتولوژیک ایجاد نشده بود.

### نتیجه‌گیری

با توجه به یافته‌های این پژوهش، به نظر می‌رسد که سویا در دوزهای به‌کار برده شده، اثر نامطلوبی بر بافت تخمدان و روند رشد و نمو فولیکول‌های

### References:

- Burton JL, Wells M. The effects of phytoestrogens on the female genital tract. *J Clin Pathol* 2002; 55: 401-7.
- Mackey R, Eden J. Phytoestrogens and the menopause. *Climacteric* 1998; 1: 302-8.
- Gerber M. Protective vegtal micronutrients and microcomponents for breast cancer. *Boll Cancer* 2001; 88: 943-53.
- Barnes S. Phytoestrogens and osteoporosis- What is a safe dose?. *Br J Nutr* 2003; 39: 101- 8.
- Akiyama T, Ishida J, Nakagawa S, et al. Genistein, a specific inhibitor of tyrsine-specific protein kinases. *J Biol Chem* 1987; 262: 5592-5.
- Anthony MS, Clarkson TB, Weddle DI, et al. Effects of soy porotein phytoestrogens on cardiovascular risk factors in rhesus monkeys. *J Nutr* 1995; 125: 803-4.
- Razeghi S, Aref Hoseini SR, Ebrahimi Mamaghni M, et al. Prevention of animal model of multiples sclerosis by oral genistein, extracted from soy bean. *Iran J Neurol* 2009; 8: 505-17.
- Choi EJ, Lee BH. evidence for genistein mediated cytotoxicity and popptosis in rat brain. *Life Sci* 2004; 75: 499-509.
- Bingham SA, Atkinson C, Liggins J, et al. Phyto-oestrogens: where are we now?. *Br Nutr* 1998; 79: 393-406.
- Crouse JR, Terry JG, Morgan TM, et al. Soy protein containing isoflavones reduces plasma concentrations of lipids and lipoproteins. *Circulation* 1998; 97: 816.
- Verdrengh M, Collins LV, Bergin P, et al. Phytoestrogen genistein as an anti-staphylococcal agent. *Microbes Infect* 2004; 6: 86-92.
- Choquette S, Riesco E, Cormier E, et al. Effects of soya isoflavones and exercise on body composition and clinical risk factors of cardiovascular diseases in overweight postmenopausal women: a 6-month double-blind controlled trial. *Br J Nutr* 2011; 105: 1199-209.
- Mitchell JH, Cawood E, Kinniburgh D, et al. Effect of a phytoestrogen food supplement on reproductive health in normal males. *Clin Sci (Lond)* 2001; 100: 613-8.
- Food and Administration. Food labeling: health claims; soy protein and coronary heart disease. Food and drug administration, HHS. Final rule. *Fed Regist* 1999; 64: 57700-33.
- Raiten DJ, Picciano MF, Coates PM.



- Dietary supplement use in women: current status and future directions. *J Nutr* 2003; 133: 19575-605.
16. Monsefi M, Khosrovanifard S. Stereological study of heart volume male rats after exposure to electromagnetic fields. *Iran South Med J (ISMJ)* 2008; 12: 112-8.
17. Whitten PL, Lewis C, Nafitolin F. A phytosterogen diet induces the premature anovulatory syndrome in lactationally exposed female rats. *Biol Reprod* 1993; 49: 1117-21.
18. Jefferson W, Newbold R, Padilla-Banks E, et al. Neonatal Genistein Treatment Alters ovarian differentiation in the Mouse: Inhibition of Oocyte Nest Breakdown and Increased Oocyte Survival. *Biol Reprod* 2006; 74: 161-8.
19. Hirshfield AN. Development of follicles in the mammalian ovary. *Int Rev Cytol* 1991; 124: 43-101.
20. Cannon JD, Cherian-Shaw M, Lovekamp-Swan T, et al. Granulosa cell expression of G1/S phase cyclins and cyclin-dependent kinases in PMSG-induced follicle growth. *Mol Cell Endocrinol* 2007; 264: 6-15.
21. Torabizade A, Fallahi A. An overlook of phytoestrogens. *Iran J Obstet Gynecol Infertility* 2003; 6: 80-5.

*Original Article**Histopathological and stereological studies of soybean hydroalcoholic extract effects on the rat ovary*SH. Parvin Jahromi<sup>1\*</sup>, SH. Zahiri<sup>2</sup>, AA. Mahjoor<sup>1</sup>, N. Ahsan Nia<sup>1</sup>, D. Safarpour<sup>3</sup><sup>1</sup>Department of Animal Biology, School of Sciences, Islamic Azad University, Jahrom Branch, Jahrom, IRAN<sup>2</sup>Research Center of stereology and morphometry, Shiraz University of Medical Sciences, Fars, IRAN<sup>3</sup>Young Researchers Club, Karaj Branch, Islamic Azad University, Alborz, IRAN

(Received 7 Feb, 2011      Accepted 12 Jun, 2011)

*Abstract*

**Background:** Soybean is known as a rich resource of phytoestrogens. These compounds have antioxidant, anti cancerous and estrogenic effects. This research was performed to evaluate the effect of hydro alcoholic extract of soybean on ovarian tissue from histopathologic and stereologic aspects.

**Materials and Methods:** 40 adult Sprague-Dawley female rats with age range about 10 weeks and randomly divided into five groups including control, sham and experiments 1, 2 and 3. The animals of experimental groups received soybean hydro alcoholic extract at doses of 30, 60, and 120 mg/kg for 25 days respectively in oral form. The sham group received distilled water. After anesthetizing, right ovaries were dissected and weighted, after that processing of tissues was done based on histological and stereological studies. Qualitative histological studies were performed by H&E and Masson's Trichrome staining methods. In stereological studies, ovarian volume was determined by Cavalieri method. Determination of follicular percentage and corpus luteum were calculated in all groups.

**Results:** Our finding showed that administration of soybean extract had not significant changes percentage of preantral and graafian follicles, corpus luteum, and ovarian volume in the experimental and sham regarding to the control group. Ovary weight in the experimental group 1 increased significantly. Percentage of antral follicle in experimental group 3 was elevated significantly. Atretic follicle in all experimental groups decreased significantly ( $p \leq 0.05$ ). No histological change was showed in histopathological studies.

**Conclusion:** The results showed that decrease in atretic follicle percentage and increase in antral follicle percentage is positive effects in this phenomenon. Considering beneficial effects of soybean on most body systems, it seems that its consumption in balanced doses in a diet.

**Keywords:** soybean, ovary, stereology, histopathology, rat

\*Address for correspondence: Department of Animal Biology, School of Sciences, Islamic Azad University, Jahrom Branch, Jahrom, IRAN; E-mail: info@jia.ac.ir