



بررسی اثر درمانی و هیستوپاتولوژی عصاره‌های آبی و متانولی ابریشم ذرت (Corn silk) در مواجهه با دوزهای از اکستازی (MDMA) در کبد موش صحرائی

محمد کرمی^{۱*}، سودابه سعیدنیا^۲، محمدعلی ابراهیم‌زاده^۳

مقداد امالی امیری^۱، نورالهدی کرمی^۱

^۱ گروه فارماکولوژی و سم‌شناسی، دانشکده داروسازی، دانشگاه علوم پزشکی مازندران

^۲ گروه فارماکولوژی، مرکز تحقیقات گیاهان دارویی، دانشکده داروسازی، دانشگاه علوم پزشکی تهران

^۳ گروه شیمی دارویی، مرکز تحقیقات علوم دارویی، دانشکده داروسازی ساری، دانشگاه علوم پزشکی مازندران

(دریافت مقاله: ۹۱/۱/۱۹- پذیرش مقاله: ۹۱/۴/۲۶)

چکیده

زمینه: الیاف ذرت که از گیاه *Zea mays L.* به‌دست می‌آید، دارویی گیاهی و سنتی در چین است که در بسیاری از بخش‌های دنیا برای درمان ادم، عفونت‌های کلیوی، نقرس، سنگ‌های کلیوی، بیماری‌های مجاری کلیوی و پروستات به‌کار رفته است. گزارش‌هایی از اثر آنتی‌اکسیدانی این ماده وجود دارد. هر چند منابع علمی کمی برای تأیید اثر بخشی آن موجود می‌باشد. در این مطالعه اثر آنتی‌اکسیدانی و جلوگیری از سمیت کبدی الیاف ذرت با سیستم پرفیوژن کبد جدا شده موش صحرائی (IRPL) بررسی شده است.

مواد و روش‌ها: عصاره‌های آبی و متانولی از الیاف ذرت خشک شده در دوزهای ۱۰، ۲۰، ۴۰، ۵۰ و ۱۰۰ میلی‌گرم بر کیلوگرم استفاده شد. حیوان مورد آزمایش موش‌های صحرائی آلبینو با وزن ۱۸۰-۲۲۰ گرم بودند. پس از بیهوشی کامل توسط دی‌اتیل اتر، حفره شکمی حیوان باز شد و با استفاده از اسکالپ وین ریز وارد ورید پورت شده و به جریان پرفیوژن وصل شد. به فاصله کوتاهی در ورید اجوف تحتانی اسکالپ وین مناسب وارد و ثابت شد. عصاره‌ها و فراکشن‌ها با دوزهای ذکر شده بعد از برقراری جریان پرفیوژن، به بافر پرفیوژن اضافه شد. مایعات خروجی از ورید اجوف تحتانی به‌منظور اندازه‌گیری گلوکاتینون جمع‌آوری شدند. یک نمونه کبدی به‌منظور اندازه‌گیری گلوکاتینون و یک نمونه کبدی دیگر به‌منظور آزمایشات هیستوپاتولوژیکی در فرمالین ۱۰ درصد نگهداری گردید. آنالیز آماری داده‌ها به‌روش آنالیز واریانس یک سویه (ANOVA) و متعاقب آن دانکن انجام گرفت.

یافته‌ها: نتایج نشان داد که احیای گلوکاتینون به‌گونه قابل توجهی با افزایش دوز عصاره‌های آبی و متانولی در مقایسه با گروه کنترل بالا می‌رود. یافته‌های پاتولوژی نیز مؤید این مطلب بود که با افزایش دوز، شدت آسیب‌های بافتی (هموراژی، فیروز، نکروز) کمتر شده است. در زمان ۱۲۰ دقیقه نمونه‌گیری، تغییرات گلوکاتینون در گروه‌های مورد آزمایش بیشترین اختلاف را با گروه کنترل داشت ($P < 0.01$).

نتیجه‌گیری: یافته‌ها نشان داد که عصاره‌های آبی و متانولی الیاف ذرت، اثرات نامطلوبی MDMA روی کبد را تا حدود قابل توجهی کاهش داد. این اثر وابسته به دوز بوده و وابسته به حضور ترکیبات فلاونوئیدها و فنول‌ها است.

واژگان کلیدی: کاکل ذرت، آنتی‌اکسیدانت، اکستازی (MDMA)، پرفیوژن کبدی، گلوکاتینون

* ساری، دانشگاه علوم پزشکی مازندران، دانشکده داروسازی ساری، گروه فارماکولوژی و سم‌شناسی

مقدمه

آنتی‌اکسیدانی مواد فنلی تلقی می‌شود (۹ و ۱۰). اخیراً اثر ضد افسردگی این بخش گیاه نیز گزارش شده است (۱۱). در این تحقیق فعالیت آنتی‌اکسیدانی (اثر درمانی گیاه بر کبد رات) مورد مطالعه قرار می‌گیرد.

اکستازی یا ۳، ۴- متیلن دی‌اکسی‌مت‌آمفتامین (MDMA) در سال ۱۹۱۲ توسط شرکت داروسازی Merck به‌عنوان ضداداشتها و دارویی برای لاغری (کاهنده چاقی) به ثبت رسید. از آن برای درمان اختلالات روانی و مطالعه روانکاوای هم استفاده شد (۱۲ و ۱۳).

MDMA به آسانی از مجرای گوارش جذب و پس از ۲ ساعت به حداکثر غلظت سرمی می‌رسد. زمان دوام اثر دارو هم در حدود ۶-۴ ساعت است. ویژگی لیپوفیل بودن و اتصال پروتئین بافتی موجب تجمع آن در کبد، کلیه و ریه می‌شود (۱۴). در کبد تحت تأثیر سیستم آنزیمی سیتوکروم P450 (CYP2D6) از طریق هیدروکسیلاسیون آروماتیک، آلیفاتیک، N- دآلکیلاسیون و کونژوگاسیون با اسید گلوکورونیک و گلایسین متابولیزه می‌شود (۱۵).

MDA یکی از متابولیت‌های فعال دارو محسوب می‌شود. راه عمده دفع دارو از طریق کلیه می‌باشد و حدود ۶۵ درصد یک دوز خوراکی در طی ۲۴ ساعت از بدن دفع می‌شود (۱۶). در ارتباط با دینامیک یا مکانیزم این ترکیب کافی است به این نکته اشاره شود که بر مبنای فرضیه آمین از انتهای آکسون‌ها و سلول‌های عصبی منوآمین‌ها به‌ویژه سروتونین آزاد می‌شود (۱۷).

پاسخ‌های ترموزنیک القاء شده با MDMA به‌صورت یک ^۳AT شایع بروز می‌کند که بیانگر پراکسیداسیون پیشرونده است و به نوبه خود باعث آسیب‌های هیپاتوسلولار می‌شود (۱۲). از سویی برخی از

واکنش‌های بیوشیمیایی گوناگونی در بدن، اکسیژن فعال تولید می‌کنند که سبب تخریب بیومولکول‌ها می‌شود. این اثر زیان بخش رادیکال‌های آزاد می‌تواند توسط مواد محافظتی (آنتی‌اکسیدان) بلوکه گردد (۱).

ترکیبات محافظتی (آنتی‌اکسیدان) با به‌دام‌اندازی رادیکال‌های آزاد شده مانع بروز عوارض سمی می‌گردند. منابع گیاهی و یا غذاهای سرشار از آنتی‌اکسیدان‌ها نقش مهمی در پیشگیری از بیماری‌های قلبی-عروقی، سرطان (۲) و بیماری‌های دژنراتیو (پارکینسون و آلزایمر) بازی می‌کنند (۳ و ۴). گیاهانی که سرشار از ترکیبات آنتی‌اکسیدان هستند، از سلول‌ها در برابر استرس‌های اکسیداتیو محافظت می‌نمایند (۵). ابریشم ذرت از قسمت جنینی دانه ذرت^۱ و از خانواده گرامینه‌ها^۲ به‌دست می‌آید. که عمدتاً در کشورهای آمریکا، اسپانیا، نواحی جنوب اروپا، شمال آفریقا، غرب آسیا و در مرکز مازندران نیز کشت می‌شود. در طب سنتی به‌عنوان مدر، دفع کننده سنگ کلیوی، پائین آورنده اسید اوریک خون و ضد عفونی کننده استفاده می‌شود (۶ و ۷).

موادی مانند ساپونین، تانن، فلاونوئید و ترکیبات فنلی مانند آنتوسیانین‌ها، اسید کوماریک و اسید وانیلیک در ابریشم ذرت گزارش شده است (۶ و ۸).

گزارش‌هایی از اثر آنتی‌اکسیدانی این ماده در دست است. خاصیت آنتی‌اکسیدانی فلاونوئیدها و محتوای تام فنلی، به‌وسیله روش Reducing power در حضور مواد احیاء کننده در نمونه با احیاء آهن III به آهن II با اهداء الکترون سنجیده می‌شود و این احیاء آهن III اغلب به‌عنوان شاخص فعالیت اهداء کنندگی الکترون به‌کار می‌رود و مکانیزم مهمی در عمل

¹ Zea mays Linne

² Poaceae/Gramineae

³ Ambinet Temperature

حاصله توسط دستگاه تقطیر در خلاء چرخان در حرارت ۳۰ درجه سانتی‌گراد تغلیظ و برای خشک شدن در آن ۳۰ درجه سانتی‌گراد قرار داده شد (استاندارد سازی عصاره به‌دست آمده بر اساس میزان فلاونوئید و با استفاده از معرف آلومینیوم کلرید به‌روش اسپکتروفوتومتری در طول موج ۴۲۰ نانومتر بر حسب کوئرستین و محتوای تام فنلی و با استفاده از واکنش‌گر فولین-سیوکالتو انجام پذیرفت (۹).

روش جراحی

پس از بی‌هوشی کامل حیوان مورد آزمایش توسط دی اتیل اتر، حفره شکمی حیوان (به‌صورت T شکل در راستای خط وسط شکم و دو سمت آن یعنی جناحین) باز گردید. روده و احشاء داخلی به یک طرف حفره شکمی منتقل شد. با استفاده از اسکالپ وین (Scalp vein) ریز (شماره ۲۳g) به ورید باب دسترسی پیدا کرده و به جریان پرفیوژن وصل گردید. به فاصله کوتاهی در ورید اجوف تحتانی کانول مناسب (شماره ۲۱g) وارد و بعد محکم گردید (۲۴). بعد از برقراری جریان مایع پرفیوژن، عصاره‌های آبی و متانولی از گیاه ابریشم ذرت در دوزهای (۱۰، ۲۰، ۴۰، ۵۰ و ۱۰۰ میلی‌گرم بر کیلوگرم به‌صورت یک محلول همگن به مایع پرفیوژن (PH=۷/۲) اضافه شد. دوزهای به‌کار رفته در این مطالعه از برخی مقالات و تجربه‌های اولیه گرفته شده است (۲۵). مایعات خروجی از ورید اجوف تحتانی، در فاصله هر نیم ساعت به‌منظور اندازه‌گیری میزان گلوکاتایون کبدی GSH جمع‌آوری شد. نمونه‌های بافت کبدی به‌منظور آزمایشات هیستوپاتولوژیکی در فرمالین ۱۰ درصد نگهداری شدند.

آزمون آنتی‌اکسیدانی یا محافظتی: حیوان مورد آزمایش (موش‌های صحرایی آلبینو از نژاد اسپراگ

متابولیت‌های حاصل بسیار فعال هستند و قابلیت تشکیل پیوند با گلوکاتایون کبدی را دارند. این ترکیبات موجب کاهش سطح گلوکاتایون آزاد کبدی شده و در نهایت تغییرات بیوشیمیایی مانند افزایش یون کلسیم درون سلولی در هپاتوسیت‌ها و تغییرات اکسیداتیو در لپیدهای غشاهای سلول کبد ایجاد می‌نماید و منجر به مرگ سلول می‌گردد (۱۸ و ۱۹).

مواد و روش‌ها

گیاه: ابریشم ذرت از بلال‌های کشت شده در اطراف ساری تهیه شده و توسط بخش سیستماتیک گیاهی، دانشگاه آزاد اسلامی (بهمن اسلامی) تأیید و مورد استفاده قرار گرفت. رشته‌های گیاه در سایه در مجاورت هوا خشک شده و سپس پودر شد. به‌منظور عصاره‌گیری به‌طور جداگانه از متانول و آب استفاده گردید. حلال‌ها در خلا تبخیر شد و مجموعه به کمک فریز درایر خشک گردید.

حیوانات: در سراسر مدت آزمایش موش‌ها تحت شرایط استاندارد و درجه حرارت مطلوب حدود 21 ± 2 درجه سانتی‌گراد و سیکل روشنایی/ تاریکی ۱۲ ساعته به‌صورت گروه‌های پنج تایی در قفس مخصوص حیوان آزمایشگاهی در حیوانخانه دانشکده داروسازی ساری نگهداری شدند. برای تغذیه آنها از غذای آماده فشرده شده و آب شهر استفاده گردید. از هر موش فقط در یک آزمایش استفاده شد. سایر اصول کار بر روی حیوانات نیز مطابق استاندارد رعایت شد.

عصاره‌گیری: از ۱۲۰ گرم ابریشم ذرت، پس از آسیاب شدن و عبور از الک با مش ۱۰، به‌روش پرکولاسیون با استفاده از متانول ۱۰۰ درصد و آب مقطر عصاره‌گیری شد. عمل عصاره‌گیری تا زمانی که عصاره خارج شده از پرکولاتور کاملاً بی‌رنگ شود، ادامه می‌یابد. عصاره

رنگ آمیزی هماتوکسیلین-ائوزین (H&E) فاکتورهای آسیب از قبیل وجود سلول‌های کوپفر کبدی، نکروز بینابینی، هموراژی و غیره مورد مطالعه ریزینی قرار گیرد. گروه کنترل موش‌هایی هستند که نرمال سالین و سم با دوز بالا دریافت کردند (۲۷ و ۲۸). میانگین ارزش‌های گلوکوتایون و میانگین انحراف معیار (SEM) ارزش‌های به دست آمده گروه‌ها، به صورت میانگین±انحراف معیار از استاندارد (Mean±SEM) بیان شده و آنالیز آماری داده‌ها به روش آنالیز واریانس (ANOVA) و T-test انجام گرفت.

یافته‌ها

جدول ۱ میزان گلوکوتایون ناشی از پرفیوژن کبدی با دوزهای مختلف عصاره متانولی ابریشم ذرت یا کاکل گیاه *Zea mays L.* تحت مواجهه با MDMA با دوز ۲۰ میلی‌گرم بر کیلوگرم را در زمان‌های مختلف نشان می‌دهد. بنا بر این جدول پس از اینکه در زمان ۳۰ دقیقه MDMA با دوز (۲۰ میلی‌گرم بر کیلوگرم) به مایع پرفیوژن اضافه شد، کاهش شدید سطح گلوکوتایون در زمان ۶۰ دقیقه رخ داده است. در زمان ۶۰ دقیقه که عصاره با دوزهای (۱۰، ۲۰، ۴۰، ۵۰ و ۱۰۰ میلی‌گرم بر کیلوگرم) به مایع پرفیوژن اضافه شد، میزان گلوکوتایون در زمان‌های ۹۰ و ۱۲۰ دقیقه با دوزهای (۲۰، ۴۰، ۵۰ و ۱۰۰ میلی‌گرم بر کیلوگرم اختلاف معنی‌داری ($P < 0.01$) با گروه کنترل منفی نشان داد. این میزان گلوکوتایون در زمان ۱۲۰ دقیقه در تمام نمونه‌ها به حداکثر رسید.

نمودار ۱ میزان گلوکوتایون ناشی از پرفیوژن کبدی با دوزهای مختلف عصاره آبی ابریشم ذرت یا کاکل گیاه *Zea mays L.* در مواجهه با MDMA با دوز ۲۰

داولی (Sprage Dawelley) با وزن ۲۲۰-۱۸۰ گرم) به ۱۲ گروه (در هر گروه سه سر موش) تقسیم شدند.

گروه اول: گروه شاهد بودند که فقط مایع پرفیوژن دریافت کردند. برای ۱۰ گروه بعد عصاره‌های آبی و متانولی با دوزهای ۱۰، ۲۰، ۴۰، ۵۰ و ۱۰۰ میلی‌گرم بر کیلوگرم به مایع پرفیوژن اضافه شد. پیش از تجویز عصاره‌ها (فاصله نیم ساعت) پودر MDMA حل شده در نرمال سالین (MDMA به راحتی در نرمال سالین قابلیت انحلال دارد) با دوز ۲۰ میلی‌گرم بر کیلوگرم (دوز بالائی از این ترکیب که در تجربیات آزمایشگاهی استفاده می‌شود) (۲۶) به مایع پرفیوژن اضافه شد. بلافاصله بعد موش‌های مورد، تحت تجویز عصاره‌های آبی و متانولی ابریشم ذرت با دوزهای ۱۰ میلی‌گرم بر کیلوگرم (دوز پائین) ۲۰ میلی‌گرم بر کیلوگرم، ۴۰ میلی‌گرم بر کیلوگرم (دوز متوسط)، ۵۰ میلی‌گرم بر کیلوگرم و ۱۰۰ میلی‌گرم بر کیلوگرم (دوز بالا) به صورت پرفیوژن قرار گرفتند. در صورت نیاز گروه آخر به عنوان کنترل مثبت با تجویز تراکلریدکربن با دوز ۵۰ میلی‌گرم بر کیلوگرم پرفیوژن شد. مایعات خروجی از ورید اجوف تحتانی، در فاصله هر نیم ساعت به منظور اندازه‌گیری میزان گلوکوتایون کبدی GSH جمع‌آوری گردید. نمونه‌های بافت کبدی به منظور آزمایشات هیستوپاتولوژیکی در فرمالین ۱۰ درصد نگهداری شدند.

گلوکوتایون GSH طبق روش آزمایشگاهی استفاده می‌شود (۲۳). بافت کبد حیوان بعد از این مدت توسط عملیات جراحی از بدن موش خارج شده و پس از شستشو با نرمال سالین سگمنت مناسب انتخاب شده و در شیشه‌های رنگی محتوی فرمالین ۱۰ درصد نگهداری شد تا در نهایت با تهیه لام و

میلی‌گرم بر کیلوگرم را در زمان‌های مختلف نشان می‌دهد. بنابراین جدول پس از اینکه در زمان ۳۰ دقیقه MDMA با دوز (میلی‌گرم بر کیلوگرم ۲۰) به مایع پرفیوژن اضافه شد، کاهش شدید سطح گلوکوتایون در زمان ۶۰ دقیقه رخ داده است. در زمان ۶۰ دقیقه که عصاره متانولی با دوزهای (۱۰، ۲۰، ۴۰، ۵۰ و ۱۰۰ میلی‌گرم بر کیلوگرم به مایع پرفیوژن اضافه شد، میزان گلوکوتایون در زمان‌های ۹۰ و ۱۲۰ دقیقه با دوزهای (۲۰، ۴۰، ۵۰ و ۱۰۰ میلی‌گرم بر کیلوگرم اختلاف معنی‌داری ($P < 0.01$) با گروه کنترل منفی نشان داد. این میزان گلوکوتایون در زمان ۱۲۰ دقیقه در تمام نمونه‌ها به حداکثر رسید.

جدول ۱) میزان گلوکوتایون (mcMol/Lit) آزاد شده از کبد پرفیوژن شده برای گروه‌های با دوزهای مشخص عصاره متانولی (واحد میلی‌گرم بر کیلوگرم می‌باشد). کاکل گیاه *Zea mays L* در مواجهه با MDMA با دوز ۲۰ میلی‌گرم بر کیلوگرم) در زمان‌های مختلف

زمان (دقیقه)	کنترل منفی	دوز ۱۰ ^a	دوز ۲۰ ^a	دوز ۴۰ ^a	دوز ۵۰ ^a	دوز ۱۰۰ ^a
۳۰	۱۳۳/۹۲±۴/۷۸۲	۱۲۶/۷۲±۵/۹۵۷	۱۳۱/۱۹±۴/۲۶۷	۱۴۱/۴۴±۵/۱۵۹	۱۵۲/۴۴±۲/۹۷۲	۱۳۸/۷±۳/۸۰۵
۶۰	۱۱۵/۴۷±۳/۸۰۵	۱۰۷/۹۵±۱/۸۰۸	۱۱۸/۲±۴/۱۵۷	۱۲۰/۹۴±۳/۵۵۱	۱۳۱/۱۹±۱۰/۶۰۸	۱۲۵/۰۴±۵/۹۱۸
۹۰	۹۷/۰۲±۱/۸۰۸	۱۰۱/۱۲±۰/۶۸۳	** ۱۴۴/۸۵±۶/۵۹	*** ۱۵۳/۰۵±۴/۱۵۷	*** ۱۵۹/۲±۱۰/۲۰۱	*** ۱۶۵/۳۵±۷/۸۷۷
۱۲۰	۱۰۳/۸۵±۲/۴۶۴	۱۱۰/۶۹±۱/۱۸۴	** ۱۴۹/۶۴±۷/۱۰۱	*** ۱۶۵/۳۵±۵/۳۳۷	*** ۱۷۱/۵±۵/۳۴۴	*** ۱۸۳/۷۹±۹/۰۳۷


میانگین ± انحراف معیار از استاندارد (Mean±SEM) آزمون مورد استفاده برای ارزیابی داده‌ها آنالیز واریانس (ANOVA) و به دنبال آن تست توکی (** $P < 0.05$) (***) $P < 0.001$) میلی‌گرم بر کیلوگرم

جدول ۲) نتایج هیستوپاتولوژی بافت کبدی موش صحرایی در گروه‌های کنترل منفی و شاهد و گروه‌های دریافت کننده عصاره‌های آبی و متانولی کاکل گیاه *Zea mays L* تحت مواجهه با MDMA (با دوز ۲۰ میلی‌گرم بر کیلوگرم)

نمونه	آدم	همورازی	سلولاریته	نکروز
W-MDMA ۱۰	+۳	+۳	+۲	+۴
W-MDMA ۲۰	+۳	+۲	+۲	+۳
W-MDMA ۴۰	+۲	+۲	+۲	+۲
W-MDMA ۵۰	+۲	+۱	+۱	+۱
W-MDMA ۱۰۰	+۱	+۱	-	+۱
M-MDMA ۱۰	+۲	+۲	+۲	+۳
M-MDMA ۲۰	+۲	+۲	+۲	+۲
M-MDMA ۴۰	+۱	+۱	+۲	+۲
M-MDMA ۵۰	+۱	+۱	+۱	+۱
M-MDMA ۱۰۰	+۱	+۱	+۱	+۱
Control-Negative	+۴	+۴	+۳	+۵
Control	-	+۲	+۱	+۱

M: تحت مواجهه با عصاره متانولی W: تحت مواجهه با عصاره آبی؛
بی اثر، +۱: کم اثر، +۲: متوسط اثر، +۳: اثر عمده، +۴: اثر زیاد، +۵: اثر خیلی یاد داده‌ها با استفاده از ۳ تکرار به دست آمده‌اند.

یافته‌های هیستوپاتولوژی نشان می‌دهد که تعداد سلول‌های کوپفر در نمونه‌های شاهد و کنترل منفی در برابر نمونه‌هایی که عصاره با دوز بالاتری دریافت کردند،



نمودار ۱) میزان گلوکوتایون (میکرومول بر لیتر) آزاد شده از کبد پرفیوژن شده برای گروه‌های با دوزهای مشخص عصاره آبی (بر حسب واحد میلی‌گرم بر کیلوگرم می‌باشد) کاکل گیاه *Zea mays L* تحت مواجهه با MDMA (با دوز ۲۰ میلی‌گرم بر کیلوگرم) در زمان‌های مختلف

جدول ۲ نتایج هیستوپاتولوژی (میزان انواع آسیب‌های بافت کبدی) در گروه‌های کنترل منفی و شاهد گروه‌های دریافت کننده عصاره‌های آبی و متانولی کاکل گیاه *Zea mays L* تحت مواجهه با MDMA با دوز ۲۰ میلی‌گرم بر کیلوگرم را نشان می‌دهد.

میلی گرم بر کیلوگرم، در زمان‌های مختلف در مواقعی که کبد در تماس با اکسیدان‌ها قرار می‌گیرد دچار آسیب کبدی می‌شود و ذخایر گلوکاتایون برای خنثی سازی متابولیت‌های الکتروفیل وارد عمل می‌شوند و میزان این ذخایر طبیعی آنتی‌اکسیدانی بدن کاهش می‌یابد.

گلوکاتایون‌های کبدی به‌عنوان یک پروتئین موجود در کبد نقش مؤثری در خنثی‌سازی رادیکال‌های آزاد حاصل از اکسیداتیو دارد، به‌طوری که در پاسخ به مواد اکسیدان مانند MDMA سطح آن کاهش می‌یابد. بنابراین پس از اینکه در زمان ۳۰ دقیقه MDMA با دوز ۲۰ میلی‌گرم بر کیلوگرم به مایع پرفیوژن اضافه شد سبب کاهش شدید سطح گلوکاتایون در زمان ۶۰ دقیقه گردید. این کاهش در کنترل منفی و در تمامی نمونه‌ها دیده شد ($P < 0.01$). ولی با افزودن عصاره متانولی در زمان ۶۰ دقیقه با دوزهای ۱۰، ۲۰، ۴۰، ۵۰ و ۱۰۰ میلی‌گرم بر کیلوگرم به مایع پرفیوژن این کاهش جبران و در زمان ۹۰ و ۱۲۰ و بعد از گذشت ۴۵-۶۰ دقیقه گلوکاتایون احیا و کاهش پیش آمده را جبران نمود.

طبق نمودار ۱ مقایسه گلوکاتایون ناشی از پرفیوژن کبدی با دوزهای مختلف عصاره آبی کاکل گیاه *Zea mays L.* تحت مواجهه با MDMA با دوز ۲۰ میلی‌گرم بر کیلوگرم، در زمان‌های مختلف، این پیک کاهش گلوکاتایون و افزایش و یا جبران آن نیز همانند عصاره متانولی در جدول ۱ پیش رفته است با این تفاوت که میزان گلوکاتایون جبران شده ناشی از پرفیوژن کبدی عصاره آبی در تمام دوزها در زمان‌های ۹۰ و ۱۲۰ دقیقه نسبت به میزان گلوکاتایون عصاره متانولی بیشتر می‌باشد و این بدان مفهوم است که عصاره‌های آبی کاکل ذرت نسبت به عصاره متانولی آن اثرات آنتی‌اکسیدانی بیشتری بر روی کبد رت‌ها داشته است و علت آن حضور بیشتر عوامل مؤثر در فعالیت آنتی‌اکسیدانی (فلاونوئیدها

افزایش یافته است که نشانگر این است که بافت کبد دچار تغییر هیستوپاتولوژیکی از نوع نکروز شده است.

در این مطالعه عصاره آبی و متانولی کاکل ذرت استخراج شد و بعد از رسم نمودار، استاندارد میزان فنول و فلاونوئید تعیین شد. حیوان مورد آزمایش موش‌های صحرائی آلینو از نژاد (Sprage Dawelley) با وزن ۱۸۰-۲۲۰ گرم بودند و به ۱۲ گروه و (در هر گروه سه سر موش) تقسیم شدند.

گروه اول: گروه شاهد بودند که فقط مایع پرفیوژن دریافت کردند.

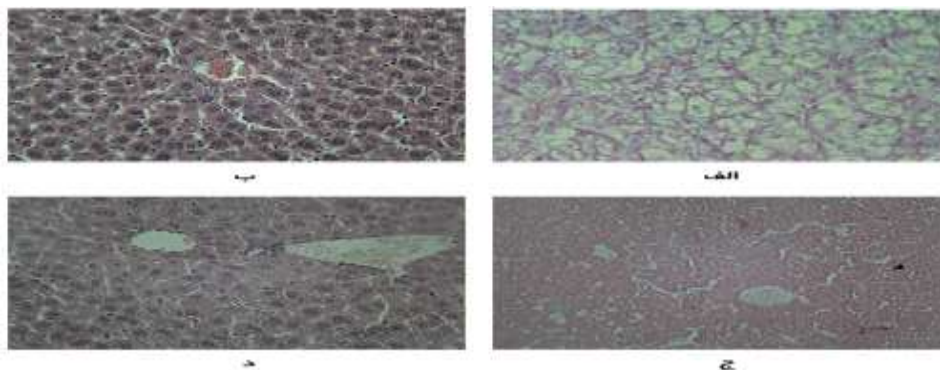
گروه دوم: گروه کنترل منفی بودند که MDMA با دوز، ۲۰ میلی‌گرم بر کیلوگرم دریافت کردند و بعد از آن عصاره دریافت نکردند. برای ده گروه دیگر عصاره‌های آبی و متانولی با دوزهای ۱۰، ۲۰، ۴۰، ۵۰ و ۱۰۰ میلی‌گرم بر کیلوگرم به مایع پرفیوژن اضافه شد. سپس اثر درمانی این عصاره‌ها (به واسطه اثر آنتی‌اکسیدانی) بر روی کبد موش صحرائی بررسی شد. ابتدا کبد موش صحرائی از طریق مایع پرفیوژن در تماس مستقیم با دوز ۲۰ میلی‌گرم بر کیلوگرم MDMA قرار گرفت و بعد از گذشت ۳۰ دقیقه در تماس مستقیم با دوزهای ۱۰، ۲۰، ۴۰، ۵۰ و ۱۰۰ میلی‌گرم بر کیلوگرم از دو عصاره آبی و متانولی کاکل ذرت قرار گرفت و با توجه به نقش محافظتی کبدی و اثر آنتی‌اکسیدانی آن تغییرات میزان پروتئین گلوکاتایون در مایع پرفیوژن شده و همچنین تغییرات میزان پروتئین گلوکاتایون در کبد رت بعد از پایان ۲ ساعت پرفیوژن به‌عنوان شاخص حفاظتی، مورد مطالعه قرار گرفتند و یافته‌های هیستوپاتولوژی نیز بررسی شد.

در جدول ۱ مقایسه میزان گلوکاتایون ناشی از پرفیوژن کبدی با دوزهای مختلف عصاره متانولی کاکل گیاه *Zea mays L.* تحت مواجهه با MDMA با دوز ۲۰

کردند افزایش داشت و همراه با تغییر شکل بافت کبد می‌باشد و نشان دهنده این نکته بود که بافت کبد دچار یک تغییر هیستوپاتولوژیکی شده است.

و تانن‌ها) در عصاره آبی است.

بررسی نتایج هیستوپاتولوژی در جدول ۲ نشان می‌دهد که تعداد سلول‌های کوپفر در نمونه‌های شاهد و کنترل منفی (یا نمونه‌هایی که دوز کم دریافت کردند) در مقابل با نمونه‌هایی که عصاره با دوز بالاتری دریافت



شکل ۱) تصاویر هیستوپاتولوژی مربوط به گروه‌های شاهد (الف)، منفی (ب) و نمونه آبی (با دوز ۱۰۰ میلی‌گرم در کیلوگرم) (ج) و متانولی (با دوز ۱۰۰ میلی‌گرم در کیلوگرم) (د) که تحت مواجهه با MDMA با دوز ۲۰ میلی‌گرم در کیلوگرم قرار گرفتند (به جز گروه شاهد) و سپس تحت مواجهه با دوز ۱۰۰ میلی‌گرم در کیلوگرم از عصاره آبی یا متانولی قرار گرفتند (به جز گروه شاهد و کنترل منفی)، مدت پرفیوژن نیز ۲ ساعت می‌باشد.

بحث

در این مطالعه به وضوح نشان داده شد که عصاره آبی و عصاره متانولی کاکل گیاه *Zea mays L.* بازسازی گلوتاتیون نقش دارد. مکانیسم احتمالی این ترکیب می‌تواند اثر آنتی‌اکسیدانی آن باشد که با خنثی کردن رادیکال‌های بدن و تبدیل فرم اکسید گلوتاتیون (GSSG) به فرم احیاء گلوتاتیون (GSH)، سطح گلوتاتیون بدن به‌خصوص کبد را بالا می‌برد. یعنی تا حدود زیادی مانع آسیب کبدی می‌شود. این اثر می‌تواند به دلیل وجود ترکیبات آنتی‌اکسیدانی مانند فنول، فلاونوئید در کاکل گیاه *Zea mays L.* باشد.

توسط یانگ (Yang) و همکاران در سال ۲۰۰۹ به بررسی محتوای کلی رنگدانه آنتوسیانین (TAC) ساقه و دانه ذرت و نیز اثر آنتی‌اکسیدانی آن به‌روش تغییر

دادن PH^4 پرداخت. ارتباط رضایت‌بخشی بین فعالیت TAC و آنتی‌اکسیدانی گزارش شد. بر اساس یافته های یانگ، استفاده گسترده از این رنگدانه در صنایع غذایی دارویی، آرایشی به‌عنوان عامل رنگ‌دهنده طبیعی و عامل آنتی‌اکسیدان پیشنهاد شد (۲۹).

کاین وانگ (Cuine wang) و همکاران در سال ۲۰۱۰ مسمومیت نیمه شدید الیاف ذرت در رت‌ها را بررسی کردند. در این بررسی رت‌ها به ۴ گروه ۲۰ تایی تقسیم شدند و با رژیم غذایی معمولی به‌همراه دوز ۰/۵، ۲ و ۸ درصد (W/W) از پودر کاکل ذرت به‌مدت ۹۰ تغذیه کردند و گروه کنترل نیز فقط رژیم غذایی معمولی را دریافت کرد... پس از پایان ۹۰ روز و انجام تست‌های آزمایشگاهی (BVA, BVN, Cr, AST, ALT, AIP, CBC, RBC, WBC) و

⁴ PH-different tialmethod

پیشگیری کننده عصاره ابریشم ذرت از نفروتوکسیسیتی در برابر جنتاماسین مورد بررسی قرار دادند. ۱۰ گروه شش تایی از رت‌های ویستر انتخاب شد. گروه ۱ فقط نرمال سالین با دوز ۱۰۰ میلی‌گرم بر کیلوگرم دریافت کردند. گروه ۲ فقط جنتاماسین با دوز ۱۰۰ میلی‌گرم بر کیلوگرم دریافت کردند. گروه ۳ تا ۶ عصاره کاکل ذرت با دوزهای ۲۰۰، ۳۰۰، ۴۰۰ و ۵۰۰ میلی‌گرم بر کیلوگرم دریافت کردند و گروه ۷ تا ۱۰ نیز همان دوزها را دریافت کردند و ۱ ساعت بعد نیز جنتاماسین با دوز ۱۰۰ میلی‌گرم بر کیلوگرم تجویز شد. این کار برای ۸ روز ادامه یافت. در نهایت فاکتورهای خونی رات‌ها بررسی شد.

بر اساس روش‌های آزمایش (Cr, Ure, AST, Ht) و غیره). این تحقیق نشان داد که عصاره‌های با دوز ۲۰۰ و ۳۰۰ میلی‌گرم بر کیلوگرم بهترین اثر محافظتی و آنتی‌اکسیدانی را داراست (۳۳).

در مطالعه‌ای که توسط گواری (Ghoaray) و همکاران در سال ۲۰۰۷ برای بررسی اجزای شیمیایی عصاره‌های فرار و غیرفرار ابریشم ذرت انجام شد، ۳۶ ترکیب در عصاره‌ها شناسایی شد که اثرات آنتی‌اکسیدانی برخی از اجزا ثابت شده است (مانند فلاونوئید و فنول‌ها). اثر مهارکنندگی و آنتی‌اکسیدانی عصاره‌ها در برابر DPPH بررسی و اثر مشهودی و در مقابل نمونه‌های مرجع مشاهده شد. بنا بر یافته‌های این بررسی، مصرف این فرآورده گیاهی به علت اثر آنتی‌اکسیدانی قابل توجهی می‌باشد (۳۴).

در بیماری‌های کبدی، هپاتوسیت‌ها و بعضی از سلول‌های کوپفر دچار تغییرات می‌شوند و اغلب این آسیب‌ها در منطقه ۳ بروز می‌نماید که ناشی از حضور غلظت‌های بالای آنزیم‌های سیتوکروم P450 و غلظت کم گلوکوتایون در ناحیه می‌باشد.

معاینات بالینی، نتیجه‌گیری شد که مصرف الیاف ذرت دارای هیچ اثر متناقضی با گروه شاهد نبوده و به‌عنوان الیاف بی‌خطر برای انسان معرفی شد (۳۰).

در مطالعه‌ای که توسط ابراهیم‌زاده و همکاران در سال ۲۰۰۸ انجام گرفت، مشخصه‌های آنتی‌اکسیدانی ابریشم ذرت به‌روش‌های متفاوتی تخمین زده شد، عصاره ابریشم ذرت حاوی میزان چشمگیری از فنول و فلاونوئیدها بود (۹). در این تحقیق درصد مهار رادیکال آزاد DPPH توسط عصاره ابریشم ذرت ۹۲/۶ درصد و غلظت مهار ۵۰ درصد (IC₅₀) ۱۰۶ میلی‌گرم بر میلی‌لیتر گزارش شده است. فعالیت شلاته شدن با آهن در مورد عصاره کمتر از ترکیبات استاندارد بود. کاکل ذرت اثر تخریب‌پذیری کمتری توسط نیتریک اکساید نسبت به عامل مرجع نشان داد. همچنین در روش آهن - تیوسیانات (FTC) عصاره بیش از ۸۸ درصد بازداری از پراکسیداسیون اسیدلینوئیک را نشان داد، طبق آن می‌شود پیش‌بینی کرد که برخی از خصوصیات ابریشم ذرت در پزشکی سنتی به‌علت توانایی آنتی‌اکسیدانی آن می‌باشد (۳۱).

در مطالعه‌ای که توسط لوئی (Lui) و همکاران در سال ۲۰۱۰ صورت گرفت. فعالیت تنظیمی رادیکال آزاد و اثر آنتی‌اکسیدانی عصاره ابریشم ذرت مربوط به گلیکوزیدهای فلاون بررسی شد و در آن فراکشن‌های N بیوتانول بالاترین محتوای فنول‌ها و فلاونوئیدهای کلی را نشان داد. فعالیت کلی آنتی‌اکسیدانت چشمگیر بود، فعالیت آکسیدانی DPPH را کاهش داد، این نتایج اثر بالقوه آنتی‌اکسیدانی ابریشم ذرت به‌عنوان منبع فعال زیستی در دسترس از آنتی‌اکسیدانت‌های طبیعی را نشان می‌دهد (۳۲).

غلامرضا سپهری و همکاران در سال ۲۰۰۹ اثر

آزاد می‌شود.

نتیجه‌گیری

استفاده از روش پرفیوژن کبدی در مطالعات فارماکولوژی از مزیت‌هایی بالایی برخوردار است که مهم‌ترین آن صرفه‌جویی در زمان (حذف کینتیک ماده دارویی) می‌باشد (۳۶)، زیرا در این روش برای جذب ماده دارویی زمانی صرف نمی‌شود و ماده مستقیماً در بافت هدف اثر می‌گذارد. با این وجود این روش محدودیت‌هایی دارد. نیاز به مهارت و سرعت عمل بالا برای جراحی و وصل کرن کاتول‌ها از جمله این محدودیت‌ها می‌باشد. محدودیت اصلی این روش کوتاه بودن زمان زنده ماندن کبد است. همچنین برای انجام پرفیوژن کبدی محیط تا حد امکان باید ایزوله باشد و این امر به سادگی میسر نیست. برای نگهداری نمونه‌ها در دمای مناسب، به یخچال و انجام روش پرفیوژن و جهت تعیین میزان گلوکوتایون نمونه‌ها به تجهیزات و مواد اختصاصی نیاز است. افزون بر این برای صحت پرفیوژن، کنترل شدید جریان ورودی و خروجی بافر پرفیوژن ضرورت دارد.

سپاس و قدردانی

بدین‌وسیله از معاونت محترم تحقیقات و فناوری دانشگاه علوم پزشکی مازندران به خاطر تأمین بخشی از هزینه‌های این پژوهش قدردانی می‌شود.

دژنرسانس یا تحلیل رفتگی وقتی به‌طور کامل مشخص می‌شود که همراه با واکنش آماسی گشادی سینوزوئیدها، منجر به خونریزی می‌گردد که برخلاف معمول تعداد زیادی گلبول قرمز در بافت دیده می‌شود و در مواردی هم که عامل آزار رسان از بین نرفته باشد، آسیب‌های وارده غیرقابل جبران می‌شود و هسته سلول نکروزه می‌گردد (۳۵).

در تمام گروه‌های کنترل و نمونه‌هایی که دوز کم دریافت کردند، همورازی بینابینی وجود داشت که میزان خونریزی (هموراژ) با افزایش دوز عصاره متانولی و آبی کم می‌شود و بیشترین میزان خونریزی در گروه‌هایی است که فقط MDMA دریافت کردند. از یافته‌های دیگر پاتولوژی، گسترش منطقه فیروزه و نکروزه بود که با کاهش دوز عصاره به‌صورت توأم دیده شد.

اقدامات درمانی با احیاء گلوکوتایون می‌تواند منطقه فیروزه را محدود کند. افزایش مدت زمان پرفیوژن نیز موجب توسعه منطقه نکروزه می‌شود که غیرقابل برگشت است (شکل ۱ و جدول ۲).

این مشاهده دور از انتظار نیست، به‌دلیل کاهش بیشتر سطح آنزیم‌های ترانس آمیناز کبدی در اثر تزریق عصاره آبی چنین به‌نظر می‌رسد که این عصاره با اثر روی بافت و سلول‌های کبدی اثرات اکسیداتیو ایجاد شده توسط MDMA را بیش از عصاره متانولی کاهش می‌دهد. بنابراین میزان پائین‌تری از آنزیم‌های ترانس آمیناز کبدی به‌دلیل تخریب کمتر بافت،

References:

1. Kumaran A, Karunakaran RJ. Antioxidant and free radical scavenging activity of an aqueous extract of *Coleus aromaticus*. *Food Chem* 2006; 97: 109-14.
2. Kris-Etherton PM, Hecker KD, Bonanome A, et al. Bioactive compounds in foods: their role in the prevention of cardiovascular disease and cancer. *Am J Med* 2002; 113: 71S-88S.
3. Di Matteo V, Esposito E. Biochemical and therapeutic effects of antioxidants in the treatment of Alzheimer's disease, Parkinson's disease, and amyotrophic lateral sclerosis. *Curr Drug Target CNS Neurol Disord* 2003; 2: 95-107.
4. Gow-Chin Ym Pin-Der D. Antioxidant activity of methanolic extracts of peanut hulls

- from various cultivars. *J Am Oil Chem Soc* 1995; 72; 1065-7.
5. Ielpo MT, Basile A, Miranda R, et al. Immunopharmacological properties of flavonoids. *Fitoterapia* 2000; 71: S101-S9.
 6. Samsam Shariat H, editor. *Pharmaceutical plants: classified according to their use in traditional medicine and medicine today*. 1st ed. Tehran: Sobhan Edition; 2006: p. 344.
 7. Grases F, March JG, Ramis M, et al. The influence of *Zea mays* on urinary risk factors for kidney stones in rats. *Phytother Res* 1993; 7: 146-9.
 8. Samsam Shariat H, editor. *Selected herbs*. 1st ed. Tehran: Mani Press; 2004: p. 107.
 9. Ebrahimzadeh MA, Pourmorad F, Hafezi S. Antioxidant activities of Iranian Corn Silk. *Turk J Biol* 2008; 32: 43-9.
 10. Maksimovic ZA, Kovacevic N. Preliminary assay on the antioxidative activity of *Maydis stigma* extracts. *Fitoterapia* 2003; 74: 144-7.
 11. Ebrahimzadeh MA, Mahmoudi M, Ahangar N, et al. Antidepressant activity of corn silk. *Pharmacologyonline* 2009; 3: 647-52.
 12. Carvalho M, Carvalho F, Remiao F, et al. Effect of 3, 4-methylene dioxy methamphetamine ("ecstasy") on body temperature and liver antioxidant status in mice: influence of ambient temperature. *Arch Toxicol* 2002; 76: 166-72.
 13. Green A, Richard AO, Mehan J, et al. The pharmacology and clinical pharmacology of 3,4-methylenedioxyamphetamine (MDM A, "ecstasy"). *Pharmacol Rev* 2003; 55: 463-508.
 14. Kalant H. The pharmacology and toxicology of "ecstasy" (MDMA) and related drugs. *CMAJ* 2001; 165: 917-28.
 15. Tucker GT, Lennard MS, Ellis SW, et al. the demethylation of methylenedioxyamphetamine ("ecstasy") by debrisoquine hydroxylase (CYP2D6). *Biochem Pharmacol* 1994; 47: 1151-6.
 16. http://www.Lammedicine.com/2004/Issue_06/1001007.htm1. access July 2007.
 17. Boot BP, McGregor IS, Hall W. MDMA (Ecstasy) neurotoxicity: assessing and communicating the risks. *Lancet* 2000; 355: 1818-21.
 18. McKinney PE. Designer Drugs. In: Haddad LM, Shannon MW, Winchester JF, editors. *Poisoning and drug overdose*. 3rd ed. Philadelphia: WB Saunders; 1998: p. 569-80.
 19. Deleve LD, Kaplowitz N. Glutathione metabolism and its role in hepatotoxicity. *Pharmacol Ther* 1991; 52: 187-305.
 20. Brncic N, Kraus I, Viskovic I, et al. 3,4-methylenedioxyamphetamine (MDMA): an important cause of acute hepatitis. *Med Sci Monit* 2006; 12CS107-9.
 21. Carvalho M, Carvalho F, Bastos ML, et al. Is hyperthermia the triggering factor for hepatotoxicity induced by 3,4-methylenedioxyamphetamine (ecstasy)? An in vivo study using freshly isolated mouse hepatocytes. *Arch Toxicol* 2001; 74: 789-93.
 22. Selim KH, Kaplowitz N. Hepatotoxicity of Psychotropic drugs. *Hepatology* 1999; 29: 1347-51.
 23. Remiao F, Carmo H, Carvalho F, et al. Simultaneous determination of reduced and oxidized glutathione in freshly isolated rat hepatocytes and cardiomyocytes by HPLC with electrochemical detection. *Biomed chromatogr* 2000; 14: 468-73.
 24. Wolkoff AW, Johnsen KL, Goeser T. The isolated perfused rat Liver: Preparation and application. *Anal Biochem* 1987; 167: 1-14.
 25. Karami M, Naghshvar F, Saeidnia F, et al. The hepatotoxicity Of methanol extract and fractionated –methanol extract of *Phytolacca Americana* growing in Iran By Isolated Rat Liver Perfusion System. *Afr J Biotechnol*. [Ahead of Print]
 26. Carvalho M, Carvalho F, Remiao F, et al. Effect of 3,4-methylenedioxyamphetamine ("ecstasy") on body temperature and liver antioxidant status in mice: influence of ambient temperature. *Arch Toxicol* 2002; 76: 166-72.
 27. Ghazi-Khansari M.; Karami M.; Rezayat M.; Minaei B.; Abdollahi M.; and Sabzevari O. The protective effects of antioxidants and propranolol on hepatotoxicity of TCDD during Isolated Rat Liver Perfusion. *Int J Pharmacol* 2005; 1; 336-41.
 28. Karami M, Ghazi-Khansari M, Rezayat M, et al. Histopathological study of TCDD by isolated rat liver perfusion system. *Med J Islam Repub Iran* 2001; 15: 55-60.
 29. Yang Z, Zahi W. Identification and antioxidant activity of anthocyanins extracted from the seed and cob of purple corn (*Zea mays L.*). *Innov Food Sci Emerg Technol* 2010; 11: 169-76.
 30. Wang C, Zhang T, Lui J, et al. Subchronic toxicity study of corn silk with rats. *J Ethnopharmacol* 2011; 137: 36-43.
 31. Shariati M, Khaksary H, Jafari M, et al. Effect of dietary fish oil and corn oil on blood biochemical factors in diabetic Rat.

- ISMJ 2005; 8: 8-14.
32. Lui J, Wang C, Wang Z, et al. The antioxidant and free-radical scavenging activities of extract and fractions from corn silk (*Zea mays L.*) and related flavones glycosides. *Food Chem J* 2010; 126: 261-9.
33. Sepehri Gh, Derakhshanfar A, Yazdi Zade F. Protective effects of corn silk extract administration on gentamicin-induced nephrotoxicity in rat. *Comp Clin Path* 2011; 20: 89-94.
34. El-Ghorab A, El-Massry KF, Shibamoto T. Chemical Composition of the Volatile Extract and Antioxidant Activities of the Volatile and Nonvolatile Extracts of Egyptian Corn Silk (*Zea mays L.*). *J Agric Food Chem* 2007; 55: 9124-7.
35. Karami M, Naghshvar F, Saeidnia S, et al. The hepatotoxicity Of Methanol extract and fractionated – methanol extract of *Phytolacca Americana* growing in Iran By Isolated Rat Liver Perfusion System. *Afr. J. Biotechnol* 2005; 28: 423-426.
36. Wolkoff AW. The isolated perfused rat Liver, Preparation and application. *Analytic Biochemist* 1987; 167: 1-14.

Original Article

Study of therapeutic and histopathologic effects of corn silk's aqueous and methanolic extract against dosage induced by MDMA in isolated rat liver perfusion system

M. Karami ^{1*}, S. Saeed Nia ², MA. Ebrahimzadeh ³,
M. Amali Amiri ¹, N. Karami ¹

¹Department of Pharmacology & Toxicology, School of Pharmacy, Mazandaran University of Medical Sciences, Mazandaran, IRAN

²Department of Pharmacognosy, Medical Plants Research Center, Tehran University of Medical Sciences, Tehran, IRAN

³Department of Medical Chemistry, School of Pharmacy, Mazandaran University of Medical Sciences, Mazandaran, IRAN

(Received 7 Apr, 2012 Accepted 16 Jul, 2012)

Abstract

Background: Corn silk is obtained from the plant *Zea mays* L. A traditional herbal medicine is in China. This has been used in many parts of the world to treat edema, kidney infections, gout, kidney stones, kidney diseases and prostate. Reports of the antioxidant effects of this material are available. Although little scientific resources are available to confirm its efficacy. In this study we tried to find out the antioxidant effect and preventing of hepatotoxicity effect of Corn silk with IRLP Isolated Rat Liver Perfusion) system.

Material and Methods: The aqueous and methanol extracts of dried Corn silk doses (10, 20, 40, 50 and 100 mg/kg) was used. Albino Rats weighing 220-180 g were examined after anesthesia by diethyl ether, the abdominal cavity of the animal T-shaped pattern excision in the abdomen and around) is opened. Then portal vein connected to the perfusion flow by using small scalp Vienna (No. 23) into the portal vein. After reaching perfusion flow rate to 20 ml per minute, extracts and fraction with above doses were added to perfusion buffer. Fluid outflows from the inferior vena cava, were collected for measurement of glutathione. One sample of the liver was removed for glutathione measurement and one sample was maintained in 10% formalin for histopathological examination. Differences between group means were estimated using oneway ANOVA followed by Duncan's multiple range test.

Results: The results showed that reduced glutathione level increased significantly by aqueous and methanol extract in comparison with controls. Pathology results confirmed that by increasing dose of extracts, severity of tissue damage (hemorrhage, fibrosis, and necrosis) is reduced. In samples taken at intervals of 120 minutes, changes in the glutathione of case groups showed significant difference in comparison with the control group ($p < 0.01$).

Conclusion: Findings indicated that aqueous and methanolic extracts of corn fiber, reduced hepatic damages of MDMA significantly. This effect was dose dependent and because of flavonoid and phenol compounds.

Keywords: corn silk, antioxidant, MDMA (ecstasy), liver perfusion, glutathione

*Address for correspondence: Department of Pharmacology & Toxicology, School of Pharmacy, Mazandaran University of Medical Sciences, Mazandaran, IRAN; E-mail: toxkarami@gmail.com