



ISMJ 2014; 17(3): 435-442

دوماهنامه طب جنوب

پژوهشکده زیست-پزشکی خلیج فارس

دانشگاه علوم پزشکی و خدمات بهداشتی درمانی بوشهر

سال هفدهم، شماره ۳، صفحه ۴۴۲ - ۴۳۵ (مرداد و شهریور ۱۳۹۳)

# بررسی فراوانی یافته‌های غیرطبیعی دیسک بین مهره‌ای در MRI کمری بیماران مبتلا به کمردرد مراجعه کننده به مرکز تصویربرداری بیمارستان امام خمینی

لیلا اقاقرونی<sup>۱\*</sup>، حسن هاشمی<sup>۱</sup>، الهام نشان<sup>۲</sup>، شیرین اقاقرونی<sup>۳</sup>، مجید شکبیا<sup>۳</sup>

<sup>۱</sup>گروه رادیولوژی، دانشکده پزشکی، دانشگاه علوم پزشکی تهران

<sup>۲</sup>گروه رادیولوژی، دانشکده پزشکی، دانشگاه علوم پزشکی آزاد اسلامی

<sup>۳</sup>گروه رادیولوژی، مرکز تحقیقات نوین تشخیصی و تهاجمی، دانشگاه علوم پزشکی تهران

(دریافت مقاله: ۸۸/۱۱/۲۷ - پذیرش مقاله: ۹۱/۸/۲۲)

## چکیده

**زمینه:** این مطالعه به منظور بررسی فراوانی یافته‌های غیرطبیعی دیسک بین مهره‌ای در MRI کمری بیماران مبتلا به کمردرد با علل غیرعمل جراحی و غیر تروماتیک مراجعه کننده به مرکز تصویربرداری بیمارستان امام خمینی انجام شده است.

**مواد و روش‌ها:** این مطالعه به صورت یک بررسی توصیفی - تحلیلی مقطعی انجام شده است. حجم نمونه مورد بررسی شامل ۲۸۰ نفر غیر عمل جراحی و غیر تروماتیک بود که به علت درد کمر جهت MRI کمری مراجعه کردند. نحوه انتخاب افراد نیز به صورت در دسترس و از بین بیماران مراجعه کننده به مرکز تصویربرداری بیمارستان امام خمینی بود. جمع‌آوری داده‌ها با استفاده از چک لیست انجام شد و از آنالیز آماری با روش نرم‌افزار آماری SPSS ویرایش ۱۳ بهره گرفتیم. آزمون‌های مورد استفاده شامل تی مستقل، کای اسکوار، آنالیز واریانس و تست دقیق فیشر انجام شد.

**یافته‌ها:** میانگین سنی افراد مورد مطالعه ۴۰/۹۸ سال بود. ۵۶/۱ درصد زن بودند. در ۸۳/۲ درصد یافته‌های غیرطبیعی در MRI وجود داشت. در ۷۲/۹ درصد درگیری اختلال دیسک وجود داشت. در ۴۰/۷ درصد درگیری ستترال بود، در ۲۱/۱ درصد درگیری فقط در سمت راست دیسک و در ۳۶/۳ درصد فقط در چپ بود. در مجموع، درگیری در ۲۵/۷۵ درصد به صورت برآمدگی (Bulging)، ۶۲/۸۵ درصد پروتروژن، ۱۱/۰۵ درصد اکستروژن و در ۰/۳۵ درصد به صورت سکوستریشن بود.

**نتیجه‌گیری:** در مجموع می‌توان چنین استنباط نمود که پروتروژن و Bulging شایع‌ترین یافته‌های موجود در MRI کمری هستند و با توجه به نقش بالای MRI در تشخیص هر نیاسیون استفاده از آن به عنوان یک ابزار مفید و دقیق برای بررسی کمردرد توصیه می‌شود.

**واژگان کلیدی:** ام‌رای، کمردرد، دیسک، هر نیاسیون، لومبار

\*تهران، گروه رادیولوژی، دانشکده پزشکی، دانشگاه علوم پزشکی تهران

Email: la\_ghazvini@yahoo.com

## مقدمه

از جمله ایران شدیداً افزایش یافته است و از سوی شیوع درخواست‌های بیش از حد MRI با ترس از هرنی دیسکال در بیماران نیز افزایش یافته است (۱). هزینه اقتصادی بالای MRI و نیز توجه به اهمیت یافته‌های تصویربرداری به‌عنوان استاندارد تشخیصی در بیماران (۲) نکاتی هستند که بر ضرورت انجام مطالعات در این زمینه تأکید دارند که میزان شیوع یافته‌های غیرطبیعی بررسی گردد.

با توجه به اینکه مطالعه‌ای جامع در این مورد در ایران انجام نشده است در این پژوهش به بررسی فراوانی یافته‌های غیرطبیعی در MRI کمری بیماران مراجعه کننده با کمردرد (در موارد غیر تروماتیک و غیر عمل جراحی) به مرکز تصویربرداری بیمارستان امام خمینی دانشگاه علوم پزشکی تهران در نیمه دوم سال ۸۷ تا پایان نیمه اول سال ۸۸ پرداخته است.

معمولاً بیماران با علامت جهت انجام MRI مراجعه می‌کنند هرچند ممکن است در موارد دردهای ارجاعی لگن و ران بتوانیم در کات‌های محدود تعدادی از دیسک‌های مهره‌ای را برآورد کنیم ولی قصد ما در این مطالعه بررسی موارد درد کمر می‌باشد.

## مواد و روش‌ها

این مطالعه به‌صورت یک بررسی توصیفی و مقطعی به‌صورت آینده‌نگر انجام شده است. پس از توضیح اهداف پژوهش و کسب رضایت شفاهی ورود افراد به مطالعه با حجم نمونه مورد بررسی شامل ۲۸۰ نفر بود. مطالعه آینده‌نگر و با پر کردن Check list و رپورت MRI و شرح حال‌گیری از بیمار به صورت مقطعی در طی یکسال انجام شده است. نحوه انتخاب افراد و MRI انجام شده نیز به‌صورت در

کمردرد یکی از علل شایع مراجعه بیماران و در خواست خدمات پزشکی می‌باشد و ۹۰-۸۰ درصد بالغین (سالانه ۵۰ درصد جمعیت شاغل آن‌ها) سابقه مراجعه با کمردرد را داشته‌اند. در مطالعات اپیدمیولوژیک جمعیت‌های مختلف شیوع آن متفاوت و بین ۷/۵ الی ۳۶ درصد بوده است که بیشترین میزان شیوع آن در محدوده سنی ۴۵ الی ۶۰ سال می‌باشد (۳-۱).

معمولاً بیماران در ۵۰ الی ۹۰ درصد موارد ظرف مدت ۳ ماه از کمردرد حاد به فعالیت معمول خود باز می‌گردند ولی کمردردهای به‌مدت بیش از دوازده هفته مزمن تلقی شده و نیاز به بررسی بیشتری خواهند داشت (۲).

در این میان با توجه به تشخیص افتراقی‌های وسیع و علل گوناگون منجر به کمردرد مسئله مهم تشخیصی علل کمردرد به‌وسیله معاینه فیزیکی دقیق و روش‌های تشخیصی مناسب می‌باشد (۴-۳).

MRI یک روش غیرتهاجمی و حساس‌ترین آزمون تصویربرداری برای ارزیابی کانال نخاعی و مهره‌هاست و به‌ویژه ساختمان‌های عصبی را در قیاس با سی تی اسکن نشان می‌دهد (۶-۱).

MRI در ارزیابی دیسک بین مهره‌ای، هرنیاسیون، تغییرات دژنراسیون، کمپرسیون و التهاب ریشه‌های عصبی، عفونت‌های مهره‌ای، تومورهای نخاعی و بعضاً متاستازها کاربرد دارد و همچنین بهترین شیوه‌ای است که امکان تشخیص انفارکت‌های نخاعی را دارد.

به‌نظر می‌رسد که MRI توانایی تشخیص تمام ضایعات نخاعی را که منجر به کمردرد می‌شود، دارا است (۸-۱).

همان‌طور که می‌دانیم شیوع کمردرد در تمامی جوامع

وجود داشت. جهت آنالیز داده‌ها از نرم‌افزار آماری SPSS (SPSS Inc، Chicago، II، USA) ویرایش ۱۳ بهره گرفتیم. آزمون‌های مورد استفاده شامل تی مستقل، کای اسکوار، آنالیز واریانس و تست دقیق فیشر بودند و سطح معناداری برای تفسیر نتایج ۰/۰۵ لحاظ شد.

### یافته‌ها

میانگین سنی افراد مورد مطالعه ۴۰/۹۸ سال با انحراف معیار ۱۲/۴۷ سال بود. ۱۵۷ نفر (۵۶/۱ درصد) زن بودند. میانگین سنی مردان ۴۱/۵۶ و زنان ۴۲/۴ بود. در ۲۳۳ بیمار (۸۳/۲ درصد) یافته‌های غیرطبیعی در MRI وجود داشت. سه بیمار با تنگی کانال و تغییرات مودیک ایزوله از مطالعه حذف شدند. در ۲۰۴ مورد (۷۲/۹ درصد) درگیری دیسک وجود داشت و در مجموع ۳۲۶ دیسک در بیماران درگیر بود که دهیدراسیون در کلیه موارد دیده شد. در ۸۳ مورد (۴۰/۷ درصد) درگیری فقط سنترال بود، در ۴۳ مورد (۲۱/۱ درصد) فقط راست و در ۷۴ مورد (۳۶/۳ درصد) درگیری فقط در سمت چپ بود. درگیری در ۱۰۶ بیمار (۵۲ درصد) در یک دیسک، در ۸۱ نفر (۳۹/۷ درصد) در دو دیسک، در ۱۰ نفر (۴/۹ درصد) در سه دیسک و در ۷ نفر (۳/۴ درصد) در چهار دیسک بود و به‌طور میانگین در افرادی که درگیری دیسک داشتند ۱/۵۹ دیسک درگیر بود. به‌علاوه در مجموع، درگیری در ۸۴ مورد از ۳۲۶ دیسک درگیر (۲۵/۷۵ درصد) به‌صورت Bulge، در ۲۰۵ مورد (۶۲/۸۵ درصد) به‌صورت پروتروژن، در ۳۶ مورد (۱۱/۰۵ درصد) به‌صورت اکستروژن (شکل ۱) و در ۱ مورد (۰/۳۵ درصد) به‌صورت سکوستریشن بود.

دسترس و غیرتصادفی از بین بیماران مراجعه کننده به مرکز تصویربرداری بیمارستان امام خمینی دانشگاه علوم پزشکی تهران بود. تمامی کلیشه‌ها توسط یک رادیولوژیست ماهر فوق تخصص تصویربرداری عصبی بررسی و چک لیست‌ها تکمیل گردید. جمع‌آوری داده‌ها با استفاده از چک لیست انجام شد. در چک لیست سؤالات از بیماران در راستای کسب شرح حال و علت مراجعه پس از تکمیل سن و جنس مطرح شد و در ادامه جزییات متغیرها بر اساس رپورت ام‌ار ای پر شدند.

هدف اصلی این تحقیق تعیین فراوانی یافته‌های غیرطبیعی در MRI کمری غیرتروماتیک و غیرجراحی بیماران مراجعه کننده به مرکز تصویربرداری بیمارستان امام خمینی از نیمه دوم سال ۸۷ تا پایان نیمه اول سال ۸۸ و اهداف فرعی شامل تعیین فراوانی extrusion اکستروژن، پروتروژن، protrusion، Bulging برآمدگی و sequestration سکوستراسیون و تنگی کانال و استئوفیت و لیگامان فلاووم هیپرتروفی و ارتباط سن و جنس با یافته‌های فوق بود.

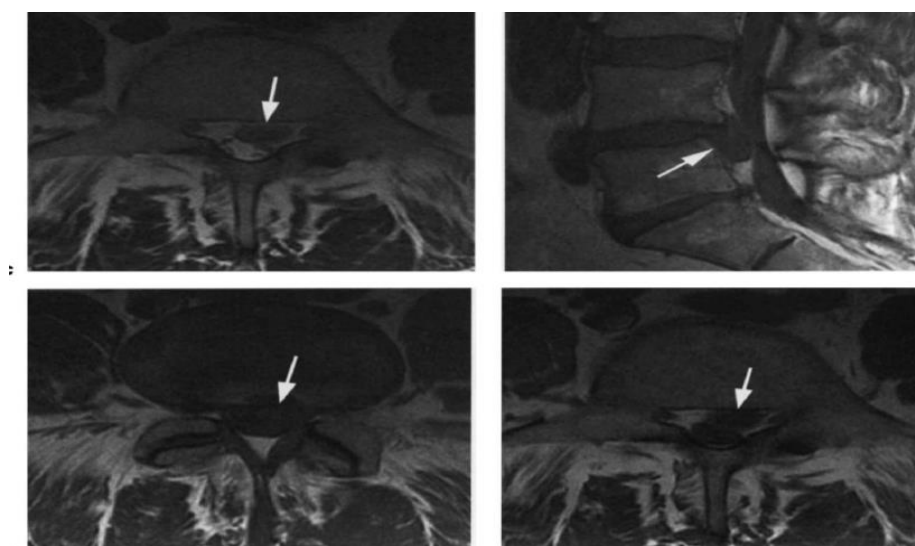
هرنیاسیون دیسک در صورت گلوبال بودن به bulging و در صورت لوکال بودن به پروتروژن (با پایه پهن) و اکستروژن (با پایه باریک) و Sequestered قطعه جدا شده دسته‌بندی شدند.

معیارهای ورود شامل بیمارانی بودند که جهت MRI کمری در بین نیمه دوم سال ۸۷ تا پایان نیمه اول سال ۸۸ به مرکز مراجعه کرده بودند معیارهای خروج نیز شامل وجود سابقه جراحی و سابقه تروما و عدم امکان انجام MRI بودند.

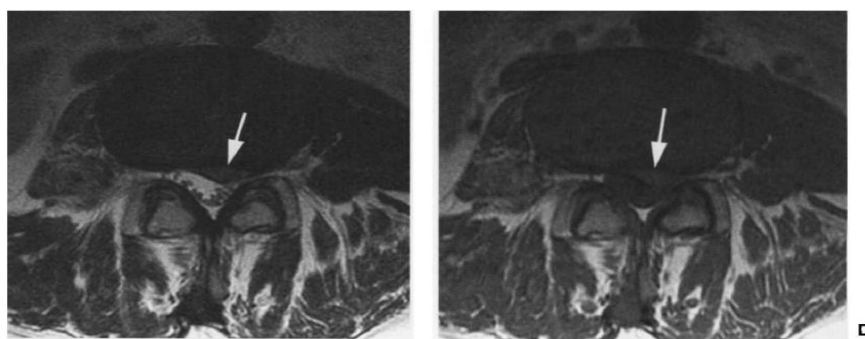
موارد غیر دیسکال علل درد کمری شامل تغییرات مودیک و تنگی کانال اولیه از مطالعه حذف شدند. در تمامی موارد هرنی دیسکال دیسک دهیدراسیون نیز

بود و عمدتاً در ناحیه ستترال بود. ۵۶ مورد (۲۰ درصد) درگیری دیسک L۳-L۴ داشتند که عمدتاً به صورت پروتروژن بود و در ۱۱ مورد (۳/۹ درصد) منجر به استنوز شده بود و عمدتاً در ناحیه ستترال بود. ۱۴۶ مورد (۵۲/۱ درصد) درگیری دیسک L۴-L۵ داشتند که عمدتاً به صورت پروتروژن بود و در ۴۷ مورد (۱۶/۸ درصد) منجر به استنوز شده بود و عمدتاً در ناحیه ستترال بود. ۸۲ مورد (۶/۸ درصد) درگیری دیسک L۵-S۱ داشتند که عمدتاً به صورت پروتروژن بود و در ۲۴ مورد (۸/۶ درصد) منجر به استنوز شده بود و عمدتاً در ناحیه پاراسترال چپ بود. (شکل ۲)

۱۷ مورد (۶/۱ درصد) استئوفیت داشتند که عمدتاً در سطوح L۴-L۵ و L۱-L۲ بود. ۲۸ مورد (۱۰ درصد) لیستزیس داشتند که عمدتاً در سطوح L۵-S۱ و L۵-L۴ بود. ۱۵ مورد (۵/۴ درصد) هیپرتروفی لیگامان فلاووم داشتند که عمدتاً در سطح L۴-L۵ بود و در ۱۰ مورد (۳/۶ درصد) منجر به استنوزیس شده بود. ۱۹ مورد (۶/۸ درصد) درگیری دیسک L۱-L۲ داشتند که عمدتاً به صورت Bulging بود و در ۱ مورد (۰/۴ درصد) منجر به استنوز شده بود و عمدتاً در ناحیه ستترال بود. ۲۲ مورد (۷/۹ درصد) درگیری دیسک L۲-L۳ داشتند که عمدتاً به صورت Bulging بود و در ۲ مورد (۰/۷ درصد) منجر به استنوز شده



شکل ۱) اکستروژن در سطح مهره L۴-L۵



شکل ۲) پروتروژن در مهره کمری

و ساختمان‌های عصبی را به‌ویژه در مقایسه با سی تی اسکن نشان می‌دهد (۴-۱).

در این مطالعه شایع‌ترین یافته‌ها پروتروژن و Bulging بودند که هیچ یک با جنسیت افراد در ارتباط نبودند؛ اما با سن بیماران دارای ارتباط آماری معناداری بودند و بیمارانی که این تغییرات را داشتند، میانگین سنی‌شان بالاتر بود.

در مطالعه ما بیشترین سطح درگیر در مورد استئوفیت  $L4-L5$  و بعد از آن  $L1-L2$  و  $L1-L2 > L4-L5$  می‌باشد و لیگامان فلاوم هایپرتروفی در سطح  $L4-L5$  بیشترین شیوع را داراست. شایع‌ترین نوع دیسک هرئیشن، پروتروژن می‌باشد. محل درگیری دیسک در ستترال بیشتر از لترال است.

بر اساس مطالعه وایدمن (Videman) و همکاران (۲۰۰۶) بر روی ۱۱۵ نفر در کانادا مهم‌ترین یافته‌های موجود در MRI در مبتلایان به کمردرد، (HIZ) Anular Tears و loss Disc Height می‌باشند که با شدت و فراوانی دفعات کمردرد در طول یکسال گذشته در بیماران ارتباط دارند (۵) جار (Kjaer) و همکاران در مطالعه‌ای بر روی ۴۱۲ نفر در دانمارک شایع‌ترین یافته‌های موجود در MRI را در مبتلایان به کمردرد که در بیش از ۵۰ درصد از آن‌ها دیده می‌شود را کاهش ارتفاع دیسک (Disc Height) گزارش کردند و عنوان نمودند که بیشتر تغییرات در ناحیه تحتانی کمر دیده می‌شوند که در مطالعه ما نیز تغییرات عمدتاً در سطوح تحتانی دیده می‌شد. از سوی دیگر جار اعلام کرد یافته‌هایی مانند سیگنال غیرطبیعی دیسک، پارگی انولر، پروتروژن دیسک، تنگی فورامن در ۲۵ تا ۵۰ درصد از افراد دیده می‌شوند که البته در مطالعه ما تنها پروتروژن شیوعی بیشتر داشت. همچنین یافته‌هایی مانند تنگی کانال

جنسیت افراد تأثیری در اکثر یافته‌های MRI نداشت؛ اما در سه مورد تأثیر داشت. جنسیت در درگیری دیسک  $L2-L3$  مؤثر بود و درگیری در خانم‌ها به‌طور معناداری بیشتر بود ( $P=0/037$ ). جنسیت در تنگی ناشی از درگیری دیسک  $L5-S1$  مؤثر بود و تنگی در آقایان به‌طور معناداری بیشتر از خانم‌ها بود ( $p=0/019$ ). سن افراد در موارد دچار تغییر در MRI بالاتر از افراد بدون تغییر و تغییرات به‌طور کلی در جنس مؤنث بالاتر بودند ( $P<0/05$ ).

اما در مورد تنگی ناشی از درگیری دیسک  $L1-L2$ ، وجود درگیری در دیسک  $L2-L3$ ، تنگی ناشی از درگیری دیسک  $L2-L3$ ، محل درگیری دیسک  $L2-L3$ ، تنگی ناشی از درگیری دیسک  $L3-L4$ ، وجود درگیری در دیسک  $L5-S1$ ، تنگی ناشی از درگیری دیسک  $L5-S1$  ارتباطی بین سن و یافته‌ها وجود نداشت ( $P>0/05$ ).

## بحث

کمردرد یکی از علل شایع مراجعه بیماران و در خواست خدمات پزشکی می‌باشد و ۸۰-۹۰ درصد بالغین (سالانه ۵۰ درصد جمعیت شاغل آن‌ها) سابقه مراجعه با کمردرد را داشته‌اند. در مطالعات اپیدمیولوژیک جمعیت‌های مختلف شیوع آن متفاوت و بین ۷/۵ الی ۳۶ درصد بوده است که بیشترین میزان شیوع آن در محدوده سنی ۴۵ الی ۶۰ سال می‌باشد. در این میان با توجه به تشخیص افتراقی‌های وسیع و علل گوناگون منجر به کمردرد مسئله مهم تشخیص علل کمردرد به‌وسیله معاینه فیزیکی دقیق و روش‌های تشخیصی مناسب می‌باشد (۳).

MRI یک روش غیر تهاجمی و حساس‌ترین آزمون تصویربرداری برای ارزیابی کانال نخاعی و مهره‌هاست

کننده باشد. در مورد تشابه آماری مطالعه آخر تاکاتا و همکاران با مطالعه ما هر چند اختلاف تعداد نمونه با اهمیت به نظر می‌رسد (۲۸۰ در مقابل ۱۹ نفر) ولی نژاد آسیایی مشترک می‌تواند یکی از دلایل تشابه باشد. در مجموع با توجه به قدرت بالایی که MRI در تشخیص هر نیاسیون دارد و با در نظر گرفتن این مطلب که DJD پایه و اساس بروز این تغییرات است و به خصوص اینکه بر اساس مطالعه ما در مجموع با توجه به اینکه مطالعه مقطعی است و حجم نمونه محدود می‌باشد لذا انجام مطالعات مولتی سنتریک جهت ارائه آمار جامع‌تر در جامعه توصیه می‌شود.

هر نیاسیون شایع‌ترین یافته موجود در MRI افراد مبتلا به کمردرد در موارد غیر تروماتیک و غیر جراحی است، MRI به عنوان یک ابزار مفید و در حال حاضر برای بررسی کمردرد توصیه می‌شود. از طرفی MRI به عنوان روشی نسبتاً دقیق و متمایز در بررسی سایر علل کمردرد مانند: تومورها، عفونت‌ها، بیماری‌های مادرزادی نیز می‌تواند کمک کننده باشد که این مطلب نیز امتیاز دیگری برای استفاده از MRI در بررسی علل کمردرد از بین سایر پاراکلینیک‌ها در حال حاضر است.

### سپاس و قدردانی

با سپاس از پرسنل محترم بخش تصویربرداری مرکز تصویر برداری بیمارستان امام خمینی که نهایت همکاری را داشته‌اند.

### References:

1. Hagga J, Dogra V, Forsting M, et al, editors. Imaging of the spine, Edited by Micheal Forsting, CT and MRI imaging of the whole body. 5th ed. Philadelphia: Mosby Elsevier; 2009: p. 755-801
2. Jarvik JG, Hollingworth W, Heagerty PJ, et al. Three-year incidence of low back pain in an

مرکزی تنها در کمتر از ۲۵ درصد از بیماران مبتلا به کمردرد دیده می‌شوند که در مورد مطالعه ما نیز صدق می‌نمود (۶).

کلین استاک (Kleinstück) و همکاران در مطالعه‌ای در کشور سوئیس بر روی ۵۳ بیمار مبتلا به کمردرد، یافته‌های موجود در MRI و فراوانی آن‌ها را بدین شرح اعلام کردند: severe disc degeneration در ۸۹ درصد از موارد و disc bulging در ۷۴ درصد از افراد. به علاوه ۱۱ درصد از بیماران هیچ یافته‌ای در MRI نداشتند که در مطالعه ما نیز ۱۶/۳ درصد از افراد مورد مطالعه هیچ یافته‌ای در MRI نداشتند که این درصد بیش از تحقیق مذکور است (۷).

در مطالعه‌ای که در سال ۲۰۰۲ توسط تاکاتا (Takata) و همکاران بر روی ۱۹ بیمار مراجعه کننده با کمردرد انجام شد تمام یافته‌ها از قبیل شیوع تغییرات دژنراتیو و پروتروژن و شایع‌ترین محاهای درگیری در L۴-L۵ مشابه مطالعه ما می‌باشد (۸). علل اختلاف یافته‌ها در بررسی کنونی و سایر مطالعات در وهله اول به علت اختلاف تعداد نمونه‌گیری و در مراحل بعدی به علت اختلاف نژاد، عادات زندگی و اختلاف شغلی بین افراد می‌باشد (۲، ۵ و ۶).

لازم به ذکر است که این مطالعه نیز در مرکز دولتی انجام شده و ممکن است اختلافات اقتصادی- اجتماعی در اختلاف یافته‌ها دخیل باشد (۵ و ۶) هر چند مطالعات بیشتر با تعداد نمونه و در نظرگیری شرح حال شغلی و عادات زندگی می‌تواند کمک

- initially asymptomatic cohort: clinical and imaging risk factors. Spine 2005; 30: 1541-8
3. Waris E, Eskelin M, Hermunen H, et al. Disc degeneration in low back pain: a 17-year follow-up study using magnetic resonance imaging. Spine 2007; 32: 681-4.
4. Carragee EJ, Barcohana B, Alamin T, et al.

- Prospective controlled study of the development of lower back pain in previously asymptomatic subjects undergoing experimental discography. *Spine* 2004; 29: 1112-7.
5. Videman T, Battié MC, Gibbons LE, et al. Associations between back pain history and lumbar MRI findings. *Spine* 2003; 28: 582-8.
6. Kjaer P, Leboeuf-Yde C, Korsholm L, et al. Magnetic resonance imaging and low back pain in adults: a diagnostic imaging study of 40-year-old men and women. *Spine* 2005; 30: 1173-80.
7. Kleinstück F, Dvorak J, Mannion AF. Are "structural abnormalities" on magnetic resonance imaging a contraindication to the successful conservative treatment of chronic nonspecific low back pain? *Spine* 2006; 31: 2250-7.
8. Takata Sh, Yokoi T, Nishida N, et al. The relationship between the magnetic resonance imaging of the lumbar spine and low back pain, MRI of the lumbar spine and LBP. *Anu Reof Misasa Med Branch* 2002; 72: 66-70

Original Article

# Frequency of abnormal findings in lumbar MRI in patients With non traumatic and non surgical low back pain referred to Imam-Khomeini Hospital

*L. Aghaghazvini*<sup>1\*</sup>, *H. Hashemi*<sup>1</sup>, *E. Neshan*<sup>2</sup>, *Sh. Aghaghazvini*<sup>3</sup>,  
*M. Shakiba*<sup>3</sup>

<sup>1</sup> *Department of Radiology, Faculty of Medicine, Tehran University of Medical Sciences, Tehran, IRAN*

<sup>2</sup> *Department of Radiology, Faculty of Medicine, Azad University of Medical Sciences, Tehran, IRAN*

<sup>3</sup> *Advanced Diagnostic and intervention imaging center, Tehran University of Medical Sciences, Tehran, IRAN*

(Received 16 Feb, 2010 Accepted 12 Nov, 2012)

## *Abstract*

**Background:** This study was conducted to determine the frequency of abnormal discal findings in lumbar MRI in patients with non traumatic non surgical low back pain who referred to Imam-Khomeini hospital

**Materials and methods:** This study was conducted as a descriptive – analytical cross-sectional prospective survey among 280 consecutive patients who referred to Imam-Khomeini hospital in 2008 - 2009. The data were collected by check list and analysis was done by SPSS 10

**Results:** The mean age of the patients was 40.98. 56.1% were female Abnormal MRI was seen in 83.2% and 72.9% had disc involvement including 40.7% central, 21.1% right and 36.3% left involvements, 25.75% had bulging, 62.85% protrusion, 11.05% extrusion and finally 0.35% had sequestration.

**Conclusion:** It may be concluded that disc protrusion and bulging are the most common findings in MRI and according to excellent ability of MRI in diagnosis of herniation, MRI is recommended in patients with non surgical non traumatic low back pain.

**Key words :** MRI, Low Back Pain, Disk, Herniated, Lumbar Region.

\*Address for correspondence: Leila Aghaghazvini, Assistant Professor, Department of Radiology, Faculty of Medicine, Tehran University of Medical Sciences, Tehran, IRAN , Email: [la\\_ghazvini@yahoo.com](mailto:la_ghazvini@yahoo.com)

Website: <http://bpums.ac.ir>

Journal Address: <http://ismj.bpums.ac.ir>