



ISMJ 2014; 17(3): 496-505

دوماهنامه طب جنوب

پژوهشکده زیست-پزشکی خلیج فارس

دانشگاه علوم پزشکی و خدمات بهداشتی درمانی بوشهر

سال هفدهم، شماره ۳، صفحه ۵۰۵ - ۴۹۶ (مرداد و شهریور ۱۳۹۳)

شیوه های درمانی در برخورد با بیماران آسیب دیده با

سنگ ماهی (فریاله ماهی) در بندر بوشهر

محبوبه جعفری^۱، غلامحسین محبی^۱، امیر وزیری زاده^۲، ایرج نبی پور^{۳*}

^۱ بخش توکسینولوژی دریایی، مرکز تحقیقات زیست فناوری دریایی خلیج فارس، دانشگاه علوم پزشکی و خدمات بهداشتی درمانی بوشهر

^۲ گروه زیست شناسی دریا، مرکز مطالعات و پژوهش های خلیج فارس، دانشگاه خلیج فارس بوشهر

^۳ مرکز تحقیقات طب گرمسیری و عفونی خلیج فارس، دانشگاه علوم پزشکی و خدمات بهداشتی درمانی بوشهر

(دریافت مقاله: ۹۳/۱/۲۰ - پذیرش مقاله: ۹۳/۲/۲۲)

چکیده

زمینه: خلیج فارس زیستگاه مناسبی برای جانوران زهرآگین مناطق گرمسیر است. شایع ترین عامل آسیب دیدگی با جانوران زهرآگین در خلیج فارس پس از عروس دریایی، سنگ ماهی *Pseudosynanceia melanostigma* است که در سواحل جنوبی ایران به فریاله ماهی موسوم می باشد؛ اما به نظر می رسد که پزشکان شاغل در بندر و جزایر خلیج فارس از شیوه های درمانی بر پایه ی دستورالعمل های بالینی مربوطه، استفاده نمی نمایند.

بیماران و روش کار: تعداد ۱۶ بیمار آسیب دیده با فریاله ماهی که به اورژانس بیمارستان های دانشگاهی وابسته به دانشگاه علوم پزشکی بوشهر و نیز مرکز بهداشتی درمانی دلووار مراجعه کرده بودند؛ به صورت سریال، مورد مطالعه قرار گرفتند.

یافته ها: شایع ترین مکان آسیب، در اندام تحتانی (۱۴ مورد) و در دو مورد نیز مکان آسیب، در دست ها بود. شایع ترین داروی تزریقی جهت کنترل درد موضعی، لیدوکائین و سپس آنتی هیستامین ها و هیدروکورتیزون، به ترتیب، دومین و سومین داروهای شایع تجویز شده بودند. در هیچ یک از بیماران، روش فرو بردن اندام آسیب دیده در آب ولرم، مورد استفاده قرار نگرفت. در دو مورد، آنتی بیوتیک تجویز شد؛ در حالی که برای هیچ یک از آسیب دیدگان، تابولین تجویز نگردید.

نتیجه گیری: فرو بردن اندام آسیب دیده در آب گرم، پایه اصلی کنترل درد، در آسیب با فریاله ماهی است که در اقدامات درمانی هیچ یک از بیماران، مشاهده نشد. همچنین، تجویز پروفیلاکسی تانوس برای هیچ یک از آنها، انجام نگردید. فرو بردن اندام آسیب دیده در آب گرم، تزریق موضعی لیدوکائین بدون آدرنالین و تجویز آنتی بیوتیک پروفیلاکتیک با محدوده ی گسترده را باید در درمان آسیب با سنگ ماهی گوشزد نمود.

واژگان کلیدی: جانوران زهرآگین، سنگ ماهی، فریاله ماهی، تزریق زهر، خلیج فارس

* بوشهر، مرکز تحقیقات طب گرمسیری و عفونی خلیج فارس، دانشگاه علوم پزشکی و خدمات بهداشتی درمانی بوشهر

مقدمه

بیش از یکصد گونه ماهی و تعداد بی‌شماری از بی‌مهرگان در دریا زیست می‌کنند که با زهر خود می‌توانند اثراتی آسیب‌زا در بافت‌ها ایجاد کنند. این جانوران، در دریا‌های گرم و ناحیه‌ی اقیانوسی هند-آرام پراکنده‌اند. خلیج فارس و دریای عمان که از دریا‌های گرم می‌باشند؛ از دیدگاه اکولوژیک، زیستگاه‌های مناسبی برای این جانوران زهرآگین، قلمداد می‌شوند. بر اساس مطالعه‌ی نی‌پور (۱۳۷۶)، عقرب ماهیان، شایع‌ترین عامل گزیدگی و مسمومیت با جانوران زهرآگین در خلیج فارس بوده‌اند (۱).

این ماهی‌ها در آب‌های گرم و نیمه گرم، در آبگیرهایی که در اثر مد دریا به وجود می‌آیند و یا آب‌های کم ژرفای ساحلی، یعنی نقاطی که شکل و رنگ‌آمیزی بدنشان به بهترین وجه، موجب استتار آن‌ها می‌شود؛ زیست می‌کنند. عقرب ماهیان دارای ۱۲ تا ۱۳ رگباله‌ی پشتی، سه رگباله‌ی مقعدی و دو رگباله‌ی لگنی هستند. روی این رگباله‌ها با لایه‌ای از پوست، پوشیده شده است. پس از اینکه رگباله، به بدن قربانی فرو می‌رود، این لایه پوستی، پس زده شده و به غده‌ی سمی که در زیر آن قرار دارد؛ فشار آورده و سم از طریق سوراخ رگباله وارد بدن می‌شود (۲).

عقرب ماهیانی که اغلب در انسان ایجاد مسمومیت می‌نمایند بر اساس دستگاه زهری خود، در سه جنس *Pterois* (شیر ماهی‌ها، ترکی ماهی‌ها، گورخر ماهی‌ها)؛ *Scorpaena* (عقرب ماهی‌ها) و *Synanceia* (سنگ ماهی‌ها) جای می‌گیرند (۳). از این سه گروه، جنس *Synanceia* (سنگ ماهی)، قوی‌ترین و کشنده‌ترین سم را داراست (۴). سنگ ماهی حدود ۳۰ سانتی‌متر طول داشته و به صورت خوابیده در آب‌های کم ژرفا، در لجن، مرجان و یا

صخره‌ها، خود را دفن شده نگه می‌دارد تا از محیط پیرامون، غیرقابل تشخیص باشد. تعداد ۱۳ رگباله‌ی پشتی می‌تواند پوست بدن انسان را حتی از روی چکمه‌های لباس غواصی سوراخ کند. این رگباله‌ها در هنگامی که ماهی تحریک می‌گردد؛ برانگیخته می‌شوند. بین ۱۰-۵ میلی‌گرم سم، در غدد انتهایی هر کدام از خارها وجود دارد (۵).

سم ۴ فاکتور فعال بیولوژیک را شامل می‌شود: بخش هیالورونیدازی، فاکتور نفوذ دهنده‌ی مویرگی، بخش کشنده یا توکسیک و فاکتور تولید کننده‌ی درد (۶).

عموماً، زهر سنگ ماهی، پروتئینی ناپایدار با PH شش و وزن مولکولی ۱۵۰۰۰۰ است که تولید تنگی عروق شدید می‌نماید؛ بنابراین می‌تواند خود را در مکان گزیدگی حفظ نماید ولی با گرما (۲ دقیقه در ۵۰ درجه سانتی‌گراد)، قلیا و اسید (PH بالاتر از ۹ یا کمتر از ۴)، پرمنگنات پتاسیم و رنگ قرمز کنگو از بین می‌رود. توکسین، یک میوتوکسین است که بر روی ماهیچه‌های اسکلتی، غیرارادی و قلبی اثر نموده و هدایت را در این بافت‌ها بلاک می‌کند. همچنین موجب آزادسازی استیل کولین، ماده‌ی پی و سیکلواکسیژناز می‌شود. فلج عضلات، موجب دپرسیون تنفسی، باز شدن عروق محیطی، شوک و ایست قلبی می‌گردد. همچنین زهر می‌تواند آریتمی قلبی ایجاد نماید (۷). از لحاظ بالینی، شایع‌ترین یافته، درد بسیار آزاردهنده همراه با تورم منطقه‌ی آسیب دیده است که ممکن است تمام اندام و غدد لنفاوی موضعی را درگیر نماید (۸).

هر چند در سطح مطبوعات بین‌المللی پزشکی، در مورد یافته‌های بالینی سنگ ماهی و عوارض آن‌ها، به گزارش‌هایی برمی‌خوریم؛ ولی عموماً تمام موارد

منطقه‌ی جغرافیایی ایران اعزام می‌شوند؛ از دیدگاه پزشکی جغرافیایی، بسیار حائز اهمیت است.

بیماران و روش کار

از تاریخ ۱۳۹۰/۱۲/۲۰ مراجعین به اورژانس بیمارستان‌های دانشگاهی فاطمه الزهراء و شهدای خلیج فارس وابسته به دانشگاه علوم پزشکی بوشهر در بندر بوشهر که دچار آسیب دیدگی با سنگ ماهی *Pseudosynanceia melanostigma* (در سواحل جنوبی ایران به فریاله موسوم است) گردیده بودند؛ مورد مطالعه قرار گرفتند. از آنجا که مکان شایع زیست فریاله ماهی، سواحل گلی و آبگیرهای حد فاصل جزر و مدی می‌باشد و نیز از آنجا که بررسی‌های محیطی، نشانگر بالا بودن میزان موارد آسیب با این نوع ماهی در بندر دلوار بوده است؛ لذا مراجعین به درمانگاه شبانه‌روزی شهدای دلوار که دچار آسیب دیدگی با این ماهی زهرآگین خلیج فارس شده بودند نیز در مطالعه شرکت داده شدند.

الگوی مطالعه بدین گونه بود که پس از اقدامات اولیه اورژانس و ثبت علایم حیاتی اطلاعات مربوط به تظاهرات موضعی شامل وجود درد، تورم، اریتم، کرختی و مورمور شدن، وجود سلولیت، اکیموز، تغییرات ایسکمیک، سیانوز، رنگ پریدگی، پارستزی، راش ماکولوپاپولار، وجود زخم نکروتیک و تشکیل وژیکول توسط پزشک یا پژوهشگر پروژه مورد ارزیابی قرار می‌گرفت. علاوه بر این، علایم عمومی شامل تب، لرز، تعریق، آریتاسیون، سردرد، اضطراب، ترمور و ضعف مورد جستجو قرار می‌گرفت. تظاهرات بالینی سیستمیک در دستگاه قلبی عروقی، تنفسی، دستگاه گوارش و دستگاه اعصاب مرکزی مورد بازبینی قرار گرفته و علایم و نشانگان دال بر

بالینی و بررسی‌های زهرشناسی این ماهی، معطوف به سه گونه *Synanceia horrida*، *Synanceia verrucosa* و *Synanceia trachynis* می‌باشد (۹).

بلغواد (Blgvad) که در رأس هیئت دانمارکی، شناسایی ماهیان خلیج فارس را انجام داده است؛ از تیره‌ی *Scorpaenidae* عقرب ماهیان، هفت گونه را در خلیج فارس گزارش کرده است (۱۰).

گونه‌ی شایع سنگ ماهی در سواحل خلیج فارس *Pseudosynanceia melanostigma* است که در نزد بومیان منطقه ایرانی خلیج فارس به فریاله ماهی موسوم است. این ماهی در سواحل گلی استان بوشهر و حوالی خور موسی به فراوانی دیده می‌شود و زهرآفرینی آن، برای تمامی سواحل‌نشینان بومی شناخته شده است. تصویر ۱ مربوط به سنگ ماهی *Pseudosynanceia melanostigma* موسوم به فریاله می‌باشد که در سواحل بوشهر گرفته شده است.



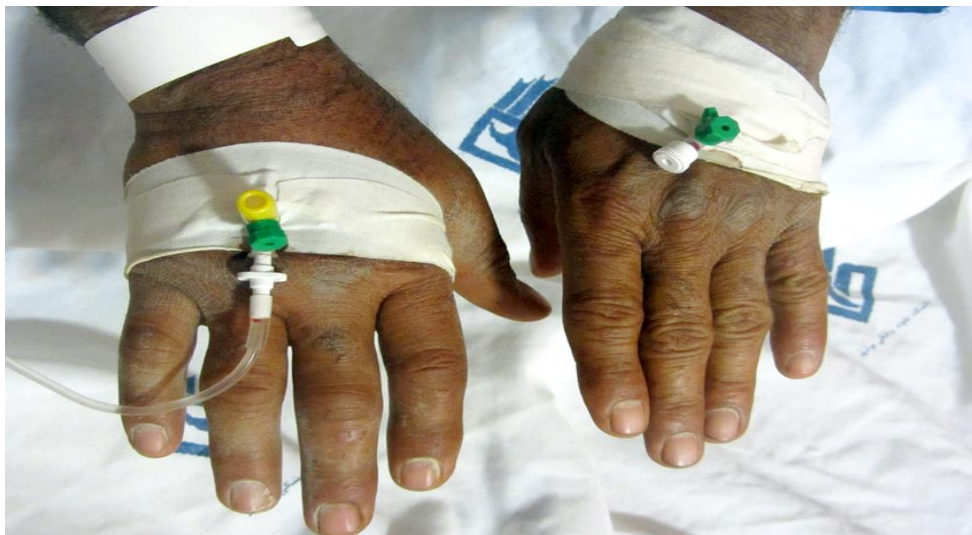تصویر ۱) سنگ ماهی *Pseudosynanceia melanostigma* موسوم به فریاله، در سواحل بوشهر

با توجه به اینکه پیرامون یافته‌های بالینی و زهرشناسی این گونه بومی، در نشریات بین‌المللی پزشکی، گزارشی مشاهده نگردیده است؛ لذا این مطالعه، با هدف معرفی یافته‌های بالینی افراد آسیب دیده با این گونه، انجام گردید. بی‌شک، شناخت علمی بیولوژیک این جانور زهرآگین خلیج فارس و چگونگی شناخت مسمومیت و درمان آن برای پزشکانی که به این

یافته‌ها

مجموعاً در طی مطالعه ۱۶ نفر (۱۰ نفر مرد و ۶ نفر زن) آسیب دیده با فریاله ماهی، با میانگین سنی ۳۰/۳۱ سال (کمترین سن ۱۵ و بیشترین ۵۷ سال) مورد بررسی قرار گرفتند. شایع‌ترین مکان آسیب در اندام تحتانی (۱۴ مورد) و در دو مورد نیز مکان آسیب، در دست‌ها قرار داشت. تصویر ۲) متعلق به بیماری است که پس از آسیب با سنگ ماهی، در ناحیه‌ی دست دچار انفارکتوس حاد قلبی شده بود.

وجود لنفانژیت، آرتریت، عفونت ثانویه و آبسه نیز بررسی می‌شد. در پرسشنامه‌ی پژوهش جزئیات مراقبت‌های اولیه و مدیریت بالینی بیمار، شامل فرو بردن اندام آسیب دیده در آب ولرم، برداشت خار و جسم خارجی از سطح زخم، تزریق مایعات وریدی، داروهای آنالژژیک و یا بی‌حس کننده، تجویز توکسوئید ضد تانوس، تجویز آنتی‌بیوتیک، چه به صورت موضعی، وریدی و یا عضلانی، ثبت می‌گردید. چنانچه فرد آسیب دیده، در بیمارستان بستری می‌گردید، سیر بیماری وی نیز مورد پیگیری قرار می‌گرفت.



تصویر ۲) متعلق به یک بیمار آسیب دیده با سنگ ماهی در ناحیه‌ی دست.

تهوع و تنگی نفس، بر اساس پیگیری‌های بالینی و آزمایشگاهی آشکار شد که مورد شناخته شده، ایسکمی قلبی بوده که دچار سکت قلبی گردیده بود. در ۵ مورد نیز، علائم آژیتاسیون و اضطراب، در ۲ مورد سلولیت اندام تحتانی و در یک مورد لنفانژیت دیده شد. نمودار ۱ تظاهرات موضعی و سیستمیک را به ترتیب فراوانی آسیب با فریاله ماهی را نشان می‌دهد.

از لحاظ علائم حیاتی، تنها در یک بیمار فشار خون سیستولیک زیر ۹۰ میلی‌متر جیوه ثبت گردید و به جز در دو مورد، هیچ‌کدام از بیماران دچار تب نشدند. از شایع‌ترین تظاهرات موضعی، درد (۱۰۰ درصد)، قرمزی (۷۵ درصد)، کرختی (۵۶/۲۵ درصد) و تورم (۵۰ درصد) را می‌توان نام برد. علائم سیستمیک مشاهده شده شامل رخداد تهوع (دو مورد) و تنگی نفس (یک مورد) بود. در بیمار دچار

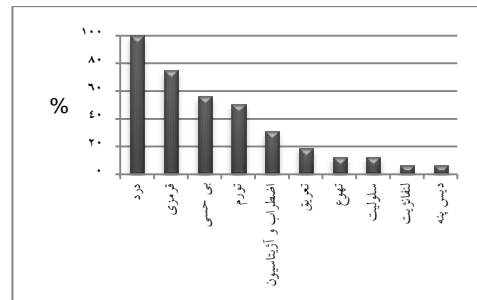
بحث

در پژوهش اخیر، ما برای نخستین بار به یافته‌های بالینی آسیب با سنگ ماهی زهرآگین خلیج فارس موسوم به فریاله ماهی *melanostigma Pseudosynanceia* دست یافتیم.

شایع‌ترین یافته‌ی بالینی، در سری بیماران، درد موضعی بود. خصوصیت درد آسیب با سنگ ماهی، شدت آن است که به صورت بسیار آزاردهنده و گاهی به صورت ضریان‌دار توصیف می‌شود. معمولاً این درد طی ۶۰ تا ۹۰ دقیقه به اوج رسیده و برای ۶ تا ۱۲ ساعت پا برجا می‌ماند. گاهی درد آنچنان شدید است که با توهم و هذیان توأم بوده و ممکن است تا روزها پا برجا بماند (۸). دومین یافته‌ی شایع در سری بیماران مورد مطالعه، قرمزی ناحیه‌ی آسیب دیده بوده است که در بیش از نیمی از آن‌ها یافت گردید. زخم سنگ ماهی، عموماً با یک منطقه‌ی ایسکمیک که سپس سیانوتیک می‌شود؛ احاطه گردیده و به منطقه‌ای با پیرامونی از سرخی، تورم و گرمی امتداد می‌یابد.

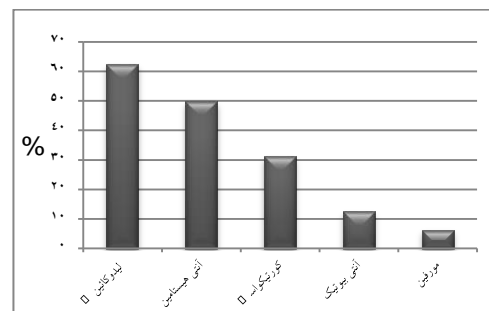
ایسکمی توام با سیانوز، احتمالاً به دلیل توقف گردش خون موضعی است. همان‌گونه که اشاره شد درد و تورم ممکن است به سوی غدد لنفاوی پروگزیمایی (مانند زیر بغل و کشاله‌ی ران) گسترش یابد. همچنین ممکن است درد و نشانه‌های التهابی، روزها پا برجا بماند. بهبودی با تأخیر، نکروز و زخم پایدار نیز برای ماه‌ها ممکن است باقی مانده و تورم نیز ادامه یابد. گرچه مقداری از درجه‌ی آن کاسته می‌شود (۱۱). به دلیل تورم شدید در منطقه‌ی آسیب دیده در یکی از اندام‌های تحتانی یکی از بیماران، ناگزیر به بستری کردن وی به مدت ۵ روز در بیمارستان شدیم. بی‌شک درد و تورم

از ۱۶ بیمار مورد مطالعه، دو مورد در بیمارستان بستری شدند. یکی از بیماران، دچار سلولیت اندام تحتانی و دیگری نیز پس از آسیب با فریاله، دچار سکته قلبی شده بود.



نمودار ۱) درصد تظاهرات موضعی و سیستمیک، به ترتیب فراوانی در بیماران آسیب دیده با فریاله ماهی

نمودار ۲) درصد تزریق موضعی لیدوکائین، وریدی مورفین و تجویز آنتی‌بیوتیک و آنتی‌هیستامین را در بیماران آسیب دیده با فریاله ماهی نشان می‌دهد.



نمودار ۲) درصد داروهای مورد استفاده در بیماران آسیب دیده با فریاله ماهی

همان‌گونه که در نمودار هویداست؛ شایع‌ترین داروی تزریقی جهت کنترل درد موضعی، لیدوکائین و سپس آنتی‌هیستامین‌ها و هیدروکورتیزون، به ترتیب، دومین سومین داروهای شایع تجویز شده بودند. در هیچ‌یک از بیماران، از روش فرو بردن اندام آسیب دیده در آب ولرم استفاده نگردید. همچنین برای هیچ‌کدام از آسیب دیدگان، تتابولین تجویز نشد. در دو مورد آنتی‌بیوتیک و یک مورد، مورفین تجویز گردید.

بر اساس خصوصیات زهرشناسی و فارماکولوژیک زهرهای شناخته شده‌ی سنگ ماهی، می‌توان علائم سیستمیک را نیز در کنار علائم موضعی پیش‌بینی نمود. گرچه علائم سیستمیکی مانند اختلال تنفسی در نتیجه‌ی ادم ریوی (۱۵)، افت فشار خون و برادی کاردی، آریتمی، کولاپس قلبی عروقی، تب، ضعف عضلانی و پارالیز، هذیان و توهم، تشنج و حتی مرگ گزارش گردیده است (۸، ۹ و ۱۱). این گزارش‌ها عموماً از آب‌های استرالیا بوده (۱۶) و از مناطق آسیایی گزارش نشده است (۱۷). به نظر می‌رسد که فقدان علائم سیستمیک عمده در بیماران ما با گزارش‌های کشورهای آسیایی، به ویژه با گزارش فون و آلفرد (Phoon & Alfred) که بالاترین میزان گزارش‌دهی با سنگ ماهی را در دنیا طی یک مطالعه‌ی ۴ ساله در یک بیمارستان ارائه داده‌اند، همخوانی دارد (۱۷). تنها علائم سیستمیکی که در بیماران ما مشاهده گردید؛ وقوع تهوع و استفراغ در دو مورد بود که یکی از آن‌ها به نظر می‌رسد که به دلیل سکتته‌ی قلبی در این بیمار بوده است.

در محیط‌های آزمایشگاهی، بر روی فعالیت فارماکولوژیک زهر سنگ ماهی‌ها به خوبی کار شده است و به نظر می‌رسد که فعالیت فارماکولوژیک عمده‌ی این زهر بر روی سیستم قلبی-عروقی باشد و گیرنده‌های α_1 و β آدرنژیک و اندوتلیوم عروقی در اثرات قلبی عروقی زهر عقرب ماهیان مؤثر هستند (۱۸). با وجود این یافته‌های آزمایشگاهی و فارماکولوژیک، به نظر نمی‌رسد که وقوع سکتته‌ی قلبی در بیمار فوق‌الذکر، به دلیل اثرات زهر فریاله ماهی باشد؛ زیرا بیمار، مورد شناخته شده‌ی ایسکمی قلبی بوده است و اینگونه می‌توان تصور نمود که درد شدید حاصل از زهر این ماهی موجب سکتته‌ی قلبی در این بیمار شده

ناحیه‌ای، برخاسته از اثرات پاتوفیزیولوژیک زهر موجود در رگباله‌های این ماهی می‌باشد.

عموماً از دیدگاه ساختاری، سه نوع زهر عمده استونوس توکسین (SNTX)، وروکوتوکسین (VTX) و تراکینیلیزین (TLY) از گونه‌های گوناگون سنگ ماهی جدا شده‌اند.

زهر SNTX از گونه‌ی *S. horrida* با دو زیر واحد آلفا (۷۱ هزار دالتون) و بتا (۷۹ هزار دالتون)، ساخت منافذ هیدروفیلیک در دیواره‌ی سلولی را القا می‌کند. مسمومیت در جانوران شامل همولیز، ادم موضعی، نفوذپذیری عروقی، تجمع پلاکتی، وازودیلاسیون وابسته به اندوتلیوم و افت فشار خون است. کاهش قدرت انقباضی در خرگوش مشاهده شده است. زهر VTX جدا شده از *S. verrucosa* با SNTX همولوگ است. این زهر کانال‌های کلسیمی قلب را منع می‌کند.

زهر TLY که از *S. trachynis* جدا شده است؛ یک پروتئین ۱۵۹ کیلو دالتونی می‌باشد و موجب ایجاد منافذی در دیواره‌ی سلولی گردد. این نوع زهر، اجازته‌ی ورود را به کلسیم داده و موجب آزادسازی استیل کولین وابسته به کلسیم از پایانه‌های اعصاب در انتهای اعصاب موتور شده و آزاد شدن کاتکول آمین‌ها را افزایش می‌دهد. زهر *S. trachynis* همچنین موجب اتساع عروق وابسته به اندوتلیوم و کولاپس قلبی عروقی در جانوران آزمایشگاهی می‌شود. چنین به نظر می‌رسد که این اثر از طریق گیرنده‌های موسکارنیک و آدرنژیک انجام می‌پذیرد. زهرهای دیگر عقرب ماهیان شامل هیالورونیداز، پروتئیناز، فسفودی استراز، آلکالین فسفومونواستراز، آرژنین استراز، آرژنین آمیدناز، ۵- نوکلئوتیداز، استیل کولین استراز و آمین‌های فعال زیستی می‌باشند (۵-۳، ۹ و ۱۴-۱۲).

نارکوتیک‌های درون وریدی نیز استفاده می‌گردد (۱۱). بیشتر بیماری‌زایی ناشی از آسیب با سنگ ماهی، برخاسته از نکروز بافتی و عفونت ثانویه است (۲۲). ما در سری بیماران خود، دو مورد سلولیت را مشاهده کردیم. با توجه به اینکه در این مطالعه، بیماران مورد پیگیری قرار نگرفته‌اند، نمی‌توان از رخداد سلولیت در زمان‌های دیگر در این سری از بیماران اطمینان حاصل کرد.

توصیه می‌شود که با سالی‌ن استریل گرم، همه بقایای بافت پوششی، خار و گل و لای نفوذ یافته به ناحیه‌ی زخم را شستشو داد و قطعات نمایان خار و تکه‌های بافت گوشتی را به آرامی از زخم برداشت نمود، زیرا بر جا مانده‌های خار می‌توانند در ادامه‌ی آزادسازی زهر و یا به صورت جسم خارجی نقش ایفا کرده و خطر عفونت را افزایش داده و در بهبودی زخم اختلال ایجاد نماید (۳).

با توجه به وجود میکروب‌های ویبریو و آئروموناس، تجویز آنتی‌بیوتیک پروفیلاکتیک با محدوده‌ی گسترده، توصیه می‌شود که این آنتی‌بیوتیک‌ها می‌توانند ترکیب داکسی‌سیکلین با سیپروفلوکسازین یا ترکیب داکسی‌سیکلین با سفتازیدیم باشند و در پیگیری‌های بعدی نیز پس از ترخیص بیمار از بیمارستان می‌توان برای ۵ تا ۷ روز از آموکسی‌سیلین، کلانولانیک و داکسی‌سیکلین دو بار در روز استفاده کرد (۲۰). نکته‌ی دیگر که باید مد نظر قرار داد؛ آن است که نباید از تورنیکت استفاده کرد، زیرا بستن تورنیکت نه تنها کاری انجام نمی‌دهد بلکه ناراحتی بیمار و اثرات نکروز کنندگی زهر را افزایش می‌دهد (۴). نکته‌ی حائز اهمیت دیگر آن است که می‌بایست در تمام آسیب‌های حاصله از جانوران زهرآگین دریایی از پروفیلاکسی تتانوس استفاده نمود (۲۰) اما دیده

است. البته نمی‌توان با قاطعیت کامل گفت که زهر نتوانسته است سطح آستانه‌ی رخدادهای پاتوفیزیولوژیک در سطح میوکارد را تغییر داده باشد. همان‌گونه که مشاهده می‌شود درد آزار دهنده اساس الگوی بالینی مسمومیت با فریاله ماهی را تشکیل می‌دهد. از آنجا که ساختار زهر، حساس به گرماست؛ می‌توان اندام آسیب دیده را در آب گرم تا حد ۴۵ درجه‌ی سانتی‌گراد برای ۳۰ دقیقه و یا تا زمانی که درد تسکین یابد، فرو برد (۱۹). در هر صورت، این روش می‌تواند حداقل یکی از اجزای پروتئینی زهر که حساس به گرما بوده و ممکن است واکنش عمومی شدید ایجاد نماید را غیرفعال سازد. در مطالعه‌ی لی (Lee) و همکاران در سال ۲۰۰۴ که بر ۸ مورد آسیب با سنگ ماهی در ناحیه‌ی دست انجام گردیده است؛ روش فرو کردن اندام در آب گرم بهترین شیوه‌ی کاستن از درد، بیان گردیده است (۲۰).

کنترل خوب درد، یک اولویت است و تجویز ضد دردهای تکمیلی به صورت تزریق لیدوکائین بدون آدرنالین نیز توصیه می‌شود (۷). با تمام سودمندی‌هایی که فرو بردن اندام در آب گرم دارد و اکثر پژوهشگران به آن پرداخته‌اند؛ ملاحظه می‌شود که در سری بیماران ما نشانی از این شیوه‌ی درمانی به چشم نمی‌خورد و تنها از لیدوکائین موضعی استفاده شده است. از این رو بایستی آموزش تیم‌های درمانی و پزشکان اورژانس، در خصوص اثربخشی این شیوه‌ی درمانی، مورد تأیید قرار گیرد. در آخرین و بزرگ‌ترین سری بیماران گزارش شده از یک بیمارستان در سنگاپور به اثربخشی این شیوه‌ی درمانی در درمان ۳۰ مورد آسیب با سنگ ماهی اشاره شده است (۲۱). تجویز ضد دردهای سیستمیک و نارکوتیک به ندرت توصیه شده و یا سودمند هستند؛ هر چند، گاهی

ماهی را خنثی سازد. اما متأسفانه تاکنون مطالعه‌ای بر روی گونه‌ی شایع سنگ ماهی سواحل خلیج فارس یعنی فریاله ماهی انجام نگردیده است که اثربخشی این ضد زهر را بررسی نماید.

هم اکنون در مرکز تحقیقات زیست فناوری دریایی خلیج فارس وابسته به دانشگاه علوم پزشکی بوشهر با همکاری دانشگاه تربیت مدرس و انستیتو سرم سازی رازی بررسی خصوصیات فارماکولوژیک زهر این گونه از سنگ ماهی در دست انجام است.

از نقایص عمده‌ی مطالعه‌ی ما فقدان پیگیری مناسب بیماران آسیب دیده می‌باشد؛ از این رو تا انجام مطالعات آینده‌نگرانه با پیگیری مناسب، فعلاً نمی‌توان در خصوص عوارض ثانویه‌ی فریاله ماهی اظهار نظر نمود.

در سطح گزارش‌های بالینی آسیب با سنگ ماهی، به گزارش‌هایی دال بر وجود عوارضی همانند سندرم تونل کارپ (۲۳)، نکروز بافت نرم (۲۴)، سلولیت ثانویه (۲۵)، فاشییت نکروزان (۲۶)، ساخت نوروما (۲۷) و آبسه‌ی پوستی (۲۸) برمی‌خوریم.

سپاس و قدردانی

در پایان از سرکار خانم‌های دکتر نیایش کشوری، دکتر فاطمه کشوری و جناب آقای شمالی که ما را در به انجام رسانیدن این طرح یاری نمودند؛ قدردانی می‌گردد.

می‌شود که متأسفانه در هیچ‌یک از بیماران ما نه تنها آنتی‌بیوتیک مناسب تجویز نگردیده است بلکه از پروفیلاکسی کزاز نیز استفاده نشده است. در سری بیماران ما مشاهده می‌شود که استفاده از کورتیکواستروئید و داروهای ضد‌هیستامینی شیوع رایجی دارد، از آنجا که در هیچ مرجعی به این شیوه‌های درمانی اشاره نشده است؛ به نظر نمی‌رسد که این داروها بتوانند در الگوی تظاهرات بالینی بیماران جایگاهی داشته باشد. بنابراین، باز تأکید می‌شود که استفاده از فرو بردن اندام آسیب دیده در آب گرم و تزریق موضعی لیدوکائین بدون آدرنالین، اساس درمان است. همان‌گونه که اشاره شد به ندرت نیاز به استفاده از ضد دردهای سیستمیک و نارکوتیک موجود است.

در پروتکل‌های درمانی تجویز ضد زهر سنگ ماهی نیز در مواردی که غلایم و نشانه‌های سیستمیک پا برجا بوده و یا تورم موضعی گسترده‌ای وجود داشته باشد؛ توصیه شده است (۹). ضد زهر سنگ ماهی تجارتي (SFAV) که توسط آزمایشگاه‌های سرم سازی شرکت‌های مشترک‌المنافع در ملبورن استرالیا ساخته می‌شود؛ علیه تمام یافته‌های زهر *S. trachynis* اثر گذاشته و اثرات کشنده، نفوذپذیری افزایش یافته‌ی عروق و همولیتیک را خنثی می‌سازد. همچنین این ضد زهر می‌تواند اثرات توکسیک و همولیتیک سنگ ماهی‌های دیگر و عقرب

References:

1. Nabipour I. Venomous animals of the Persian Gulf. ISMJ 1997; 1: 35-41.
2. Kizer KW, Mckinney HE, Auerbach PS. Scorpaenidae envenomation. JAMA 1985; 253: 807-10.
3. Nabipour I, editor. The venomous animals of the Persian Gulf. 1st ed. Bushehr, Iran: Bushehr University of Medical Sciences Press; 2012: p. 49-61.
4. Jafari M, Mohebbi GH, Vazirizadeh A, et al. The injuries with stonefish; toxinology, clinical presentations and treatment. ISMJ 2014; 16: 493-507.
5. Brush E. Marine Envenomations. In: Goldfrank L, Nelson L, Howland MA, et al, editors. Goldfrank's Toxicologic Emergencies. 8th ed. New York: McGraw-Hill; 2006: p. 1629-42.
6. Austin L, Gill RG, Youatt G. Stonefish venom: some biochemical and chemical observations. Aust J Exp Biol Med Sci 1965; 42: 79-90.
7. Nabipour I, editor. Marine Medicine. 1st ed. Bushehr, Iran: Bushehr University of Medical

- Sciences Press; 2009: p. 49-72.
8. Auerbach PS. Marine envenomations. *N Engl J Med* 1991; 325: 486-93.
 9. Gwee CE, Gopalakrishnakone P, Yuen R, et al. A review of stonefish venoms and toxins. *Pharmacol Ther* 1994; 64: 509-28.
 10. Blgvad H, Lopentin B. Fishes of the Persian Gulf, Tehran university; 1988, 41, 226.
 11. Edmonds C, Lowry C, Pennefather J. Dangerous marine creatures. *Diving and Subaquatic Medicine*. 3rd ed. Oxford, England, Boston: Butterworth-Heinemann; 1992: 318-47.
 12. Khoo HE. Bioactive proteins from stonefish venom. *Clin Experimental Pharmacol Physiol* 2002; 29: 802-6.
 13. Yazawa K, Wang JW, Hao LY, et al. Verrucotoxin, a stonefish venom, modulates calcium channel activity in guinea-pig ventricular myocytes. *Br J Pharmacol* 2007; 151: 1198-1203.
 14. Hopkins BJ, Hodgson WC, Sutherland SK. Pharmacological studies of stonefish (*Synanceja trachynis*) venom. *Toxicon* 1994; 32: 1197-210.
 15. Lehmann DF, Hardy JC. Stonefish envenomation. *N Engl J Med* 1993; 329: 510-1.
 16. Sutherland SK. Genus *Synanceia* (Linnaeus), Stonefishes: *S. verrucosa* (Bloch & Schneider) and *S. trachynis* (Richardson). In: Australian animal toxins, the creatures, their venoms and care of the poisoned patient 1983; 400-10.
 17. Phoon WO, Alfred ER. A study of stonefish (*Synanceja*) stings in Singapore with a review of the venomous fishes of Malaysia. *Singapore Med J* 1965; 6: 158-63.
 18. Gomes HL, Menezes TN, Carnielli JBT, et al. Stonefish antivenom neutralizes the inflammatory and cardiovascular effects induced by scorpionfish *Scorpaena Plumieri* venom. *Toxicon* 2011; 57: 992-9.
 19. Ongkili DF, Cheah PK. Hot water immersion as a treatment for stonefish sting: A case report. *Malay Fam Physician* 2013; 8: 28-32.
 20. Lee JY, Teoh LC, Leo SP. Stonefish envenomations of the hand-A local marine hazard: A series of 8 cases and review of literature. *Ann Acad Med Singapore* 2004; 33: 515-20.
 21. Ngo S, Ong S, Ponampalam R. Stonefish envenomation presenting to a Singapore hospital. *Singapore Med J* 2009; 50: 506-9
 22. Prentice O, Fernandez WG, Luyber TJ, et al. Stonefish envenomation. *Am J Emerg Med* 2008; 26: 972.
 23. Ling SK, Cheng SC, Yen CH. Stonefish envenomation with acute carpal tunnel syndrome. *Hong Kong Med J* 2009; 15: 471-3.
 24. Nistor A, Gie O, Biegger P, et al. Surgical vacuum-assisted closure for treatment of dramatic case of stonefish envenomation. *Chin J Traumatol* 2010; 13: 250-2.
 25. Grandcolas N, Galea J, Ananda R, et al. Stonefish stings: difficult analgesia and notable risk of complications. *Presse Med* 2008; 37: 395-400.
 26. Tang WM, Fung KK, Cheng VC, et al. Rapidly progressive necrotizing fasciitis following a stonefish sting. *J Orthop Surg (Hong Kong)* 2006; 14: 67-70.
 27. Rishpon A, Cohen Z, Brenner S. Neuroma formation and toe amputation resulting from stonefish envenomation. *Arch Dermatol* 2008; 144: 1076-7.
 28. Louis-Francois C, Mathoulin C, Halbwach C, et al. Skin complications of stonefish envenomation in 6 travellers returning from the Indo-Pacific maritime region. *Bull Soc Pathol Exot* 2003; 96: 415-9.

Original Article

Medical Management in Stonefish Envenomation in Bushehr Port

M. Jafari¹, GH. Mohebbi¹, A. Vazirizadeh², I. Nabipour^{3*}

¹ Marine Toxinology Department, The Persian Gulf Marine Biotechnology Research Center, The Persian Gulf Biomedical Research Center, Bushehr University of Medical Science, Bushehr, IRAN

² Department of Marine Biotechnology, The Persian Gulf Research and Studies Center, The Persian Gulf University, Bushehr, IRAN

³ The Persian Gulf Tropical Medicine Research Center, The Persian Gulf Biomedical Research Center, Bushehr University of Medical Sciences, Bushehr, IRAN

(Received 9 Apr, 2014 Accepted 12 May 2014)

Abstract

Background: The Persian Gulf is one of the best places to find tropical venomous animals. The second cause of marine injuries in the Persian Gulf region is stonefish, it seems that the medical practitioners in this region are not familiar with the medical management of stonefish envenomation.

Materials and methods: A total of 16 patients with stonefish envenomation were serially examined in emergency rooms of academic hospitals of Boushehr port and Delvar clinic. In these patients local and systemic manifestations, first aid management and therapeutic interventions were evaluated.

Results: The most common sites of injury were lower extremity (14 cases) and upper extremities (2 cases). The most common prescribing medication for relief of pain was injection of local lidocaine. The second and third most common prescribed drugs were parenteral antihistamines and corticosteroids, respectively. Hot water was not used in any of patients. Only in 2 cases antibiotic were given, whereas tetabolin was not prescribed in any of them.

Conclusion: Although the most effective pain relieving intervention for stonefish envenomation, it was not used in injured patients in the current study. Likewise, tetabolin was not used. The medical practitioners should be encouraged to use immersion of the injured site in hot water, injection of local lidocaine without adrenalin, tetabolin injection and prophylactic broad spectrum antibiotics in stonefish envenomation.

Keywords: venomous animals, stonefish, *Pseudosynanceia melanostigma*, Envenomation, Persian Gulf.

*Address for correspondence: The Persian Gulf Tropical Medicine Research Center, The Persian Gulf Biomedical Research Center, Bushehr University of Medical Sciences, Bushehr, IRAN, Email: inabipour@gmail.com