



## تأثیر هیستوپاتولوژیک نیتريت سدیم بر طحال در موش‌های صحرايي نر و ماده

فاطمه جویبار<sup>۱\*</sup>، علی توکلی کازرونی<sup>۲</sup>، علی قربانی رنجبری<sup>۱</sup>

<sup>۱</sup> باشگاه پژوهشگران جوان و نخبگان، دانشگاه آزاد اسلامی، واحد کازرون

<sup>۲</sup> گروه زیست شناسی و علوم آزمایشگاهی، دانشگاه آزاد اسلامی، واحد کازرون

(دریافت مقاله: ۹۲/۳/۲۲- پذیرش مقاله: ۹۲/۶/۱۹)

### چکیده:

زمینه: نیتريت و نیتريت از کلیدی ترین افزودنی‌ها در تولید فرآورده‌های گوشتی عمل‌آوری شده محسوب می‌شوند، به‌رغم تمام مزایای تکنولوژیکی نیتريت، ایجاد مواد سرطان‌زای نیتروزآمین نگرانی‌هایی را در مورد استفاده از این افزودنی به همراه داشته است. در این مطالعه، اثرات هیستوپاتولوژیکی نیتريت سدیم بر بافت طحال در موش صحرايي نر و ماده بالغ بررسی شد.

**مواد و روش‌ها:** در مطالعه حاضر ۶۰ سر موش صحرايي نر و ماده بالغ نژاد ویستار به‌طور تصادفی بر اساس جنسیت به ۶ گروه ۱۰ تایی تقسیم و به مدت ۶۰ روز تحت مداخله قرار گرفتند. هر یک از دو جنس (نر و ماده) به سه گروه دریافت کننده دوز حداقل نیتريت سدیم (روزانه ۱۷۵ میلی‌گرم به‌ازای یک کیلوگرم وزن بدن)، گروه دریافت کننده دوز حداکثر (روزانه ۳۵۰ میلی‌گرم به‌ازای یک کیلوگرم وزن بدن) و گروه کنترل تقسیم شدند. موش‌های صحرايي نیتريت سدیم را از طریق آب شرب دریافت می‌کردند. در پایان روز ۶۰ با استفاده از پنبه آغشته به اتر در جار بیهوشی، بیهوش گردیدند. پس از بیهوشی، خونگیری از بطن چپ صورت گرفت و بافت طحال از بدن حیوان خارج و جهت بررسی تغییرات بافتی از آن‌ها مقاطع بافتی تهیه گردید. رنگ‌آمیزی نمونه‌ها به روش هماتوکسیلین - اتوزین انجام گرفت. فاکتورهایی نظیر ویژگی‌های بافتی (مورفومتریکی و مورفولوژیک بافت طحال) و تغییرات وزن بدن قبل و بعد از آزمایش و میزان نیتريك اکساید خون (NOx) در هر دو جنس مورد بررسی قرار گرفت. در انتها نتایج به‌دست آمده به‌وسیله نرم‌افزار SPSS ویرایش ۱۷ مورد بررسی آماری قرار گرفت و از آزمون تی مستقل (t-test) و آنالیز واریانس یک طرفه استفاده شد. P value کمتر از ۰/۰۵ به‌عنوان اختلاف معنی‌دار آماری گزارش گردید.

**یافته‌ها:** نتایج مطالعه حاضر نشان داد که مصرف نیتريت سدیم، التهاب زمینه از نوع تک هسته‌ای (Mononuclear) در هر دو جنس، خصوصاً در اطراف پالپ‌ها را به‌وجود می‌آورد. همچنین در هر دو جنس میزان نیتريك اکساید (NOx) در خون حیوانات، در گروه دریافت کننده دوز ۳۵۰ میلی‌گرم بر کیلوگرم نیتريت سدیم و گروه دریافت کننده ۱۷۵ میلی‌گرم بر کیلوگرم در مقایسه با گروه کنترل به‌صورت معناداری افزایش یافته بود.

**نتیجه‌گیری:** نتایج پژوهش حاضر و سایر پژوهش‌های انجام شده نشان می‌دهد که نیتريت سدیم باعث آسیب به عروق خونی، کبد، طحال و دیگر ارگان‌ها می‌شود. لذا بر لزوم جایگزینی نیتريت سدیم با دیگر مواد نگه‌دارنده در مواد غذایی تأکید دارد.

واژگان کلیدی: التهاب، طحال، نیتريت سدیم، نیتريك اکساید، موش صحرايي

\*دانشگاه آزاد اسلامی، واحد کازرون، باشگاه پژوهشگران جوان و نخبگان، کازرون، ایران

## مقدمه

عمل‌آوری گوشت شامل استفاده از نمک، شکر، نیتريت و یا نیترات در گوشت برای پدید آمدن یکسری ویژگی‌های مطلوب در آن می‌باشد. از بین این ترکیبات، نیتريت و نیترات از نقش کلیدی‌تری برخوردارند و عمده‌ی ویژگی‌های مطلوب گوشت‌های عمل‌آوری شده به آن‌ها مربوط می‌شود. نیترات بیشتر در محصولاتی که زمان عمل‌آوری طولانی‌تری دارند یا دوره رسیدگی را پشت سر می‌گذارند استفاده می‌شود (۱).

نیتريت یک ماده بسیار واکنش‌گر است که می‌تواند در واکنش‌های شیمیایی متعددی شرکت کند. از نقطه نظر بهداشتی، عملکرد ضد بوتولینی نیتريت در جلوگیری از رشد و تولید سم باکتری کلسترییدیوم بوتولینوم از اهمیت زیادی برخوردار است. به‌علاوه نیتريت یک آنتی‌اکسیدان بسیار خوب است و از اکسیده شدن چربی‌های فرآورده‌های گوشتی در طول نگهداری آن‌ها جلوگیری می‌کند (۲). همچنین سطح فیزیولوژیکی و درمانی نیتريت، پتانسیل ایجاد فرصت‌های درمانی در بیماری‌های انسانی از قبیل سکتة مغزی، انفارکتوس میوکارد و برقراری جریان خون مجدد در ایسکمی‌ها را به‌وجود می‌آورد (۳).

علی‌رغم تمام ویژگی‌های مطلوب ذکر شده برای نیتريت، این ماده می‌تواند در شرایط خاص با آمین‌ها و اسیدهای آمینه آزاد موجود در فرآورده‌های گوشتی واکنش دهد و نیتروز آمین‌ها را تولید کند (۴). سرطان‌زایی و جهش‌زایی نیتروز آمین‌ها در بسیاری از حیوانات به اثبات رسیده است و از این رو در خصوص تولید این ماده در فرآورده‌های گوشتی عمل‌آوری شده نگرانی‌های زیادی وجود دارد (۵).

مطالعات متعدد اثرات گشادکنندگی عروق، در دوزهای پایین نیتريت در موش‌های صحرایی،

گوسفند، سگ، پریمات و انسان را تأیید می‌کند؛ و بیش از نیم قرن است که دانشمندان نقش فیزیولوژیکی این یون در اتساع عروق را بررسی می‌کنند (۳).

همچنین مصرف نیتريت سدیم در آب آشامیدنی باعث افزایش غلظت ریبوفلاوین، ویتامین B1، نیاسین پانتوتیک اسید و کاهش نیاسین در طحال می‌شود (۶).

طحال بزرگ‌ترین اندام لنفوئید در دستگاه گردش خون انسان می‌باشد. به‌علت تعداد زیاد سلول‌های فاگوسیتی و تماس نزدیک بین خون در گردش و این سلول‌ها، طحال نقش دفاعی مهمی در مقابل میکروارگانیزم‌هایی که به جریان خون نفوذ می‌کنند، بازی می‌کند. همچنین، محل تخریب بسیاری از گلبول‌های قرمز نیز می‌باشد (۷).

نیتريت در معده به‌صورت خودبه‌خود تجزیه شده و نیتريك اکساید و دیگر اکسیدهای فعال نیتروزن تولید شده (۳) و پس از جذب، نیتريت به سرعت در پلازما گسترش یافته و با اریتروسیت‌ها پیوند برقرار می‌کند (۸). هنگامی که PH معده اسیدی باشد و باکتری‌های روده‌ایی در روده موجود باشند، نیتريت به آسانی با آمین‌های ثانویه و آمیدها واکنش می‌دهد و ترکیبات سرطان‌زای ان نیتروز (N-nitroso) را تولید می‌کند (۸) و (۹) که احتمالاً می‌تواند در بافت طحال نیز اثراتی را اعمال کند.

در مطالعه‌ایی که توسط چن (Chan) و همکاران در سال ۲۰۰۱ انجام شد بروز خون‌سازی خارج از مغز استخوان در موش‌هایی که در معرض نیتريت سدیم قرار گرفته بودند به‌طور معنی‌داری بیشتر از گروه کنترل بود.

علی‌رغم اینکه نیتريت بر روی سیستم‌های مختلف بدن تأثیرگذار است و در صنایع غذایی، دارویی و شیمیایی مصرف گسترده‌ای دارد و در جوامع امروزی نیز در صنایع غذایی و آفت‌کش‌ها به‌طور بی‌رویه مورد

به صورت محلول در آب آشامیدنی و رژیم غذایی سالم و طبیعی دریافت می‌کردند.

**(۳) گروه تیمار با دوز حداکثر:** روزانه مقدار ۳۵۰ میلی‌گرم به ازای یک کیلوگرم وزن بدن نیتريت سدیم به صورت محلول در آب آشامیدنی به همراه رژیم غذایی سالم و طبیعی دریافت می‌کردند.

پس از دوره ۶۰ روزه تیمار، در روز ۶۱ موش‌ها توسط مهار کننده و دستگاه مقید کننده توزین شدند و با استفاده از پنبه آغشته به اتر در جار بیهوشی، بیهوش گردیدند. سپس به روش کاملاً انسانی از حیوان بیهوش شده با سرنگ از بطن چپ خون‌گیری به عمل آمد. جدا سازی سرم صورت گرفت و سرم‌ها در دمای ۱۸- درجه سانتی‌گراد فریز شدند. سپس بافت‌های طحال را بیرون آورده و پس از شستشو با سرم فیزیولوژی (۹ گرم کلرید سدیم در یک لیتر آب مقطر)، برای تهیه مقاطع بافتی در فرمالین ۱۰ درصد قرار گرفتند و سپس جهت بررسی تغییرات بافتی از آن‌ها مقاطع بافتی تهیه گردید. اندازه‌گیری میزان نیتريك اکساید خون (NOx) طبق واکنش گریس در میکرو پليت الیزا انجام شد. رنگ‌آمیزی نمونه‌ها به روش هماتوکسیلین - ائوزین انجام و ویژگی‌های بافت‌شناسی (مورفومتریک و مورفولوژیک بافت طحال)، تغییرات وزن بدن قبل و بعد از آزمایش و میزان نیتريك اکساید خون (NOx) مورد بررسی قرار گرفت.

### آنالیز آماری

پس از ثبت داده‌ها در نرم‌افزار SPSS (SPSS Inc, Chicago, IL, USA) ویرایش ۱۷، برای مقایسه وزن قبل و بعد از اتمام دوره آزمایش از آزمون تی (t-test) و جهت مقایسه میزان نیتريك اکساید خون (NOx) در گروه‌های مختلف آزمون

استفاده قرار گرفته است، اما تاکنون مطالعه‌ای در زمینه بررسی اثرات هیستوپاتولوژیکی بر بافت طحال و مقایسه دو جنس نر و ماده و تأثیر نیتريك اکساید بر این بافت صورت نگرفته است، لذا با توجه به اهمیت طحال و اثر نیتريت سدیم بر دیگر ارگان‌ها، هدف از مطالعه‌ی حاضر بررسی اثرات هیستوپاتولوژیکی نیتريت سدیم بر بافت طحال در دو جنس نر و ماده می‌باشد.

### مواد و روش‌ها

در این پژوهش، ۶۰ سر موش صحرایی نر و ماده بالغ از نژاد ویستار با وزن تقریبی  $230 \pm 10$  گرم از خانه‌ی حیوانات دانشگاه علوم پزشکی اهواز تهیه شدند و در خانه‌ی حیوانات دانشگاه آزاد کازرون نگهداری گردیدند. موش‌های صحرایی در قفس‌های پلی اتیلن مخصوص و در شرایط استاندارد با درجه حرارت متوسط برابر  $22 \pm 2$  درجه سانتی‌گراد و شرایط نوری ۱۲ ساعت روشنایی و ۱۲ ساعت تاریکی به مدت زمان ۷۴ روز (۶۰ روز برای آزمایش و ۱۴ روز برای سازگاری) نگهداری شدند. این پژوهش در فصل پاییز (در ماه‌های مهر، آبان و آذر) صورت گرفت.

موش‌های صحرایی آزادانه به غذای استاندارد فشرده دسترسی داشتند و از آب آشامیدنی به عنوان حلال نیتريت سدیم استفاده می‌شد. هر یک از دو جنس (نر و ماده) موش‌های صحرایی در ۳ گروه ده‌تایی به شرح زیر طبقه‌بندی شدند:

**(۱) گروه کنترل:** روزانه از آب آشامیدنی و غذای استاندارد آزمایشگاهی (رژیم سالم و طبیعی) به طور آزادانه در طی آزمایش استفاده می‌کردند و تحت هیچ‌گونه تیمار خاصی قرار نگرفتند.

**(۲) گروه تیمار با دوز حداقل:** روزانه مقدار ۱۷۵ میلی‌گرم به ازای یک کیلوگرم وزن بدن نیتريت سدیم

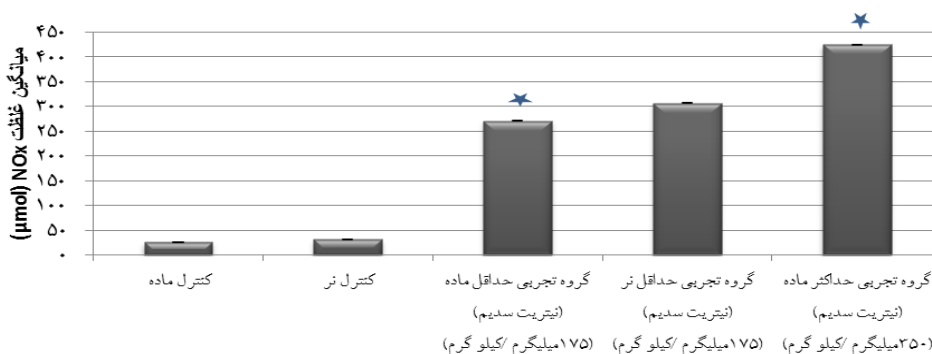
نسبت به گروه‌های دریافت کننده نیتريت و حتی گروه حداقل نسبت به گروه حداکثر، اضافه وزن بیشتری را داشته است اما این در سطح  $P \leq 0.05$  داده‌ها معنی‌دار نشده‌اند.

دریافت نیتريت سدیم از طریق آب شرب با مقادیر حداقل و حداکثر، باعث ایجاد تغییرات معنی‌داری در میانگین غلظت پلاسمایی نیتريك اکساید حیوانات نر و ماده در گروه‌های تیمار شده در سطح  $P \leq 0.05$  نسبت به گروه کنترل در پایان آزمایش شده است. همان‌طور که در نمودار ۱ مشاهده می‌شود، غلظت پلاسمایی نیتريك اکساید در گروه حداکثر و حداقل دو جنس نر و ماده به‌طور قابل ملاحظه و در سطح معنی‌دار  $P \leq 0.05$  نسبت به گروه کنترل افزایش یافته است.

آنالیز واریانس یک طرفه مورد استفاده قرار گرفت و  $P \leq 0.05$  به‌عنوان اختلاف معنی‌دار آماری گزارش شد.

## یافته‌ها

دریافت نیتريت سدیم از طریق آب شرب با مقادیر حداقل و حداکثر تأثیر معنی‌داری در سطح  $(P \leq 0.05)$  بر میانگین وزن حیوانات ماده در گروه‌های تیمار شده نسبت به گروه کنترل و همچنین نسبت به یکدیگر در شروع و پایان آزمایش نداشت. در حیوانات نر نیز، دریافت نیتريت سدیم از طریق آب شرب با مقادیر حداقل و حداکثر تأثیر معنی‌داری در سطح  $P \leq 0.05$  بر میانگین وزن حیوانات در گروه‌های تیمار شده نسبت به گروه کنترل نداشت. گروه‌های کنترل نر و ماده

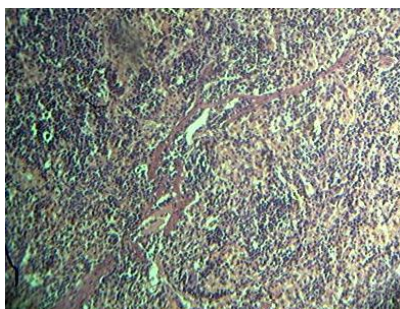


نمودار ۱) مقادیر بر اساس میانگین  $\pm$  خطای معیار میانگین ( $X \pm SEM$ ) آورده شده‌اند.

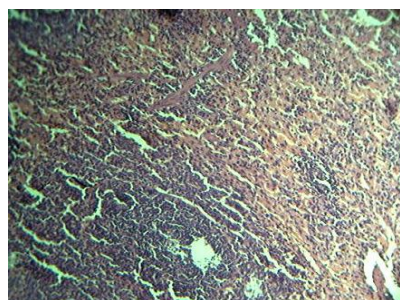
\* اختلاف معنی‌داری در سطح  $P \leq 0.01$  میان گروه‌های تجربی حداقل و حداکثر در مقایسه با گروه کنترل وجود دارد.

تک هسته‌ای و ماکروفاژ دیده شد. در هر دو جنس، گروه‌های دریافت کننده دوز ۳۵۰ میلی‌گرم بر کیلوگرم نسبت به گروه دریافت کننده ۱۷۵ میلی‌گرم بر کیلوگرم التهاب زمینه‌ای و التهاب اطراف پالپ‌های سفید (pulp) را بیشتر نشان دادند و در هر دو جنس التهاب زمینه‌ای از نوع تک هسته‌ای (Mononuclear) و اغلب از نوع لنفوسیت بود.

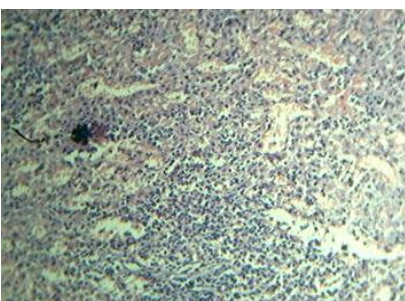
در بررسی اولیه ماکروسکوپی تغییر خاصی در رنگ و قوام در هیچ‌یک از نمونه‌های جداسازی شده مشخص نگردید. اما در بررسی به کمک میکروسکوپ نوری تمام گروه‌های دریافت کننده دارو در هر دو جنس التهاب زمینه‌ای و اتساع سینوزوئیدها، همراه با افزایش ارتشاح تک هسته‌ای و ماکروفاژ مشاهده گردید؛ در تمام گروه‌های دریافت کننده دارو در هر دو جنس، التهاب زمینه‌ای و اتساع سینوزوئیدها، همراه با افزایش ارتشاح



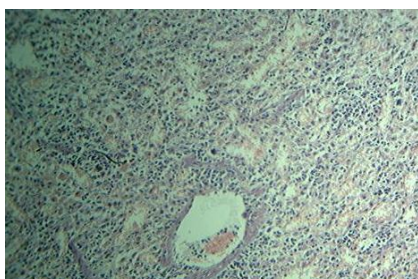
(۳)



(۴)

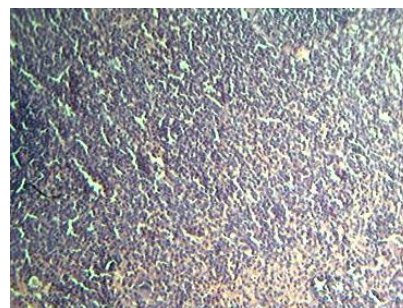


(۵)

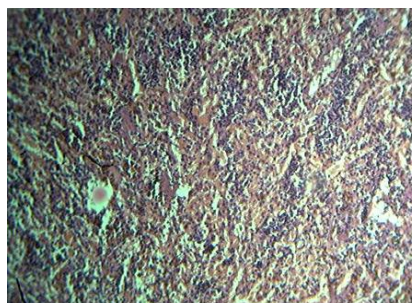


(۶)

همچنین در گروه‌های دریافت کننده دوز ۳۵۰ میلی‌گرم بر کیلوگرم نسبت به گروه دریافت کننده ۱۷۵ میلی‌گرم، احتقان (Conjestion) در زمینه به وضوح بیشتر دیده می‌شد. البته به‌طور کلی در نمونه‌های مربوط به جنس ماده، نسبت به گروه نر التهاب بیشتری دیده شد. همان‌گونه که در شکل ۱ و ۴ ملاحظه می‌شود در گروه کنترل در هر دو جنس ظاهر تمام لایه‌ها کاملاً منظم و یکنواخت می‌باشد ولی شکل ۲ و ۵ که مربوط به گروه دریافت کننده دوز ۱۷۰ میلی‌گرم بر کیلوگرم می‌باشد همان‌گونه که ملاحظه می‌شود التهاب زمینه‌ای و التهاب اطراف پالپ‌ها (pulp) دیده می‌شود (رنگ قرمز نشان‌دهنده التهاب می‌باشد)، اما در شکل ۳ و ۶ که متعلق به گروه دریافت کننده ۳۵۰ میلی‌گرم بر کیلوگرم می‌باشد التهاب زمینه‌ای و التهاب اطراف پالپ‌ها به‌خوبی مشخص می‌باشد.



(۱)



(۲)

### بحث

در مطالعه استوک (Stokes) و همکاران (۲۰۰۹) مصرف نیتريت سدیم به‌صورت محلول در آب آشامیدنی، میزان نیتريت و نیترات در پلاسما، بافت قلب و کبد را افزایش داد (۱۰).

مطالعه‌ای که توسط چن (Chan) و همکاران انجام شد بروز خون‌سازی خارج از مغز استخوان در موش‌هایی که در معرض نیتريت سدیم قرار گرفته بودند به‌طور معنی‌داری بیشتر از گروه کنترل بود که به‌وسیله سلول‌های خوشه‌ای، بزرگ‌تر و تیره‌ی خون‌ساز در پالپ قرمز توجیه شد، همچنین غلظت مت هموگلوبین افزایش و سلول‌های تک هسته‌ای در طحال به‌طور معناداری کاهش یافتند (۱۱).

اوترز (Oates) و همکاران نشان دادند که نیتريك اکساید می‌تواند نقش مهمی را در مرگ لنفوسیت‌های طحال موش، ایفا کند که احتمالاً از طریق مهار پروتئین کیناز c (pkc) این روند اتفاق می‌افتاد (۱۳). همچنین ایلماز (Yilmaz) و همکاران در سال ۲۰۰۱ گزارش دادند که اندوتوکسین القایی می‌تواند آسیب‌های طحال را در موش‌های اندوتوکسمیک ایجاد کند که می‌توان این خاصیت را به‌دلیل تولید نیتريك اکساید اندوتلیالی یا القایی توجیه نمود (۱۴). تمامی مطالعات ذکر شده نتایج حاصل از این پژوهش را تأیید می‌نمایند.

### نتیجه‌گیری

نتایج پژوهش حاضر و سایر پژوهش‌های انجام شده نشان می‌دهد که نیتريت سدیم باعث آسیب به عروق خونی، کبد، طحال و دیگر ارگان‌ها می‌شود. همچنین بر لزوم جایگزینی نیتريت سدیم با دیگر مواد ننگه دارنده در مواد غذایی تأکید دارد.

در مطالعه‌ی حاضر نیز در گروه‌های تجربی تیمار شده با نیتريت سدیم به‌دلیل مصرف نیتريت سدیم در آب آشامیدنی، غلظت NOx در خون افزایش یافته است در حالی که در گروه‌های کنترل غلظت نیتريت در سطح نرمال بود.

سرطان‌زایی و جهش‌زایی نیتروزآمین‌ها در بسیاری از حیوانات به اثبات رسیده است و از این رو در خصوص تولید این ماده در فرآورده‌های گوشتی عمل‌آوری شده نگرانی‌های زیادی وجود دارد (۵). نتایج حاصل از این پژوهش نشان داد، مصرف نیتريت سدیم، التهاب زمینه از نوع تک هسته‌ای (Monuclear) در هر دو جنس، خصوصاً در اطراف پالپ‌های سفید را به‌وجود می‌آورد همچنین در هر دو جنس میزان نیتريك اکساید در خون حیوانات، در گروه دریافت کننده دوز ۳۵۰ میلی‌گرم بر کیلوگرم نیتريت سدیم و گروه دریافت کننده ۱۷۵ میلی‌گرم بر کیلوگرم در مقایسه با گروه کنترل، به‌صورت معناداری افزایش یافته بود.

در طی مطالعه‌ای در سال ۲۰۰۹، مصرف نیتريت سدیم در آب آشامیدنی در موش‌های نر و ماده به‌مدت ۶ هفته باعث دژنراسیون اندک و نکروز سلول‌های کبدی و رسوب هموسیدرین در کبد، طحال و گره‌های لنفاوی و همولیز می‌شود (۱۱). همچنین طی مطالعه‌ای که توسط مانکاوا (Maekawa) و همکاران در سال ۱۹۸۲ صورت گرفت، موش‌هایی که در معرض نیتريت سدیم قرار گرفته بودند رنگ خون و طحالشان به‌دلیل بروز متهموگلوبین غیر طبیعی بود (۱۲). در

### References:

1. Forest J, Aberle E, Hedrick H, et al. Principle of Meat Science 5th ed. English: Kendall Hunt Publishing, 2012; 30-5.
2. Pegg R, Shahidi F. Nitrite curing of meat: the N-nitrosamine problem and nitrite alternatives. 1th ed. English: Wiley-Blackwell Publishing. 2005; 25-7.
3. Lundberg J, Weitzber E, Gladwin M. The

- nitrate–nitrite–nitric oxide pathway in physiology and therapeutics. *Nat Rev drug discov* 2008; 7: 25-30.
4. Honike K. The use and control of nitrite and nitrite for the processing of meat products. *Meat Science* 2008; 78: 68-76.
  5. Huang Y, Ji J, Hou Q. A study on carcinogenesis of endogenous nitrite and nitrosamine, and prevention of cancer. *Mutat Res Fundam Mol Mech Mutagen* 1996; 358: 7–14.
  6. Lhuissier M, Vernevault M. Effects of sodium nitrite on various vitamin concentrations in rat tissues. *Int J Vitam Nutr Res.* 1977; 48: 79-83.
  7. Mescher A. Junqueira's Basic Histology: Text and Atlas. 13th ed. United States: McGraw-Hill Companies; 2013, 100-30.
  8. Alexander J, Benford D, Cockburn A, et al. Scientific Opinion Nitrite as undesirable substances in animal feed. *EFSAJ*. 2009; 1017: 1-47.
  9. Ismail-Ashraf AET, Moustafa M. Microscopic Studies Of The Effect Of Some Food Additives On The Kidney Of Albino Rat. *EJHM* 2003; 12: 12 – 27.
  10. Stokes K, Dugas T, Tang Y, et al Dietary nitrite prevents hypercholesterolemic microvascular inflammation and reverses endothelial dysfunction. *Am J Physiol Heart Circ Physiol* 2009; 296: H1281.
  11. program NT. Toxicology and carcinogenesis studies of sodium nitrite (CAS NO. 7632-00-0) in F344/N rats and B6C3F1 mice (drinking water studies). National Toxicology Program technical report series 2001;495:7.
  12. Maekawa A, Ogiu T, Onodera H, et al. Carcinogenicity studies of sodium nitrite and sodium nitrate in F-344 rats. *Food Chem.* 1982; 20, 25-33.
  13. Oates J, Gilkeson G. Nitric oxide induces apoptosis in spleen lymphocytes from MRL/lpr mice. *J Investig Med.* 2004;52: 62-71.
  14. Yilmaz G, Gursoy-Ozdemir Y, Dogan, A, et al. Spleen damage in endotoxaemic mice: the involvement of nitric oxide. *J Physiol Pharmacol* 2001;52:729-44.

Original Article

## Histopathological effects of sodium nitrite on the spleen of male and female rats

*F. Juibar*<sup>1\*</sup>, *A. Tavakoli kazerooni*<sup>2</sup>, *A. Ghorbani ranjbary*<sup>1</sup>

<sup>1</sup> *Young Researchers and Elite Club, Kazerun Branch, Islamic Azad University, Kazerun, IRAN*

<sup>2</sup> *Department of biology & Laboratory Science, Kazerun Branch, Islamic Azad University, Kazerun, IRAN*

(Received 12 Jul, 2013      Accepted 10 Sep, 2013)

### *Abstract*

**Background:** Nitrite and nitrate are common additives in meat processed products. In spite of all technological advantages of nitrite, creation of nitrosamine carcinogenic substances causes a lot of concerns for use of these additives. In this study, the histopathological effects of sodium nitrite on the splenic tissue in adult male and female rats were evaluated.

**Material and method:** In recent studies, 60 adult male and female rats strain Vistar, divided in 6 groups of 10. They were examined for 60 day, and they (male and female rats separately) were divided in 175 mg/kg/day dose recipient group, 350 mg/kg/day dose recipient group and control group which was absorbed nitrite through drinking water. At the end of day 60, using cotton dipped in ether in the jar of anesthesia, were anesthetized. After anesthesia, blood from the left ventricle was taken .the spleen was taking out of body, and then tissue sections were prepared for testing tissue changes. The samples were stained with Hematoxylin- Eozin method. In both sex, factors like morphometric and morphologic from spleen tissue, body weight changes before and after test and blood NOx level was checked. After data collection, all data was analyzed by SPSS statistical software version 17 with using Independent sample t-test and ANOVA. P value of less than 0.05 were reported as statistically significant.

**Result:** The results showed that consume of sodium nitrite, cause background inflammation type of Mononuclear in both sex, especially around the pulp. Also, in both sex NOx levels in the blood of animals in the group receiving 350 mg/ kg and group receiving 175 mg of sodium nitrite per kg compared with the control group, significantly increased ( $p \leq 0.05$ ).

**Conclusion:** Considering of this study and other studies, Nitrite can cause damage to blood vessels, liver, spleen and other organs. Also sodium nitrite has to switching to other food preservatives.

**Key word:** Inflammation, Nitric oxide, Sodium nitrite, Rat, Spleen

\*Address for correspondence: Young Researchers and Elite Club, Kazerun Branch, Islamic Azad University, Kazerun, IRAN.  
E-mail: Dr.f.juibar@gmail.com