



ISMJ 2015; 18(1): 235-238

دوماهنامه طب جنوب

پژوهشکده زیست-پزشکی خلیج فارس

دانشگاه علوم پزشکی و خدمات بهداشتی درمانی بوشهر

سال هجدهم، شماره ۱، صفحه ۲۳۸ - ۲۳۵ (فروردین و اردیبهشت ۱۳۹۴)

## مهاجرت غیر عادی انتهای کاتر شانت بطنی - صفاقی به مهبل

سید قوام‌الدین تولایی<sup>۱</sup>

<sup>۱</sup> بیمارستان شهدای خلیج فارس، دانشگاه علوم پزشکی و خدمات بهداشتی درمانی بوشهر

(دریافت مقاله: ۹۱/۹/۸ - پذیرش مقاله: ۹۲/۸/۱۵)

### چکیده

از روش‌های متداول جهت کاهش فشار داخل مغز و درمان هیدروسفالی استفاده از شانت مغزی است. عوارض جانبی شانت‌های مغزی کم نیستند. از جمله می‌توان به اختلال کارکرد شانت، عفونت و مهاجرت به جاهای غیر عادی اشاره نمود. در اینجا به مورد نادری از ورود انتهای کاتر شکمی شانت به واژن اشاره می‌شود. واژگان کلیدی: شانت مغزی، عوارض، واژن، جسم خارجی.

\* بوشهر، بخش جراحی اعصاب، بیمارستان شهدای خلیج فارس، دانشگاه علوم پزشکی و خدمات بهداشتی درمانی بوشهر

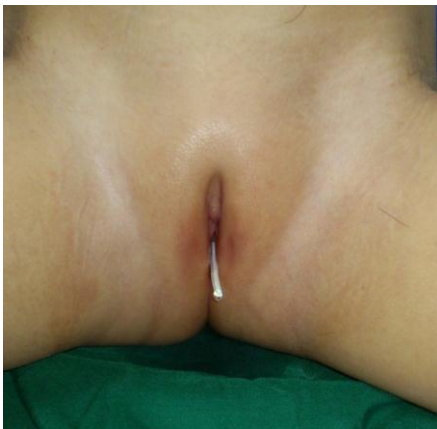
## مقدمه

یکی از روش‌های متداول جهت کاهش فشار داخل مغز استفاده از انواع شانت‌های مغزی است (۱). به این نحو که، مسیری از ونتریکل‌های مغزی به یکی از محل‌های جذب CSF که عموماً در پریتون قرار دارد، برقرار کرد. (Ventriculo-Peritoneal shunt). این روش بسیار موثر و کاراست اما متأسفانه عوارض جانبی شانت‌های مغزی کم نیستند. از جمله می‌توان به اختلال کارکرد شانت، عفونت و مهاجرت به جاهای غیر عادی مانند اسکروتوم، دستگاه گوارش و واژن اشاره کرد (۲ و ۳). بروز این عارضه در دستگاه تناسلی زنانه نادر است. در این مقاله به یک مورد آن اشاره می‌شود.

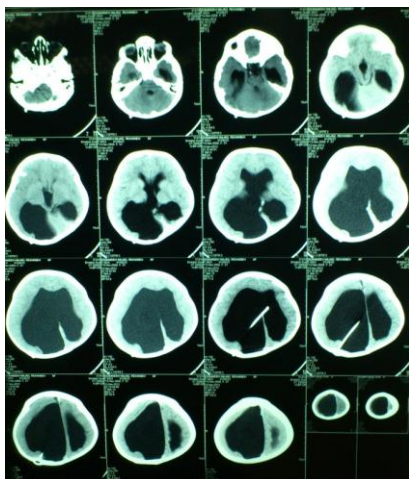
## معرفی بیمار

بیمار دختر بچه‌ای ۳ ساله است که در ۶ ماهگی با تشخیص هیدروسفالوس، تحت جراحی و شانت‌گذاری مغزی- صفاقی قرار گرفته است. در این مدت هیچ عارضه‌ای از شانت دیده نشده لذا مورد revision قرار نگرفته بوده است. والدین، کودک را با اظهار اینکه جسم خارجی از مهبل وی طی ۲ روز اخیر بیرون آمده به کلینیک شخصی اینجانب آوردند. در معاینه بالینی هیچ علامتی از عفونت از جمله مننژیت وجود نداشت. دور سر بیمار بالای صدک ۹۰ درصد متناسب با سن بود با این وجود حال عمومی بیمار خوب و ادم پایی در فوندوسکوپ دیده نشد. فونتال‌ها نیز بسته بودند. در ظاهر شانت به خوبی کار می‌کرد و CSF از انتهای کاتتر در واژن خارج می‌شد. شکم نرم و بدون تندرns بود. بیمار در بخش جراحی زنان مرکز آموزشی درمانی فاطمه زهرا وابسته به دانشگاه علوم پزشکی بوشهر بستری شد و سپس نمونه CSF از طریق shunt tap از پمپ شانت تهیه گردید که قویاً به نفع عفونت باکتریال بود. بنابراین

بلافاصله شانت خارج گردید و برای بیمار ventricular external drainage برقرار گشته و همزمان با نظر همکاران متخصص کودکان، آنتی‌بیوتیک empirical شروع گردید. هر روز - از جمله قبل از شروع آنتی‌بیوتیک- نمونه CSF با حفظ اصول آسپتیک، از بیمار گرفته می‌شد که جهت کشت و آنالیز ارسال می‌گردید. کشت هیچکدام از نمونه‌ها مثبت نشد. اما آنالیز قند، سلول و پروتئین CSF به نفع مننژیت باکتریال بود. و بعد از ۱۵ روز همزمان با نرمال شدن آنالیز CSF اقدام به شانت‌گذاری در محل و مسیری دیگر گردید و بیمار با حال عمومی خوب از بیمارستان ترخیص گردید.



محل خروج کاتتر شکمی



CT اسکن بیمار

## بحث

درمان استاندارد هیدروسفالوس-Ventriculo-Peritoneal shunt می‌باشد. هر چند روشی مطمئن و کارا در درمان بیماران است ولی همواره جراح باید از عوارض نه چندان کم این روش آگاه و به هوش باشد. ورود انتهای شکمی کاتتر به ارگان‌های داخلی از جمله این عوارض است. پرفراسیون واژن که قاعدتاً از طریق کولدوساک صورت می‌گیرد از جمله عوارض بسیار نادر می‌باشد که تعداد موارد گزارش شده آن به ۱۰ مورد نیز نمی‌رسد (۱ و ۴). موردی مشابه را نیز در سال ۲۰۰۷ در بیمارستان نمازی شیراز گزارش کرده‌ایم (۵).

البته می‌توان با رعایت تکنیک‌های بهتر جراحی تا حد ممکن شانس عوارض را کم نمود (۵) اما عوارض دراز مدتی مانند آنچه در بیمار فوق رخ داده را نمی‌توان به آسانی توضیح داد. باخ (Boch) و همکاران اعتقاد دارند جنس لوله شانت و اتصال آن به دیواره عروق خونی و لنفاتیک یکی از راه‌های ورود شانت به اعضای داخل شکمی می‌باشد (۶). رابین (Rubin) اظهار می‌دارد

فیروز انتهای کاتتر مانند قلابی عمل می‌کند و با هر حرکتی بر روی احشا فشار و کشش ایجاد می‌کند (۷). ایسکمی موضعی نیز شاید دلیل دیگر قابل ذکر باشد (۸). از سایر نظریات می‌توان به واکنش آلرژیک به سیلیکون، دیواره نازک واژن و نوک تیز و سخت انتهای کاتتر شکمی اشاره کرد (۱). از جمله عوارض خطرناک این پرفراسیون پریتونیت و مننژیت است که خوشبختانه بیمار ما هیچکدام از علائم مربوطه را نداشت. البته در اینصورت مننژیت بیمارستانی می‌باشد و پاسخ به درمان را سخت می‌کند (۹ و ۱۰)

## نتیجه‌گیری

به جرأت می‌توان گفت یکی از ساده‌ترین و در عین حال یکی از پر عارضه‌ترین جراحی‌های اعصاب، شانت‌گذاری مغزی است. بنابراین انجام جراحی به شکل elective تا حد امکان، بهبود تکنیک‌های کارگذاری و پیگیری مستمر بیماران و جدی گرفتن هر کدام از شکایت‌های بیمار توصیه می‌گردد.

## References:

1. Altas M, Aras M, Altas ZG, et al. Vaginal perforation caused by distal tip of ventriculoperitoneal shunt: Report of a rare complication. *Pak J Med Sci* 2012; 28: 550-1.
2. Adeloye A, Olumide AA. Abdominal complications of ventriculoperitoneal shunts in Nigerians. *Int Surg* 1977; 62: 525-7.
3. Eichel L, Allende R, Mevorach RA, et al. Bladder calculus formation and urinary retention secondary to perforation of a normal bladder by a ventriculoperitoneal shunt. *Urology* 2002; 60: 344.
4. Patel CD, Matloub H. Vaginal perforation as a complication of ventriculoperitoneal shunt: Case report. *J Neurosurg* 1973; 38: 761-2.
5. Farrokhi MR, Tavallae Gh. Unusual migration of the distal catheter of a ventriculoperitoneal shunt into the vagina. *Iran J Med Sci* 2007; 32: 182-4.
6. Boch AL, Hermelin E, Sainte-Rose C, et al. Mechanical dysfunction of ventriculoperitoneal shunts caused by calcification of the silicone rubber catheter. *J Neurosurg* 1998; 88: 975-82.
7. Rubin RC, Chatak NR, Visudhipan P. A symptomatic perforated viscus and gram-negative ventriculitis as a complication of valve regulated ventriculoperitoneal shunt: Report of two cases. *J. Neurosurg* 1972; 37: 616-8.
8. Touho H, Nakauchi M, Tasawa T, et al. Intrahepatic migration of a peritoneal shunt catheter: Case report. *Neurosurgery* 1987; 21: 258-9.
9. Vahdat.k, Rezaee R, Gharib O. Bacteriology of hospital acquired infection and antibiotic resistance in a hospital university of bushehr in 2002-2003. *ISMJ*, 2005, 7(2), 135-40
10. Hadavand F, Maneshi H, Moatamed et al, Evaluation of resistancy to imipenem in positive blood culture in bushehr educationed hospitals-1389. *ISMJ* - 2014, 16(6): 479-485

*Case report*

# Unusual migration of ventriculo peritoneal distal catheter into vagina

*S.Gh. Tavallae*<sup>1\*</sup>

<sup>1</sup> *Martyrs Persian Gulf hospital, Bushehr University of medical sciences, Bushehr , Iran*

(Received 28 Nov, 2012      Accepted 6 Nov, 2013)

*Abstract*

VP shunt is one of the most popular methods for ICP reduction and treatment of hydrocephalus. Various complications of this method are not uncommon such as shunt malfunction, infection and unusual migration of distal catheter. I present a case of migration of the peritoneal catheter out of the vagina.

**Key words:** ventricular shunt, complication, vagina, foreign body.

*\*Address for correspondence:* Neurosurgery department, Martyrs Persian Gulf Hospital, Bushehr university of medical Sciences, Bushehr, IRAN, Email: ghavamtavallae@gmail.com.

Website: <http://bpums.ac.ir>  
Journal Address: <http://ismi.bpums.ac.ir>