



ISMJ 2016;19(2): 258-266

دوماهنامه طب جنوب

پژوهشکده زیست-پزشکی خلیج فارس

دانشگاه علوم پزشکی و خدمات بهداشتی درمانی بوشهر

سال نوزدهم، شماره ۲، صفحه ۲۶۶ - ۲۵۸ (خرداد و تیر ۱۳۹۵)

## بررسی میزان عوارض متسع کننده بافت (تیشو اکسپندر) در بیماران ترمیمی مراجعه کننده به بیمارستان حضرت فاطمه (س) بین سال‌های ۱۳۸۹ و ۱۳۹۱

امیراسدا... خواجه رحیمی<sup>۱</sup>، بابک نیکومرام<sup>۱</sup>، محمدجواد فاطمی<sup>۲\*</sup>، سیده سحر صالح<sup>۳</sup>،

محسن صابری<sup>۴</sup>، میترا نیازی<sup>۵</sup>، توران باقری<sup>۶</sup>، مریم محمدی نیا<sup>۷</sup>

<sup>۱</sup> گروه جراحی پلاستیک و ترمیمی، دانشگاه آزاد اسلامی واحد علوم پزشکی تهران

<sup>۲</sup> گروه جراحی پلاستیک و ترمیمی، مرکز تحقیقات سوختگی، دانشگاه علوم پزشکی ایران، تهران

<sup>۳</sup> گروه پزشکی عمومی، مرکز تحقیقات سوختگی، دانشگاه علوم پزشکی ایران، تهران، ایران

<sup>۴</sup> گروه پزشکی اجتماعی، مرکز تحقیقات طب، قرآن و حدیث، دانشکده پزشکی، دانشگاه علوم پزشکی بقیه الله، تهران، ایران

<sup>۵</sup> گروه کار درمانی، مرکز تحقیقات سوختگی، دانشگاه علوم پزشکی ایران، تهران، ایران

<sup>۶</sup> گروه پرستاری، مرکز تحقیقات سوختگی، دانشگاه علوم پزشکی ایران، تهران، ایران

<sup>۷</sup> مرکز تحقیقات سوختگی، دانشگاه علوم پزشکی ایران، تهران، ایران

(دریافت مقاله: ۹۳/۳/۲۱ - پذیرش مقاله: ۹۴/۲/۳۰)

### چکیده

**زمینه:** متسع کردن بافت یکی از روش‌های شایع در جراحی پلاستیک و ترمیمی خصوصاً در بیماران سوختگی است. این مطالعه به منظور بررسی میزان عوارض این روش در بیماران ترمیمی در بیمارستان حضرت فاطمه (س) در سال‌های ۹۱-۱۳۸۹ انجام شده است.

**مواد و روش‌ها:** این مطالعه مقطعی و گذشته‌نگر، در سال‌های ۹۱-۱۳۸۹ در بیمارستان حضرت فاطمه (س) انجام شد. در این مطالعه ۱۵۰ مورد از پرونده‌های بیماران ترمیمی در خصوص میزان فراوانی و نوع عوارض متسع کننده بافتی بررسی شدند.

**یافته‌ها:** حدود هفت درصد از بیماران دچار عارضه شده بودند. شایع‌ترین عارضه اکسپوز (خارج شدن) متسع کننده بافتی در ۸/۸۱ درصد از موارد بود، عوارض بعدی شامل انقباض کپسول و عفونت بودند. از فاکتورهای بررسی شده شامل سن، جنس، علت عمل جراحی، محل ضایعه و مدت بیهوشی فقط سن پایین تر ارتباط معناداری با افزایش میزان عوارض داشت (P=۰/۰۳۳).

**نتیجه‌گیری:** میزان بروز عارضه در بیمارانی که نیاز به استفاده از متسع کننده بافتی دارند زیاد نبوده و کمتر از ده درصد است. در کودکان باید دقت بیشتری در انتخاب بیمار مناسب و نیز رعایت دقیق اصول جراحی کرد تا از ایجاد عارضه جلوگیری نمایم.

**واژگان کلیدی:** متسع کننده بافتی، عارضه، جراحی ترمیمی، جراحی پلاستیک، سوختگی


\* تهران، خیابان ولیعصر، خیابان رشید یاسمی، بیمارستان شهید مطهری، مرکز تحقیقات سوختگی دانشگاه علوم پزشکی ایران

## مقدمه

مطالعات انسانی مورد بررسی قرار گرفت. پس از آن در سال ۱۹۷۶، رادووان (Radovan) از بسط بافت برای ترمیم پستان در ماستکتومی استفاده نمود. از آن به بعد بود که متسع کردن بافت در میان جراحان پلاستیک محبوبیت پیدا کرد و روش درمانی انتخابی برای بسیاری از نقص‌های اکتسابی در کودکان و همچنین در بزرگسالان تبدیل شده است (۳).

به خوبی نشان داده شد که این وسیله در بیماری‌هایی مانند اسکار سوختگی خصوصاً در ناحیه سر و گردن، تروما، سرطان خصوصاً بازسازی پستان بعد از ماستکتومی به علت سرطان، ناهنجاری‌های مادرزادی و موارد مشابه کاربرد فراوان دارد (۳ و ۴).

تیشو اکسپندر دارای یک کیسه قابل اتساع سیلیکونی (در حجم‌های مختلف)، یک موضع تزریق خود مسدود شونده، دو لوله رابطه و یک کانکتور مرتبط کننده قابل تنظیم است و به صورت ۱۰۰ درصد از سیلیکون تهیه می‌شود. این محصول استریل شده می‌باشد و در صورت رعایت شرایط مناسب تا پنج سال قابل نگهداری است (۱ و ۳).



شکل (۱) مدل تیشو اکسپندر شامل: کیسه قابل اتساع، لوله رابط و یک کانکتور مرتبط کننده قابل تنظیم

جراحان پلاستیک غالباً برای بازسازی و ترمیم ضایعات بافت نرم وسیع و پیچیده از روش‌های مختلف مانند پیوند پوست، فلپ‌های موضعی و انتقال بافت آزاد استفاده می‌کنند. پیوند پوستی را می‌توان به‌طور مؤثر برای ترمیم بسیاری از ضایعات به کار برد اما از نظر زیبایی آنچنان اثر مطلوبی نخواهد داشت. به علاوه انقباض ثانویه ناحیه پیوند می‌تواند منجر به محدودیت‌های عملکردی شود. فلپ‌های موضعی نتایج زیبایی معقول با حفظ رنگ پوست و ویژگی‌های خاص پوستی دارند اما فاقد اندازه و حجم مناسب برای ترمیم ضایعات وسیع‌تر هستند. انتقال بافت آزاد نیز گرچه منبع عروقی خوبی برای بافت مورد ترمیم است اما این فلپ‌ها با مرگ بافت ناحیه اهدا کننده و ایجاد اسکارهای اضافی همراه می‌گردد (۱ و ۲).

با وجود گزینه‌های بسیار، گاهی بهترین گزینه برای ترمیم، استفاده از متسع کننده‌های بافتی (تیشو اکسپندر) است. اکسپاندرهای بافتی نقش مهمی در درمان بیماران با ضایعات وسیع پوستی و بافت نرم دارند. متسع کردن بافت اولین بار در سال ۱۹۵۷ توسط نئومن (Neumann) شناخته شد. او از یک وسیله بادکنک مانند لاستیکی زیر جلدی که به تدریج با هوا پر شده بود، برای ترمیم گوش استفاده کرد. او مشاهده کرد که با استفاده از این تکنیک می‌توان پوست سالم و جدید تولید کرده و از آن برای پوشش زخم‌های وسیع‌تر استفاده کند. به علاوه این بافت اتساع یافته از نظر رنگ و بافت مشابه نواحی مجاور بوده و همان ویژگی‌های حسی و رشد موی بافت از دست رفته با حداقل اسکار را داشت (۱، ۳ و ۶).

از سال ۱۹۵۷، سازگاری بیولوژیکی پوست بافت گسترش داده شده به دقت در مدل‌های حیوانی و

میزان عوارض تأثیرگذار باشند، و همچنین به دلیل اینکه بیشترین میزان کاربرد تیشو اکسپندر در جراحی‌های پلاستیک، ترمیمی و سوختگی می‌باشد، بر آن شدیم تا در یک مرکز جراحی پلاستیک و ترمیمی به بررسی میزان وقوع عوارض استفاده از این روش در بیماران و ارتباط آن با فاکتورهای مختلف بپردازیم.

### مواد و روش‌ها

مطالعه حاضر یک مطالعه مقطعی و گذشته‌نگر بوده و روش جمع‌آوری اطلاعات، پرونده‌های پزشکی بیماران می‌باشد. همه بیمارانی که برای آن‌ها در طی سال‌های ۹۰ و ۹۱ در بیمارستان حضرت فاطمه (س) اکسپاندر بافتی گذاشته شده بود، وارد این مطالعه شدند. همه بیمارانی که اطلاعات پرونده آن‌ها ناقص بود یا به بیماری زمینه‌ای مبتلا بودند از مطالعه حذف شدند. در مجموع ۱۵۰ نفر وارد مطالعه شدند. اطلاعات مربوط به مشخصات بیماران شامل مشخصات دموگرافیک، سن، جنس، علت استفاده از اکسپاندر بافتی، محل تعبیه دستگاه، حجم اکسپاندر، وجود و عدم وجود عارضه و نوع آن جمع‌آوری و ثبت گردید.

آنالیز داده‌ها با استفاده از نرم‌افزار آماری SPSS (SPSS Inc, USA, Chicago, II) ویرایش ۱۳ انجام شد. برای متغیرهای کیفی فراوانی و درصد فراوانی و برای متغیرهای کمی میانگین و انحراف معیار محاسبه شد. برای بررسی ارتباط‌های آماری از آزمون‌های کای اسکوار و T-test استفاده شد و سطح معناداری ۰/۰۵ لحاظ گردید.

### یافته‌ها

در مجموع ۱۵۰ بیمار وارد مطالعه شدند. از این تعداد ۲۴/۷ درصد مرد و ۷۵/۳ درصد زن بودند. میانگین

این محصول به‌طور موقت در ناحیه زیرجلد یا زیر عضله کار گذاشته می‌شود تا با افزایش بافت طبیعی در مجاورت یا زیر ناحیه آسیب دیده امکان ترمیم آن را فراهم نماید. تیشو اکسپندر نه تنها پوست را تحت کشش قرار می‌دهد بلکه با تحریک باعث پرولیفراسیون سلول‌های جدید پوستی می‌شود. در موارد عفونت فعال یا اخیر، بیماری‌های سیستمیک که منجر به تأخیر در التیام زخم‌ها می‌شوند، بافت پوشاننده ناکافی و نامتناسب، سرطان متاستاتیک پستان نباید از اکسپاندر بافتی استفاده شود (۲).

علاوه بر مزایا و فواید زیاد ترمیم با تیشو اکسپاندر در ضایعات بافت نرم، اما این روش مشکلات محدود کننده مشخصی نیز دارد. از آنجایی که اکسپاندر بافتی جسم خارجی بوده و با جراحی در بدن تعبیه می‌شود می‌تواند باعث عارضه شود. میزان عوارض در مطالعات مختلف در محدوده ۲۰ تا ۴۰ درصد بیان شده که این میزان گاهی تا ۸۰ درصد نیز افزایش داشته است (۵ و ۶). بررسی این مطالعات نشان داده است که شایع‌ترین عوارض شامل درد، اسپوز شدن، عفونت، هماتوم، سروما، اکستروژن، جمع شدن و انقباض کپسول، پارگی، خالی شدن خود بخود، کار نکردن پورت تزریق و نکروز پوست، تأخیر در تکمیل ترمیم و تغییر کیفیت زندگی می‌باشد (۱ و ۷).

همچنین در مطالعاتی که مورد بررسی قرار دادیم، عوامل خطر برای ایجاد عوارض بیشتر در بیماران سوختگی، کودکان و افراد مسن و همچنین هنگامی که همزمان بیش از یک تیشو اکسپندر در بیمار استفاده می‌شود گزارش شده است (۲ و ۵).

از آنجایی که در این زمینه مطالعه‌ای در ایران انجام نشده است و از طرفی هر روز تکنیک‌های جراحی ظریف‌تر و غیرتهاجمی‌تر می‌شوند و می‌توانند روی

سنی افراد مورد بررسی ۲۴/۹ سال با انحراف معیار ۸/۸ سال بود. علت درمان در ۸۳/۳ درصد سوختگی، ۱۰ درصد تروما، ۴ درصد خال و ۲/۷ درصد همانژیوم بود. محل تحت درمان در ۳۴ درصد از افراد صورت، در ۲۱/۳ درصد گردن، در ۱۸ درصد شکم و سینه و در ۲۶/۷ درصد اندام‌ها بودند.

۷/۳ درصد از افراد دچار عوارض گردیدند. نوع عارضه در ۸۱/۸ درصد از موارد اکسپوز شدن (Expose) بود، در ۹/۱ درصد انقباض کپسول و در ۹/۱ درصد هم عفونت مشاهده گردید. سن پایین‌تر ارتباط معناداری با ایجاد عوارض داشت ( $P=۰/۰۳۳$ ). سایر عوامل ارتباطی با ایجاد عارضه نداشتند ( $P>۰/۰۵$ ). (نمودار ۱)

در مطالعات مشابه میزان عوارض عمدتاً بیش از مطالعه ما بوده است. میزان عوارض ۱۱ تا ۳۹ درصد در مطالعات مختلف بوده و در برخی مطالعات تا ۵۰ درصد نیز گزارش شده است (۱، ۴ و ۹).

تورکو (Turko) و همکاران در مطالعه خود میزان عوارض را ۱۹ درصد (۴ نفر از ۲۱ نفر) اعلام کردند که یک مورد اکسپوز و سه مورد عفونت دیده شده است اما در مطالعه ما میزان اکسپوز نسبت به عفونت بیشتر بوده است (۱۰).

جدول (۱) توزیع فراوانی نوع عارضه در افراد مورد مطالعه

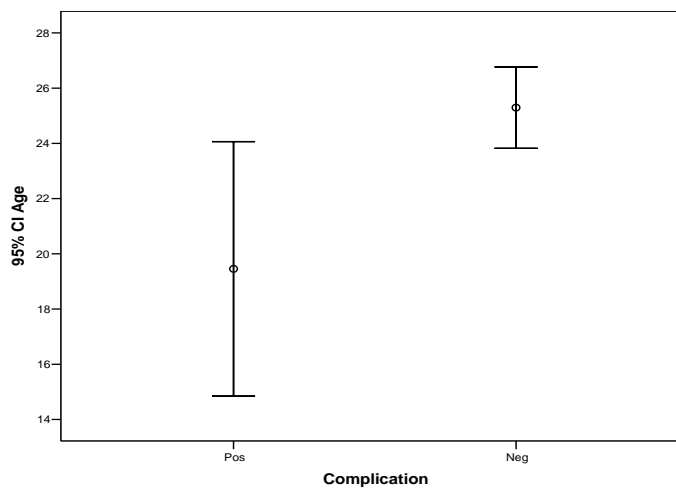
نوع عارضه	فراوانی مشاهده شده (تعداد)	فراوانی مشاهده شده (درصد)
انقباض کپسول	۱	۹/۱
اکسپوز شدن	۹	۸۱/۸
عفونت	۱	۹/۱
تعداد کل	۱۱	۱۰۰/۰

یافته‌ها نشان دادند که جنسیت، علت درمان، محل آن هیچ ارتباط معناداری با ایجاد عوارض نداشتند.

جدول (۲) توزیع فراوانی عوارض بر اساس جنس بیمار، علت و محل درمان

p.value	کل	میزان عوارض		عامل	
		مثبت	منفی		
NS	۳۷ (۱۰۰/۰)	۴ (۱۰/۸)	۳۳ (۸۹/۲)	مرد	جنس
	۱۱۳ (۱۰۰/۰)	۷ (۶/۲)	۱۰۶ (۹۳/۸)	زن	
	۱۲۵ (۱۰۰/۰)	۱۰ (۸/۰)	۱۱۵ (۹۲/۰)	سوختگی	
NS	۱۵ (۱۰۰/۰)	۰ (۰/۰)	۱۵ (۱۰۰/۰)	تروما	محل درمان
	۶ (۱۰۰/۰)	۰ (۰/۰)	۶ (۱۰۰/۰)	خال	
	۴ (۱۰۰/۰)	۱ (۲۵/۰)	۳ (۷۵/۰)	همانژیوم	
NS	۵۱ (۱۰۰/۰)	۲ (۳/۹)	۴۹ (۹۶/۱)	صورت	محل
	۳۲ (۱۰۰/۰)	۴ (۱۲/۵)	۲۸ (۸۷/۵)	گردن	
	۲۷ (۱۰۰/۰)	۳ (۱۱/۱)	۲۴ (۸۸/۹)	شکم و سینه	
	۴۰ (۱۰۰/۰)	۲ (۵/۰)	۳۸ (۹۵/۰)	اندام	

NS نشان می‌دهد اختلاف معناداری در فراوانی عوارض وجود ندارد.



نمودار ۱) توزیع فراوانی عوارض بر اساس سن افراد مورد مطالعه

کردند. نتایج مطالعه آن‌ها نیز همانند مطالعه ما فاکتور سن را یکی از عوامل خطر نشان دادند. به این صورت که میزان عوارض بیماران صفر تا ۱۰ سال ۱۴/۹ درصد، ۱۰ تا ۲۰ سال ۱۷/۸ درصد، ۲۱ تا ۴۰ سال ۲۲/۵ درصد و بالاتر از ۴۰ سال ۲۴ درصد بوده است. همچنین در این مطالعه ناحیه آناتومیک نیز مؤثر شناخته شد (اسکالپ ۲۰/۸ درصد، تنه ۱۲/۵ درصد، اندام فوقانی ۱۴/۳ درصد، اندام تحتانی ۱۹ درصد و صورت و گردن ۲۵/۵ درصد). یکی از عوامل دیگری که در این مطالعه بسیار مؤثر شناخته شد، نوع اکسپندر بوده است که در نوع هلالی شکل (Croissant) میزان عارضه ۴۶ درصد، در نوع مستطیل شکل (Rectangular) ۴۴/۱ درصد و در نوع گرد یا مدور (Round) ۹/۸ درصد نشان داده شد (۱۴).

گایبستین (Gibstein) و همکاران میزان عوارض را در مطالعه خود ۱۳ درصد بیان کردند که با مطالعه ما تفاوت مشخصی نداشت اما بیشترین عارضه عفونت گزارش شده و میزان اکسپوز کمتر بوده است (۱۵).

در مطالعه کینر و فریدمن (Kaner & Friedman) که از روش Self filling osmotic T.E در طویل سازی

فریدمن (Friedman) و همکاران میزان عوارض تیشو اکسپندر را ۲۰ تا ۴۰ درصد نشان دادند و افزایش عوارض را با عوامل کمبود بافت نرم، بیماران زیر ۷ سال، استفاده از پورت‌های داخلی اکسپندر و همچنین داشتن سابقه قبلی اتساع بافت مرتبط دانستند و همانطور که می‌بینید در این مطالعه نیز همانند مطالعه ما عامل سن یکی از فاکتورها بوده است (۱۱). آدلر (Adler) و همکاران میزان عفونت تیشو اکسپندر را در کودکان مورد بررسی قرار دادند که میزان عفونت ۵ درصد بوده و این میزان تفاوت معناداری با مطالعه ما نداشته است (۱۲).

یانگ (Yeong) و همکاران در مطالعه‌ای میزان عوارض را ۵۳ درصد و عوامل سن، سایز اکسپندر و همچنین ناحیه مورد اتساع را فاکتورهای خطر بیان کردند، که در مقایسه با مطالعه ما میزان عوارض تفاوت زیادی داشته، عامل سن در هر دو مطالعه مشترک بوده اما ناحیه اتساع در این مطالعه تأثیری در میزان عوارض نداشته است (۱۳).

در مطالعه دیگری کانها (Cunha) و همکاران میزان عوارض تیشو اکسپندر را در طی ۱۰ سال بررسی

روش به خصوص زمانی مفید است که دیگر روش‌های ترمیم مثل انتقال بافت آزاد امکان‌پذیر نباشد (۱۰). سن بیمار، نوع زخم، استفاده از آنتی‌بیوتیک، تعداد اکسپندرهای در افزایش میزان عوارض دخیل‌اند و جنسیت، محل اتساع، تعداد درن‌های ساکشن و یا علت استفاده از تیشو اکسپندر ارتباطی با میزان عوارض نداشته است (۱۱ و ۱۵). مطالعات متعددی نشان داده‌اند که استفاده از سریال تیشو اکسپندر در کاهش میزان عوارض در اسکارهای سوختگی، پیوندهای پوستی تومور اندام فوقانی و تحتانی و در کاهش میزان عفونت به ویژه در کودکان مؤثر است (۲۷-۳۱). با استفاده از روش اندوسکوپیک می‌توان از میزان عوارض تیشو اکسپندر کم کرد. به دلیل اینکه با این رویکرد، زمان جراحی کاهش پیدا می‌کند و طول مدت بستری شدن بیمار نیز کمتر می‌شود و این روش برای زخم‌های وسیع و مشکل‌دار، ایمن و مؤثر است (۳۲-۳۵).

در مطالعات قبلی میزان عوارض عمدتاً بیش از مطالعه ما بوده است. این میزان در برخی مطالعات چند برابر مطالعه ما بوده است؛ برای نمونه در مطالعه‌ای ۳۴ درصد از افرادی که برای آن‌ها Tissue Expander گذاشته شده بود، دچار عارضه (۲۸ درصد عارضه عمده و ۶ درصد عارضه جزئی) شده بودند که بیش از ۴ برابر میزان ۷ درصدی مشاهده شده در مطالعه ما می‌باشد. عفونت در اکثر موارد در مطالعه مذکور از نوع Expose شدن TE بوده است که از این لحاظ با نتایج مطالعه ما هم‌خوانی دارد. (۱۸-۱۴). البته در مطالعاتی که اروپا و آمریکا انجام شده‌اند حداکثر میزان فراوانی عوارض ۱۵ درصد گزارش شده است و در کل تفاوت چندانی با نتایج مطالعه ما نداشته است (۲۹-۳۲). اما در مجموع در اکثر مطالعات همانند مطالعه ما دو عارضه Expose شدن و عفونت

استخوان استفاده کردند (۱۶)، شایع‌ترین عوارض سوراخ شدگی و عفونت بوده و میزان بروز اکسپوزیون پایین‌تر (۴ درصد) نشان داده شد که تفاوت معناداری با مطالعه ما داشته است و مشخص می‌کند که این روش جراحی در کاهش میزان عوارض تیشو مؤثر است (۱۷).

در مطالعات مختلفی نیز نقش Overinflation در کاهش میزان عوارض در نواحی تحت اتساع بافتی نشان دادند به طوری که در مطالعه‌ای میزان عوارض در روش overinflated ۱۸/۹ درصد بوده که به طور قابل توجهی نسبت به تیشو اکسپندر (۴۱/۹ درصد) کمتر بوده است (۱۸-۲۱).

در مجموع بر اساس نتایج حاصل از این مطالعه و مقایسه آن‌ها با سایر مطالعات انجام شده در این زمینه چنین استنباط می‌شود که اتساع بافت یک روش مفید برای بازسازی و ترمیم قسمت‌های مختلف بدن است، مخصوصاً مناطقی که میزان بافت قابل دسترس در آن‌ها محدود باشد (۳).

این تکنیک به ویژه در نواحی سر و گردن بسیار مناسب بوده و نسبت به فلپ‌ها نتایج زیبایی بهتری دارد (۲۲-۲۴). بیشترین ناحیه‌ای که دچار عارضه می‌گردد اسکالپ و سر و گردن می‌باشد (۸ و ۹).

اکسپوز و عفونت شایع‌ترین عوارض هستند (۱۵، ۲۵ و ۳۱) تیشو اکسپندر برای درمان کودکان سوختگی یک روش ترمیم مؤثر و ایمن با میزان عارضه قابل قبول است (۹، ۱۳، ۲۵ و ۲۶).

سوختگی به عنوان یک عامل خطر در اتساع بافت در ارتباط با میزان عوارض بیشتر شناسایی شده است. این شاید تا حدودی به دلیل از دست دادن دفاع پوست نرمال پیوند زده به منطقه تحت اکسپندر باشد (۲۷). اکسپندر سریع میزان عوارض را پایین می‌آورد و این

میزان عوارض متسع کننده‌های بافتی یا تیشو اکسپاندر نسبتاً کم و این روش در جراحی‌های ترمیمی توصیه می‌شود. مهم‌ترین فاکتور تأثیرگذار در ایجاد عارضه بر اساس این مطالعه سن فرد بوده و عوارض در کودکان شایع‌تر و باید احتیاط بیشتری به خرج داد. البته در انتها توصیه می‌شود باز هم مطالعات بیشتری در این زمینه جهت تأیید یافته‌های به دست آمده در این مطالعه با حجم نمونه بالاتر انجام گردند.

شایع‌ترین عوارض مورد مشاهده بوده‌اند (۱۵، ۲۰ و ۲۵).

### نتیجه‌گیری

در مجموع بر اساس نتایج حاصل از این مطالعه و مقایسه آن‌ها با سایر مطالعات انجام شده در این زمینه چنین استنباط می‌شود که کمتر از ۱۰ درصد از بیماران تحت اعمال جراحی ترمیمی که برای آن‌ها Tissue Expander استفاده می‌شود، دچار عوارض جانبی ناشی از آن می‌گردند.

### References:

1. Egeland BM, Cederna PS. A minimally invasive approach to the placement of tissue expanders. *Semin Plast Surg* 2008; 22: 9-17.
2. Fatemi MJ, Pegahmehr M, Khajerahimi AA, et al. Evaluation of Polyethylen - Vazeline guaze and melolin on healing of graft donor sites in rat. *ISMJ* 2014; 17: 298-306. (Persian)
3. Cheriyan T, Guo L, Orgill DP, et al. Lubricin in human breast tissue expander capsules. *J Biomed Mater Res B Appl Biomater* 2012; 100: 1961-9.
4. Hurvitz KA, Rosen H, Meara JG. Pediatric cervicofacial tissue expansion. *Int J Pediatr Otorhinolaryngol* 2005; 69: 1509-13.
5. Kaner D, Friedmann A. Soft tissue expansion with self-filling osmotic tissue expanders before vertical ridge augmentation: a proof of principle study. *J Clin Periodontol* 2011; 38: 95-101.
6. Sharpe DT, Burd RM. Tissue expansion in perspective. *Ann R Coll Surg Engl* 1989; 71: 175-81.
7. Salah M, Usama K, Shehata I, et al. The Evaluation of the Tissue Expansion Technique in the last twenty years. *Egypt J Plast Reconstr Surg* 2007; 31: 227-35.
8. Copcu E, Sivrioglu N, Sisman N, et al. Enhancement of Tissue Expansion by Calcium Channel Blocker: A preliminary study. *World J Surg Oncol* 2003; 1: 19.
9. Patel PA, Elhadi HM, Kitzmiller WJ, et al. Tissue expander complications in the pediatric burn patient: a 10-year follow-up. *Ann Plast Surg* 2014; 72: 150-4.
10. Turko A, Fuzaylov G, Savchyn V, et al. Immediate and early tissue expander placement for acute closure of scalp wounds. *Ann Plast Surg* 2013; 71: 160-5.
11. Friedman RM, Ingram AE Jr, Rohrich RJ, et al. Risk factors for complications in pediatric tissue expansion. *Plast Reconstr Surg* 1996; 98: 1242-6.
12. Adler N, Dorafshar AH, Bauer BS, et al. Tissue expander infections in pediatric patients: management and outcomes. *Plast Reconstr Surg* 2009; 124: 484-9.
13. Yeong EK, Chen KW, Chan ZH. Risk factors of tissue- expansion failure in burn-scar reconstruction. *J plast Reconstr Aesthet Surg* 2011; 64: 1635-40.
14. Cunha MS, Nakamoto HA, Herson MR, et al. Tissue expander complications in plastic surgery: a 10-year experience. *Rev Hosp Clin Fac Med Sao Paulo* 2002; 57: 93-7.
15. Gibstein LA, Abramson DL, Bartlett RA, et al. Tissue expansion in children: a retrospective study of complications. *Ann Plast Surg* 1997; 38: 358-64.
16. Kaner D, Friedmann A. Soft Tissue Expansion with self- filling osmotic tissue expander before vertical ridge augmentation:

- a proof of principle study. *J Clin Periodontol* 2011; 38: 95-101.
17. Sharony Z, Rissin Y, Ulmann Y. post burn scalp reconstruction using a self-filling osmotic tissue expander. *J Burn Care Res* 2009; 30: 744-6.
  18. Bilkay U, Kerem H, Ozek C, et al. Alopecia treatment with scalp expansion: some surgical fine points and simple modification to improve the results. *J Craniofac Surg* 2004; 15: 58-765.
  19. Hafezi F, Naghibzadeh B, Pegahmehr M, et al. Use of overinflated tissue expanders in the surgical repair of head and neck scars. *J plast Reconstr Aesthet Surg* 2009; 62: e413-e20.
  20. Ergun SS, Ozcan RH, Kural YB. Striae distance: a rare complication resulting from overinflation of tissue expander. *Aesthetic Plast Surg* 2007; 31: 606-7.
  21. Hallok GG. Safety of Clinical Overinflation of tissue expanders. *Plast Reconstr Surg* 1995; 96: 153-7.
  22. Handschel J, Schultz S, Depprich RA, et al. Tissue expanders for soft tissue reconstruction in the head and neck area-requirements and limitations. *Clin Oral Investig* 2013; 17: 573-8.
  23. Baker SR, Swanson NA. Tissue expansion of the head and neck. Indications, technique, and complications. *Arch Otolaryngol Head Neck Surg* 1990; 116: 1147-53.
  24. Hagerty RC, Zubowitz VN. Tissue expansion in the treatment of hypertrophic scars and scar contractures. *South Med J* 1986; 79: 432-6.
  25. Pisarski GP, Mertens D, Warden GD, et al. Tissue expander complications in the pediatric burn patient. *Plast Reconstr Surg* 1998; 102: 1008-12.
  26. Chun JT, Rohrich RJ. Versatility of tissue expansion in head and neck burn reconstruction. *Ann Plast Surg* 1998; 41: 11-6.
  27. Hudson DA, Arasteh E. Serial tissue expansion for reconstruction of burns of the head and neck. *Burns* 2001; 27: 481-7.
  28. Hudson DA, Lazarus D, Silfen R. The Use of serial tissue expansion in pediatric plastic surgery. *Ann Plast Surg* 2000; 45: 589-93.
  29. Governa M, Bonolani A, Beghini D, et al. Skin expansion in burn sequelae: results and complications. *Acta Chir Plast* 1996; 38: 147-53.
  30. Meland NB, Loessin SJ, Thimsen D, et al. Tissue expansion in the extremities using external reservoirs. *Ann Plast Surg* 1992; 29: 36-9.
  31. Mason AC, Davison SP, Manders EK. Tissue expander infections in children: look beyond the expander pocket. *Ann Plast Surg* 1999; 43: 539-41.
  32. Elshaer WM, Enab AA, Elmanawi HM. Endoscopic tissue expansion placement in face and neck burn scar reconstruction. *Burns* 2011; 37: 474-9.
  33. Toronto JD, Yu D, Cederna PS. Endoscopic versus open tissue-expander placement: is less invasive better. *Plast Reconstr Surg* 2007; 119: 894-906.
  34. Burstein FD, Cohen SR, Huang MH, et al. Applications of endoscopic surgery in pediatric patients. *Plast Reconstr Surg* 1998; 102: 1008-12.
  35. Huang MH, Cohen SR, Burstein FD, et al. Endoscopic Pediatric Plastic Surgery. *Ann Plast Surg* 1997; 38: 1-8.



*Original Article*

# Surveying the rate of tissue expander complications among reconstructive patients in Hazrat Fatima hospital between 1389-1391

AA.Khajerahimi<sup>1</sup>, B. Nikoumaram<sup>1</sup>, MJ. Fatemi<sup>2\*</sup>, SS. Saleh<sup>3</sup>,  
M. Saberi<sup>4</sup>, M. Niazi<sup>5</sup>, T. Bagheri<sup>6</sup>, M. Mohammadinia<sup>7</sup>

<sup>1</sup> Department of plastic & reconstructive surgery, Islamic Azad University, Tehran Medical Sciences Branch, Tehran, Iran

<sup>2</sup> Department of plastic & reconstructive surgery, Burn Research Center, Iran University of Medical Sciences, Tehran, Iran

<sup>3</sup> Department of General physicians, Burn Research Center, Iran University of Medical Sciences, Tehran, Iran

<sup>4</sup> Department of Community Medicine, Quran and Hadith Research Center, Faculty of Medicine, Baqiyatallah University of Medical Sciences, Tehran, Iran

<sup>5</sup> Department of Occupational Therapy, Burn Research Center, Iran University of Medical Sciences, Tehran, Iran

<sup>6</sup> Department of Nursing, Burn Research Center, Iran University of Medical Sciences, Tehran, Iran

<sup>7</sup> Burn Research Center, Iran University of Medical Sciences, Tehran, Iran

(Received 11 Jun, 2014

Accepted 20 May, 2015)

## *Abstract*

**Background:** Tissue expansion is a common reconstructive surgery especially in burned patients. This study has been designed to evaluate the rate of complications of this method in Hazrat Fatima Hospital between 1389-1391.

**Materials & Methods:** In this cross sectional and retrospective study, 150 patients' records have been studied between 1389-1391 years, frequency rate and types of complications related to tissue expander have been surveyed in these patients.

**Results:** Complications have been observed in about 7% of the patients included in this study. Exposure of tissue expander was the most common complication (81.8%). Other complications which are resulted from this issue are capsular contracture and infection. Age was the only factor which had significant relation with increasing complication among the other surveyed factors including age, sex, indication of operation, wound location and duration of anaesthesia.(p=0.033)

**Conclusion:** The incidence of complication in patients that required tissue expander was not high and it was less than 10%. It should be noted that patient selection should be carefully in paediatric group and also strict observance of surgical principles is necessary to avoid complication.

**Key words:** tissue expander, complication, reconstructive surgery, plastic surgery, burn

\* Address for correspondence: Department of Plastic and Reconstructive surgery, Burn Research Center, Iran University of medical Sciences, Valiasr Avenue, Yasemi street, Tehran, Iran. Email: mjfatemi41@gmail.com