دوماهنامه طبّ جنوب
پژوهشکده زیست-پزشکی خلیج فارس
دانشگاه علوم پزشکی و خدمات بهداشتی درمانی بوشهر
سال بیست و پنجم، شماره ۶، صفحه ۵۵۷ - ۵۴۷ (بهمن و اسفند ۱۴۰۱)

Iran South Med J 2023; 25(6): 547-557

معرفی یک مورد سندروم MEN-1 با تظاهرات کلاسیک در بوشهر

محمدرضا کلانترهرمزی (MD)[1*]، مولود عباس‌زاده (MD)[1]، فاطمه عباسی (MD)[1]، الهه وفایی (MD)[1]، زهرا قنبری (MD)[1**]

[1] گروه داخلی، دانشکده پزشکی، دانشگاه علوم پزشکی بوشهر، بوشهر، ایران

(دریافت مقاله: ۱۴۰۱/۶/۲۵- پذیرش مقاله: ۱۴۰۲/۲/۳۱)

چکیده

نئوپلازی غدد درون‌ریز نوع ۱ (MEN-1) که به نام سندروم ورمر نیز شناخته می‌شود یک اختلال اتوزومال غالب است که با وقوع ترکیبی دو یا چند تومور (به طور کلاسیک غدد پاراتیروئید، پانکراس و هیپوفیز) مشخص می‌شود. به دلیل نادر بودن سندروم MEN-1 و پیچیدگی بیماری، مدیریت بالینی دشوار است و توصیه به همکاری تیم حرفه‌ای شامل: متخصص ژنتیک بالینی، غدد، گوارش، آنکولوژی، جراح غدد، جراح مغز و اعصاب، رادیولوژیست و هیستوپاتولوژیست می‌شود. در اینجا یک مورد بیمار جوان مبتلا به سندروم MEN-1 معرفی می‌شود که به علت هیپرکلسمی در بیمارستان شهدای خلیج‌فارس بوشهر بستری شد. بیمار در کودکی سابقهٔ لیپوما داشته و در حال حاضر دچار درگیری تومورال هر سه غده کلاسیک این سندروم می‌باشد.

واژگان کلیدی: MEN-1، تومور، غده، پاراتیروئید

** بوشهر، گروه داخلی، دانشکده پزشکی، دانشگاه علوم پزشکی بوشهر، بوشهر، ایران

Email: z.ghanbari1986@yahoo.com
*ORCID: 0000-0003-4029-2370
**ORCID: 0000-0002-0154-4072

[Downloaded from ismj.bpums.ac.ir on 2025-11-01]

[DOI: 10.61186/ismj.25.6.547]

مقدمه

نئوپلازی غدد درون‌ریز متعدد نوع ۱، (MEN-1)، سندروم تومورال نادری است که به‌طور خاص مستعد ایجاد تغییرات هایپرپلاستیک و نئوپلاستیک در غدد پاراتیروئید، هیپوفیز و پانکراس است اما گاهی همراه با اختلالات و تومورهای دیگر نیز می‌باشد (۸-۱).

سندروم MEN-1 از اختلال عملکرد پروتئین menin ناشی می‌شود. menin که توسط یک ژن (ژن سرکوبگر تومور q13) واقع در کروموزوم ۱۱ کدگذاری شده است، در همه جا بیان می‌شود و در تعاملات پروتئینی متعددی که تکثیر سلولی را تنظیم می‌کنند نقش دارد، بنابراین رشد سلولی را محدود می‌کند. جهش در این ژن منجر به کمبود یا اختلال عملکرد menin می‌شود که با آزمایش ژنتیک مولکولی قابل تشخیص است (۱۲-۹). این سندروم در بیشتر موارد با الگوی اتوزوم غالب به ارث می‌رسد (۹۰ درصد) و افراد مبتلا به این بیماری دارای یک والدین مبتلا هستند اما ممکن است به صورت پراکنده (اسپورادیک) نیز رخ دهد (۱۰ درصد) (۴، ۸ و ۱۳). متأسفانه هیچ گونه همبستگی ژنوتیپی در MEN-1 وجود ندارد که منجر به تظاهرات فنوتیپی مشابه در اعضای یک خانواده شود (۳ و ۱۴).

تشخیص MEN-1 بر اساس یافته‌های بالینی، آزمایشگاهی و تصویربرداری است (۲ و ۷). از آنجایی که تشخیص زودهنگام این سندرم پیامدهای مهمی بر اعضای خانواده فرد مبتلا خواهد داشت (بستگان درجه اول به میزان ۵۰ درصد خطر ابتلا به این بیماری را دارند) بنابراین بسیار مورد توجه متخصصان غدد درون‌ریز، گوارش، جراحی، آنکولوژی، رادیولوژی، پاتولوژی، ژنتیک و بیولوژی مولکولی است (۳، ۶ و ۱۵). سندرم MEN-1 در صورتی تشخیص داده می‌شود که حداقل دو مورد از تظاهرات تومورال اصلی (تومور غدد پاراتیروئید، غده هیپوفیز قدامی، غده درون ریز بافت معده-روده-پانکراس) وجود داشته باشد یا حداقل یک مورد از تظاهرات تومورال اصلی با ابتلای یکی از بستگان درجه اول به سندروم MEN-1 همراهی داشته باشد (۲ و ۸). بنابراین یک هیستوری جامع از سابقه خانوادگی بیمار و معاینه فیزیکی کامل جهت هر گونه تغییر میدان بینایی، وجود توده در ناحیه گردن و تودهٔ شکم ضروری است (۱). بروز MEN-1 در فردی که ناقل جهش menin می‌باشد تا سن ۴۰ سالگی بیشتر از ۹۵ درصد است (۲). اولین و شایع‌ترین یافته بالینی MEN-1 اختلال عملکرد پاراتیروئید (هایپر پاراتیروئیدیسم اولیه) است که در ۹۰ درصد موارد رخ می‌دهد و معمولاً در دههٔ دوم زندگی تشخیص داده می‌شود (۱۸-۱۶). تومورهای پانکراس در ۷۰-۳۰ درصد موارد و آدنوم هیپوفیز در ۴۰-۳۰ درصد موارد رخ می‌دهد (۱، ۲ و ۴). ویژگی‌های تومورهای مرتبط با MEN-1 در جدول ۱ گردآوری شده است (۲ و ۸).

[Downloaded from ismj.bpums.ac.ir on 2025-11-01]

[DOI: 10.61186/ismj.25.6.547]

جدول ۱) ویژگی‌های تومورهای مرتبط با MEN-1

غده	تومور	٪ بروز تا سن ۴۰سالگی	بررسی‌های بیوشیمیایی	علائم احتمالی
پاراتیروئید	آدنوم یا هیپرپلازی پاراتیروئید	٪۹۵	افزایش کلسیم PTH طبیعی یا افزایش یافته	تشنگی، پلی اوری، یبوست، سنگ کلیه، استئوپروز
پانکراس (PNET)	گاسترینوما	٪ ۴۰	تست تحریک سکرتین، افزایش گاسترین ناشتا	اسهال، استفراغ، درد شکم
	انسولینوما	٪ ۱۰	هیپوگلیسمی، افزایش انسولین	تاکی کاردی، سرگیجه، تشنج
	گلوکاگونوما	٪ ۱>	افزایش گلوکاگون ناشتا	افزایش وزن، اریتم مهاجر نکرولیتیک
	ویپوما	٪ ۱>	افزایش VIP	اسهال آبکی شدید
	سوماتوستاتینوما	٪ ۱>	افزایش سوماتواستاتین ناشتا	سنگ کیسه صفرا، استئاتوره
هیپوفیز	پرولاکتینوما	٪ ۲۰	افزایش پرولاکتین	گالاکتوره، هیپوگنادیسم
	آدنوم غیرعملکردی	٪ ۱۰	بدون نشانگر خونی حساس	کم‌کاری هیپوفیز (هیپوپیتوئیتاریسم)، اثر فشاری
	سوماتوتروپینوما (آکرومگالی)	٪ ۱۰	افزایش IGF-1، تست سرکوب OGTT	بزرگ شدن دست و پا، برآمدگی جمجمه، اختلالات قلب و عروق
	کورتیکوتروپینوما (بیماری کوشینگ)	٪ ۵>	افزایش کورتیزول آزاد ادرار، افزایش ACTH	افزایش وزن، تحلیل اندام‌ها، صورت گرد، استریاهای شکمی
	آدنوم مترشحه TSH (TSH-oma)	٪ ۱>	افزایش تیروکسین آزاد، آنزیم TSH طبیعی یا افزایش یافته	کاهش وزن، تیروتوکسیکوز
آدرنال	آدنومفئ	٪ ۲۰-۷۰	نسبت آلدوسترون به رنین، ارزیابی کورتیزول	فشار خون بالا، هیپوکالمی، ویژگی‌های بالینی کورتیزول بالا
	وکروموسیتوما	٪ ۱۰	بررسی کاتکولامین‌های پلاسما و ادرار	تعریق، سردرد، تپش قلب
تیموس	کارسینوئید	٪ ۳>	بدون بودن نشانگر خونی حساس	توده مدیاستین
سلول‌های نورواندوکرین ریه	کارسینوئید	٪ ۳>	افزایش هیدروکسی ایندول استیک اسید ادرار	علائم تنفسی، علائم سندروم کارسینوئید

تومورهای دیگر (غیر از غدد درون‌ریز) شامل نئوپلاسم‌های سیستم عصبی مرکزی (مننژیوما پاندیموما، شوانوما)، ضایعات تومورال پوستی (آنژیوفیبروما، کلاژنوما، لیپوما) و تومورهای عضله صاف (لیومیوما) می‌باشد (۲۵-۱۹). تشخیص‌های افتراقی MEN-1 شامل سندرم فون-هیپل- لیندو، نوروفیبروماتوز تیپ-۱، کمپلکس توبروس اسکلروزیس، نئوپلازی چندگانه غدد درون‌ریز نوع ۴ (۱)، هایپرپاراتیروئیدیسم اولیه خانوادگی (FIHP)، نئوپلازی چندگانه غدد درون‌ریز نوع ۲ (MEN-2A)، تومورهای پراکنده (آدنوم پاراتیروئید، تومورهای هیپوفیز، انسولینوما)، سندروم زولینگر الیسون و تومورهای کارسینوئیدی است (۸).

معرفی بیمار

آقای ۲۸ ساله‌ای با هایپرکلسیمی در آزمایشات به اورژانس بیمارستان شهدای خلیج‌فارس مراجعه کرد. بیمار فاقد علائم بالینی هایپرکلسیمی بود. سابقهٔ پزشکی وی شامل: لیپوما، سنگ کلیه و توده پانکراس بود. لیپومای پای راست حدود ۱۵سال پیش تحت عمل جراحی تخلیه شده بود. سابقه عفونت ادراری مکرر و سنگ کلیه عودکننده از ۹ سال قبل داشت که عمل متعدد TUL و ESWL انجام داده بود. تومور نورواندوکرین پانکراس حدود ۱ سال قبل به صورت تصادفی در CT شکم و لگن جهت بررسی سنگ کلیه دیده شده و تحت عمل پانکراتکتومی دیستال و اسپلنکتومی قرار گرفته بود. سه ماه پس از عمل جراحی در اسکن هسته‌ای (PET) توده پانکراس عود کرده بود که طبق نظر

[Downloaded from ismj.bpums.ac.ir on 2025-11-01]
[DOI: 10.61186/ismj.25.6.547]

آنکولوژیست نیاز به پانکراتکتومی توتال نداشته و تحت درمان با ساندوستاتین (آنالوگ سوماتواستاتین) ۳۰ میلی‌گرم به صورت ماهانه بود. سابقه شیمی درمانی و رادیوتراپی نداشت. پدر ایشان سابقه سنگ کلیه از نوع کلسیمی داشته است. هیستوری از سابقه بیماری دیگری در خانواده نمی‌داد. آزمایشات خون او عبارت بود از: Ca:۱۲ میلی‌گرم در دسی‌لیتر (نرمال ۵/۱۰-۵/۸)، PTH:۶۰۸/۵ پیکوگرم در میلی‌لیتر (نرمال ۶۵-۱۵)، Alkp:۳۵۱ واحد بین‌المللی در لیتر (نرمال ۳۰۶-۸۰)، P:۲/۴ میلی‌گرم در دسی‌لیتر (نرمال ۵-۲/۵). آزمایش CBC، تست‌های کلیوی و سایر تست‌های کبدی نرمال بود. بیمار تحت نظر تیم پزشکی جهت درمان هیپرکلسیمی و بررسی سندروم MEN-1 در بیمارستان بستری شد. سرم تراپی با نرمال سالین و دیورتیک (فوروزماید) شروع شد. با توجه به کلسیم و PTH، سیناکلست (کلسی میمتیک) با دوز ۶۰ میلی‌گرم روزانه شروع شد. سونوگرافی گردن انجام شد که در خلف لوب چپ تیرویید ندول سایز تیروئید طبیعی بود. هیپواکو ۴*۳ میلی‌متر که توسط لبه‌ای (rim) جدا شده بود و مطرح کننده ندول پاراتیروئید یا ندول اندوفیتیک تیروئید بود. اسکن پاراتیروئید (MIBI) موید آدنوم پاراتیروئید در قسمت تحتانی تیروئید بود (شکل ۱).

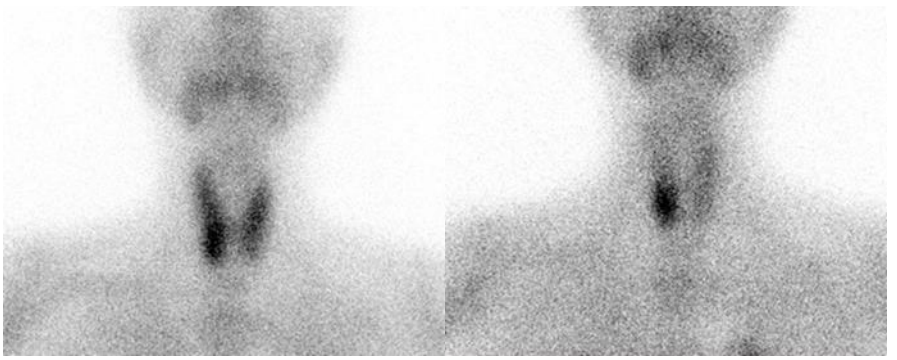

(۲) (۱)

شکل ۱) یافتهٔ اسکن سازگار با آدنوم پاراتیروئید در قطب تحتانی لوب راست تیروئید. (۱) تصویر اولیه جذب رادیو ردیاب غیرهمگن را در لوب راست تیروئید با فعالیت شدید در قطب پایین نشان می‌دهد. (۲) تصویر تأخیری فعالیت مداوم در قطب پایین لوب راست تیروئید را نشان می‌دهد.

Fig 1) The scan finding compatible with a parathyroid adenoma in the lower pole of the right thyroid lobe. (1) Early image shows non-homogenous radiotracer uptake in the right thyroid lobe with intense activity in the lower pole. (2) Delayed image demonstrate persistent activity in the lower pole of the right thyroid lobe.

دانسیتومتری استخوان (BMD) انجام شد که مهره های کمری L1-L4=۲/۵-، گردن فمور=۲/۴-، هیپ =۱/۸- برای z.score بود و بنابراین استئوپروز ستون فقرات برای وی مطرح شد. در CT شکم و لگن، تصویر سنگ‌های متعدد در هر دو کلیه (بزرگ‌ترین آن‌ها ۶ سانتی‌متر در پل تحتانی کلیه چپ) و هیدرویورترونفروز خفیف راست دیده شد. در مسیر حالب سنگ دیده نشد. برای بیمار درخواست اسکن اکتروتید شد که مطرح کنندهٔ عود تومور پانکراس بود (شکل ۲).

[Downloaded from ismj.bpums.ac.ir on 2025-11-01]

[DOI: 10.61186/ismj.25.6.547]

(۴) (۳) (۲) (۱)

شکل ۲) تصویربرداری SPECT/CT از گیرنده سوماتواستاتین ۹۹mTc-octreotide، جذب غیرطبیعی شدید رادیوردیاب را در باقیمانده پانکراس نشان داد. الگوی اسکن در باقیمانده پانکراس، یک فرآیند تومورال را نشان می‌دهد. (۱) تصویر قدامی اولیه. (۲) تصویر خلفی اولیه. (۳) تصویر قدامی با تأخیر. (۴) تصویر خلفی با تأخیر.

Fig 2) 99mTc-octreotide somatostatin receptor SPECT/CT imaging showed an intense abnormal radiotracer uptake confided to the remnant of the pancreas. The scan pattern in the remnant pancreas suggests a tumoral process. (1) Early anterior image. (2) Early posterior image. (3) Delayed anterior image. (4) Delayed posterior image.

آزمایشات هیپوفیز شامل: ACTH، IGF-1، FSH، LH و کورتیزول همگی نرمال بود. MRI هیپوفیز انجام شد که یک میکروآدنوم ۲*۱ میلی‌متر گزارش شد (شکل ۲).

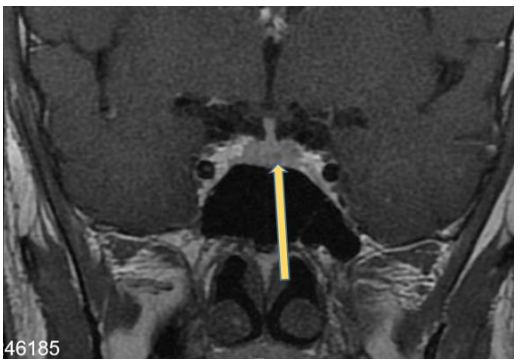

شکل ۳) ام آر آی دینامیک غده هیپوفیز: ندول کوچک با انهنسمنت کمتر در آدنوهیپوفیز سمت چپ که نشان دهندهٔ میکروآدنوم است (فلش).

Fig 3) Dynamic MRI of pituitary gland: Small less enhancing nodule in left side adenohypophysis suggestive of microadenoma (arrow)

[Downloaded from ismj.bpums.ac.ir on 2025-11-01]

[DOI: 10.61186/ismj.25.6.547]

بنابراین تشخیص MEN-1 با کامل شدن درگیری تومورال هر سه غده پاراتیروئید، پانکراس و هیپوفیز برای بیمار ما مسجل شد و توصیه به بررسی ژن menin شد. هر چند با توجه به سن کم این بیمار در زمان بروز لیپوما و علائم هایپرپاراتیروئیدیسم (سنگ کلیه از نوع کلسیمی)، همچنین سابقه سنگ کلیه کلسیمی در پدر بیمار، باید بررسی از نظر سندروم MEN-1 زودتر صورت می‌گرفت. راجع به سندرم MEN-1، علت، عوارض و درمان آن به بیمار و خانواده وی توضیح داده شد و پس از کنترل کلسیم با دستور دارویی سیناکلست (با دوز ۳۰ میلی‌گرم روزانه) و ساندوستاتین (با دوز ۳۰ میلی‌گرم ماهانه) مرخص شد و هماهنگی‌های لازم با جراح جهت انجام پاراتیروئیدکتومی انجام شد.

بحث

در سال ۱۹۵۴ یک پزشک متخصص داخلی آمریکایی به نام پل ورمر (Paul Wermer) مشاهدات خود را در مورد یک سندروم ارثی شامل نئوپلاسم‌های غدد درون‌ریز پاراتیروئید، پانکراس و هیپوفیز منتشر کرد. او به درستی به وراثت اتوزومال غالب این سندروم اشاره کرد و به سندروم ورمر معروف شد. به دنبال شناسایی سندروم‌های دیگر مربوط به نئوپلازی غدد درون‌ریز، این بیماری را MEN-1 نامیدند (۲ و ۲۶). سندرم MEN-1 با بروز ۰/۲۵ درصد و شیوع تخمینی ۰/۰-۰۲/۲ درصد در هر هزار نفر جمعیت، از بیماری‌های نادر محسوب می‌شود. شیوع بین زن و مرد تقریباً مساوی است (غالب خفیف در زن‌ها با شیوع ۸/۵۷ درصد) (۱). تظاهرات بالینی و بیوشیمیایی در بیش از ۹۴ درصد بیماران در دهه‌ی پنجم زندگی ایجاد می‌شود. اما باید در نظر داشت که این اختلال همهٔ گروه‌های سنی را تحت تأثیر قرار می‌دهد و حتی در کودکان زیر ۵ سال نیز گزارش شده است (۲۷). شیوع تومورهای پانکراس در مردان بیشتر است که شایع‌ترین تظاهر آن گاسترینوما است (۱). شیوع تومورهای هیپوفیز در زنان کمی بیشتر بوده و تومورهای تیموس منحصراً در مردان یافت می‌شود (۲۸). بنابراین تیمکتومی ممکن است از کارسینوئید تیموس در مردان به ویژه افراد سیگاری جلوگیری کند (سیگار خطر ابتلا به تومورهای کارسینوئید را افزایش می‌دهد) (۸). زنان مبتلا به MEN-1 در همهٔ گروه‌های سنی در معرض خطر ابتلا به سرطان سینه هستند (۲۹). پیش آگهی بیماران مبتلا به MEN-1 متغیر است و تشخیص تأخیری با آسیب‌های بالقوه همراه است (۱).علی‌رغم پیشرفت در تشخیص و درمان تومورهای مرتبط با MEN-1، بیماران مبتلا به این سندروم همچنان در مقایسه با جمعیت عمومی با میانگین سنی مرگ ۶۰-۵۵ سال دچار کاهش امید به زندگی هستند (احتمال مرگ تا سن ۵۰ سالگی ۵۰ درصد است) (۳، ۳۰ و ۳۱). علت مرگ ۷۰-۵۰ درصد بیماران MEN-1 خود بیماری است (۳۵-۳۲) و شایع‌ترین علت مرگ ناشی از عوارض بیماری مربوط به گاسترینوما می‌باشد (۴).

بیماران مبتلا به MEN-1 و خانواده آن‌ها باید توسط یک تیم چند رشته‌ای از متخصصان مرتبط با تومورهای غدددرون ریز مدیریت شوند (۵ و ۱۵). در MEN-1 آموزش به بیمار حیاتی است. هنگامی که پزشکی MEN-1 را تشخیص داد خانواده بیمار باید به یک مشاور ژنتیک مراجعه کنند تا در مورد بیماری و نحوه تأثیر آن اطلاعات کسب کنند. همچنین مشاور ژنتیک باید بقیه اعضای خانواده را به انجام آزمایش ژنتیک تشویق کند (۱). در افرادی که در معرض خطر بالای ابتلا به تومورهای مرتبط با MEN-1 هستند باید یک برنامه غربالگری ترکیبی بالینی، بیوشیمیایی و

[Downloaded from ismj.bpums.ac.ir on 2025-11-01]
[DOI: 10.61186/ismj.25.6.547]

رادیولوژیک ارائه شود که در جدول ۲ گردآوری شده است (۲ و ۵). جدیدترین دستورالعمل‌های بالینی انجمن غدد درون‌ریز منتشر شده در سال ۲۰۱۲ یک رویکرد نظارتی فشرده برای بیماران بدون علامت و ناقلان MEN-1 از سن ۵ سالگی توصیه می‌کند؛ به این امید که تشخیص زودهنگام و مدیریت نئوپلاسم‌ها منجر به کاهش عوارض و مرگ ومیر شود (۵).

جدول ۲) برنامه غربالگری برای بیماران MEN-1

غده	تومور	سن شروع(سال)	آزمایش بیوشیمی(سالانه)	تصویربرداری
پاراتیروئید	آدنوم یا هیپرپلازی	۸	کلسیم، PTH	-
پانکراس (PNET)	گاسترینوما انسولینوما PNETهای دیگر	۲۰ ۵ ۱۰>	گاسترین (با یا بدون PH معده انسولین، گلوکز ناشتا گلوکاگون، کروموگرافین A، VIP	EUS یا CT، MRI (سالانه)
هیپوفیز	پرولاکتینوما آکرومگالی	۵ ۵	پرولاکتین IGF-1	MRI (هر ۳ سال)
آدرنال	آدنوم	۱۰>	نیاز به آزمایش ندارد مگر نشانه‌های تومور فعال و یا تومور بزرگتر از ۱ سانتی‌متر در تصویربرداری مشخص شود	CT یا MRI با نمای پانکراس (سالانه)
تیموس	کارسینوئید	۱۵	۲	CT یا MRI (هر ۲-۱ سال)
سلول‌های نورواندوکرین ریه	کارسینوئیده	۱۵	-	CT یا MRI (هر ۲-۱ سال)

پرکاری پاراتیروئید با پاراتیروئیدکتومی ساب توتال یا پاراتیروئیدکتومی کامل درمان می‌شود. اندازه‌گیری کلسیم سرم و PTH برای ارزیابی هیپوپاراتیروئیدیسم به‌دنبال پاراتیروئیدکتومی و کلسی‌میمتیک‌ها برای درمان هایپرپاراتیروئیدیسم اولیه در افرادی که جراحی برای آن‌ها منع دارد یا شکست خورده است استفاده می‌شود. قبل از جراحی از عوامل ضد جذب استخوان برای کاهش هایپرکلسیمی و محدود کردن تحلیل استخوان استفاده می‌شود (۳۹-۳۶). پرولاکتینوما با آگونیست‌های دوپامین (کابرکولین داروی انتخابی) یا جراحی درمان می‌شود (۱ و ۴۰). تومورهای ترشح کننده هورمون رشد که باعث آکرومگالی می‌شوند با جراحی ترانس اسفنوئیدال درمان می‌شود (۸). درمان دارویی برای این تومورها شامل آنالوگ‌های سوماتواستاتین (اکتروئید و لاندروئید) می‌باشد. تومورهای ترشح کننده هورمون آدرنوکورتیکوتروپیک (بیماری کوشینگ) با جراحی برداشته می‌شود (۴۱). آدنوم‌های غیرعملکردی هیپوفیز با جراحی ترانس اسفنوئیدال درمان می‌شوند (۴۲).

مهارکننده‌های پمپ پروتون یا مسدود کننده‌های گیرنده H2، اسید معده ناشی از گاسترینوما را کاهش می‌دهند (۴۳). برای انسولینوما و سایر تومورهای پانکراس از جراحی استفاده می‌شود (۴۴). درمان انتخابی برای تومورهای کارسینوئید جراحی است. آنالوگ‌های سوماتواستاتین طولانی اثر می‌توانند عملکرد ترشحی سندرم کارسینوئید را کنترل کنند (۸). جراحی برای تومورهای آدرنال با قطر بیشتر از ۴ سانتی‌متر، برای تومورهایی با قطر ۴-۱ سانتی‌متر همراه با ویژگی‌های رادیولوژیک غیرمعمول یا مشکوک، یا برای تومورهایی که رشد قابل توجهی در یک بازه زمانی ۶ ماهه نشان می‌دهند، پیشنهاد می‌شود (۴۷-۴۵). اندازه‌گیری کاتکولامین‌های ادراری قبل از جراحی برای تشخیص و درمان فئوکروموسیتوم توصیه می‌شود (جهت جلوگیری از افزایش فشار خون در طول جراحی). ضایعات پوستی در افراد مبتلا به MEN-1 مانند جمعیت عمومی درمان می‌شود (۸). سایر روش‌های

[Downloaded from ismj.bpums.ac.ir on 2025-11-01]
[DOI: 10.61186/ismj.25.6.547]

درمانی در شرایط متاستاتیک یا غیرقابل جراحی، شیمی درمانی و رادیوتراپی می‌باشد (۱ و ۸).

نتیجه‌گیری

سندرم MEN-1 یک اختلال ژنتیکی نادر اما پیچیده است که با ایجاد تومورهای تهاجمی متعدد، عوارض و مرگ ومیر را افزایش می‌دهد و پیامدهای نامطلوبی برای خانواده‌های افراد مبتلا دارد. بنابراین تشخیص و درمان به موقع از اهمیت بالایی برخوردار است. سیاست‌گذاران نظام سلامت باید راهکارهایی اتخاذ کنند که غربالگری ژنتیکی، بیوشیمیایی و رادیولوژی در زمان مناسب صورت بگیرد و برنامه‌های مدون کارآمد برای همکاری تیمی متخصصان مربوطه ارائه شود تا مدیریت این بیماران و خانواده آن‌ها جهت جلوگیری از گسترش بدخیمی، حفظ کیفیت زندگی و افزایش امید به زندگی به بهترین شکل انجام شود.

این مقاله تحت حمایت مالی هیچ سازمان یا مؤسسه‌ای نمی‌باشد.

تضاد منافع

هیچ‌گونه تعارض منافع توسط نویسندگان بیان نشده است.

References:

1.Singh G, Mulji NJ, Jialal I. Multiple Endocrine Neoplasia Type 1. In: StatPearls [Internet]. Treasure Island (FL): StatPearls Publishing; 2023. https://pubmed.ncbi.nlm.nih.gov/30725665/.
2.Carroll RW. Multiple endocrine neoplasia type 1 (MEN1). Asia Pac J Clin Oncol 2013; 9(4): 297-309. doi: 10.1111/ajco.12046.
3.Gaztambide S, Vazquez F, Castano L. Diagnosis and treatment of multiple endocrine neoplasia type 1 (MEN1). Minerva Endocrinol 2013; 38(1): 17-28. https://pubmed.ncbi.nlm.nih.gov/23435440/
4.Kamilaris CDC, Stratakis CA. Multiple Endocrine Neoplasia Type 1 (MEN1): An Update and the Significance of Early Genetic and Clinical Diagnosis. Front Endocrinol (Lausanne) 2019; 10: 339. doi: 10.3389/fendo.2019.00339.
5.Thakker RV, Newey PJ, Walls GV, et al. Clinical practice guidelines for multiple endocrine neoplasia type 1 (MEN1). J Clin Endocrinol Metab 2012; 97(9): 2990-3011. doi: 10.1210/jc.2012-1230.
6.Brandi ML, Agarwal SK, Perrier ND, et al. Multiple Endocrine Neoplasia Type 1: Latest Insights. Endocr Rev 2021; 42(2): 133-170. doi: 10.1210/endrev/bnaa031.
7.Manoharan J, Bollmann C, Kann PH, et al. Gender Differences in Multiple Endocrine Neoplasia Type 1: Implications for Screening? Visc Med 2020; 36(1): 3-9. doi: 10.1159/000505498.
8.Giusti F, Marini F, Brandi ML. Multiple Endocrine Neoplasia Type 1. In: Adam MP, Mirzaa GM, Pagon RA, et al. GeneReviews® [Internet]. Seattle (WA): University of Washington, Seattle 2005; 1993–2023. https://pubmed.ncbi.nlm.nih.gov/20301710/.
9.Lemos MC, Thakker RV. Multiple endocrine neoplasia type 1 (MEN1): analysis of 1336 mutations reported in the first decade following identification of the gene. Hum Mutat 2008; 29(1): 22-32. doi: 10.1002/humu.20605.
10.Agarwal SK, Guru SC, Heppner C, et al. Menin interacts with the AP1 transcription factor JunD and represses JunD-activated transcription. Cell 1999; 96(1): 143-152. doi: 10.1016/s0092-8674(00)80967-8.
11.Yaguchi H, Ohkura N, Takahashi M, et al. Menin missense mutants associated with multiple endocrine neoplasia type 1 are rapidly degraded via the ubiquitin-proteasome pathway. Mol Cell Biol 2004; 24(15): 6569-6580. doi: 10.1128/MCB.24.15.6569-6580.2004.
12.Yang Y, Hua X. In search of tumor suppressing functions of menin. Mol Cell Endocrinol 2007; 265-266: 34-41. doi: 10.1016/j.mce.2006.12.032.
13.Ibrahim MN, Liem J, ElKady A. Multiple endocrine neoplasia type 1 (MEN1) presenting

[Downloaded from ismj.bpums.ac.ir on 2025-11-01]

[DOI: 10.61186/ismj.25.6.547]

with renal stones: Case report and review. Radiol Case Rep 2020; 15(12): 2503-2509. doi: 10.1016/j.radcr.2020.09.037
14.Falchetti A. Genetics of multiple endocrine neoplasia type 1 syndrome: what's new and what's old. F1000Res 2017; 6: F1000 Faculty Rev-73. doi: 10.12688/f1000research.7230.1.
15.White HD, Blair J, Pinkney J, et al. Improvement in the care of multiple endocrine neoplasia type 1 through a regional multidisciplinary clinic. QJM 2010; 103(5): 337-45. doi: 10.1093/qjmed/hcq020.
16.Bassett JH, Forbes SA, Pannett AA, et al. Characterization of mutations in patients with multiple endocrine neoplasia type 1. Am J Hum Genet 1998; 62(2): 232-244. doi: 10.1086/301729.
17.Burgess JR, Greenaway TM, Shepherd JJ. Expression of the MEN-1 gene in large kindred with multiple endocrine neoplasia type 1. J Intern Med 1998; 243(6): 465-470. doi: 10.1046/j.1365-2796.1998.00275.x.
18.Vierimaa O, Ebeling TM, Kytola S, et al. Multiple endocrine neoplasia type 1 in northern Finland; clinical features and genotype-phenotype correlation. Eur J Endocrinol 2007; 157(3): 285-294. doi: 10.1530/EJE-07-0195.
19.Chigot JP, Bendib S, Turpin G, et al. Characteristic pathological associations in multiple endocrine neoplasia type 1. Presse Med 1996; 25(27): 1229-1233. https://pubmed.ncbi.nlm.nih.gov/8949733/.
20.Kato H, Uchimura I, Morohoshi M, et al. Multiple endocrine neoplasia type 1 associated with spinal ependymoma. Intern Med 1996; 35(4): 285-289. doi: 10.2169/internalmedicine.35.285.
21.Giraud S, Choplin H, Teh BT, et al. A large multiple endocrine neoplasia type 1 family with clinical expression suggestive of anticipation. J Clin Endocrinol Metab 1997; 82(10): 3487-3492. doi: 10.1210/jcem.82.10.4052.
22.Doumith R, de Gennes JL, Cabane JP, et al. Pituitary prolactinoma, adrenal aldosterone-producing adenomas, gastric schwannoma and colonic polyadenomas: a possible variant of multiple endocrine neoplasia (MEN) type I. Acta Endocrinol (Copenh) 1982; 100(2): 189-195. doi: 10.1530/acta.0.1000189.
23.Pack S, Turner ML, Zhuang Z, et al. Cutaneous tumors in patients with multiple endocrine neoplasia type 1 show allelic deletion of the MEN1 gene. J Invest Dermatol 1998; 110(4): 438-440. doi: 10.1046/j.1523-1747.1998.00140.x.
24.McKeeby JL, Li X, Zhuang Z, et al. Multiple leiomyomas of the esophagus, lung, and uterus in multiple endocrine neoplasia type 1. Am J Pathol 2001; 159(3): 1121-1127. doi: 10.1016/S0002-9440(10)61788-9.
25.Asgharian B, Chen YJ, Patronas NJ, et al. Meningiomas may be a component tumor of multiple endocrine neoplasia type 1. Clin Cancer Res 2004; 10(3): 869-880. doi: 10.1158/1078-0432.ccr-0938-3.
26.Wermer P. Genetic aspects of adenomatosis of endocrine glands. Am J Med 1954; 16(3): 363-371. doi: 10.1016/0002-9343(54)90353-8.
27.Goudet P, Bonithon-Kopp C, Murat A, et al. Gender-related differences in MEN1 lesion occurrence and diagnosis: a cohort study of 734 cases from the Groupe d'etude des Tumeurs Endocrines. Eur J Endocrinol 2011; 165(1): 97-105. doi: 10.1530/EJE-10-0950.
28.Makri A, Bonella MB, Keil MF, et al. Children with MEN1 gene mutations may present first (and at a young age) with Cushing disease. Clin Endocrinol (Oxf) 2018; 89(4): 437-443. doi: 10.1111/cen.13796.
29.van Leeuwaarde RS, Dreijerink KM, Ausems MG, et al. MEN1-dependent breast cancer: indication for early screening? results from the Dutch MEN1 study group. J Clin Endocrinol Metab 2017; 102(6): 2083-2090. doi: 10.1210/jc.2016-3690.
30.Ito T, Igarashi H, Uehara H, et al. Causes of death and prognostic factors in multiple endocrine neoplasia type 1: a prospective study: comparison of 106 MEN1/Zollinger-Ellison syndrome patients with 1613 literature MEN1 patients with or without pancreatic endocrine tumors. Medicine (Baltimore) 2013; 92(3): 135-181. doi: 10.1097/MD.0b013e3182954af1.

[Downloaded from ismj.bpums.ac.ir on 2025-11-01]
[DOI: 10.61186/ismj.25.6.547]

31.Norton JA, Krampitz G, Zemek A, et al. Better survival but changing causes of death in patients with multiple endocrine neoplasia type 1. Ann Surg 2015; 261(6): 147-148. doi: 10.1097/SLA.0000000000001211.
32.Dean PG, van Heerden JA, Farley DR, et al. Are patients with multiple endocrine neoplasia type I prone to premature death? World J Surg 2000; 24(11): 1437-1441. doi: 10.1007/s002680010237.
33.Doherty GM, Olson JA, Frisella MM, et al. Lethality of multiple endocrine neoplasia type I. World J Surg 1998; 22(6): 581-587. doi: 10.1007/s002689900438.
34.Geerdink EA, Van der Luijt RB, Lips CJ. Do patients with multiple endocrine neoplasia syndrome type 1 benefit from periodical screening? Eur J Endocrinol 2003; 149(6): 577-582. doi: 10.1530/eje.0.1490577.
35.Goudet P, Murat A, Binquet C, et al. Risk factors and causes of death in MEN1 disease. A GTE (Groupe d'Etude des Tumeurs Endocrines) cohort study among 758 patients. World J Surg 2010; 34(2): 249-255. doi: 10.1007/s00268-009-0290-1.
36.Keller HR, Record JL, Lall NU. Multiple Endocrine Neoplasia Type 1: A Case Report With Review of Imaging Findings. Ochsner J 2018; 18(2): 170-175. doi: 10.31486/toj.17.0019.
37.Debruyne F, Delaere P, Ostyn F, et al. Daily follow-up of serum parathyroid hormone and calcium after surgery for primary hyperparathyroidism. J Otolaryngol 1999; 28(6): 305-308. https://pubmed.ncbi.nlm.nih.gov/10604157/.
38.Mozzon M, Mortier PE, Jacob PM, et al. Surgical management of primary hyperparathyroidism: the case for giving up quick intraoperative PTH assay in favor of routine PTH measurement the morning after. Ann Surg 2004; 240(6): 949-953. doi: 10.1097/01.sla.0000145927.29265.8a.
39.Giusti F, Cianferotti L, Gronchi G, et al. Cinacalcet therapy in patients affected by primary hyperparathyroidism associated to multiple endocrine neoplasia syndrome type 1 (MEN1). Endocrine 2016; 52(3): 495-506. doi: 10.1007/s12020-015-0696-5.
40.Tichomirowa MA, Daly AF, Beckers A. Familial pituitary adenomas. J Intern Med 2009; 266(1): 5-18. doi: 10.1111/j.1365-2796.2009.02109.x.
41.Beckers A, Betea D, Valdes Socin H, et al. The treatment of sporadic versus MEN1-related pituitary adenomas. J Intern Med 2003; 253(6): 599-605. doi: 10.1046/j.1365-2796.2003.01164.x.
42.Beckers A. Gigantism: a mystery explained. Bull Mem Acad R Med Belg 2002; 157(1-2): 111–117. https://pubmed.ncbi.nlm.nih.gov/12371275/.
43.Jensen RT. Pancreatic endocrine tumors: recent advances. Ann Oncol 1999; 10(4): 170-176. https://pubmed.ncbi.nlm.nih.gov/10436815/.
44.Tonelli F, Fratini G, Falchetti A, et al. Surgery for gastroenteropancreatic tumours in multiple endocrine neoplasia type 1: review and personal experience. J Intern Med 2005; 257(1): 38-49. doi: 10.1111/j.1365-2796.2004.01424.x.
45.Langer P, Cupisti K, Bartsch DK, et al. Adrenal involvement in multiple endocrine neoplasia type 1. World J Surg 2002; 26(8): 891-896. doi: 10.1007/s00268-002-6492-4.
46.Schaefer S, Shipotko M, Meyer S, et al. Natural course of small adrenal lesions in multiple endocrine neoplasia type 1: an endoscopic ultrasound imaging study. Eur J Endocrinol 2008; 158(5): 699-704. doi: 10.1530/EJE-07-0635.
47.Gatta-Cherifi B, Chabre O, Murat A, et al. Adrenal involvement in MEN1. Analysis of 715 cases from the Groupe d'etude des Tumeurs Endocrines database. Eur J Endocrinol 2012; 166(2): 269-279. doi: 10.1530/EJE-11-0679.

[Downloaded from ismj.bpums.ac.ir on 2025-11-01]
[DOI: 10.61186/ismj.25.6.547]

Iran South Med J 2023; 25(6): 547-557

Case Report

Introducing a Case of MEN-1 Syndrome with Classic Manifestations in Bushehr

MR. Kalantarhormozi (MD)[1*], M. Abbaszadeh (MD)[1], F. Abbasi (MD)[1], E. Vafaee (MD)[1], Z. Ghanbari (MD)[1**]

[1] Department of Internal Medicine, School of Medicine, Bushehr University of Medical Sciences, Bushehr, Iran

(Received 16 Sep, 2022 Accepted 21 May, 2023)

Multiple endocrine neoplasia type 1 (MEN-1), also known as Wermer syndrome, is an autosomal dominant disorder characterized by the combined occurrence of two or more tumors (classically parathyroid, pancreatic, and pituitary). Due to the rarity of MEN-1 syndrome and its complexity, clinical management is difficult, and it is recommended to collaborate with a professional team including: clinical geneticist, endocrinologist, gastroenterologist, oncologist, endocrinologist, neurosurgeon, radiologist, and histopathologist. Here, a case of a young patient with MEN-1 syndrome is introduced, who was admitted to the Persian Gulf Martyrs Hospital in Bushehr due to hypercalcemia. The patient had a history of lipoma in childhood and currently has tumoral involvement of all three classic glands of this syndrome.

Keywords: MEN-1, tumor, gland, parathyroid

©Iran South Med J.All rights reserved

Cite this article as: Kalantarhormozi MR, Abbaszadeh M, Abbasi F, Vafaee E, Ghanbari Z. Introducing a Case of MEN-1 Syndrome with Classic Manifestations in Bushehr. Iran South Med J 2023; 25(6): 547-557

[**]*Address for correspondence*: Department of Internal Medicine, School of Medicine, Bushehr University of Medical Sciences, Bushehr, Iran. Email: z.ghanbari1986@yahoo.com
*ORCID: 0000-0003-4029-2370
**ORCID: 0000-0002-0154-4072

Website: http://bpums.ac.ir
Journal Address: http://ismj.bpums.ac.ir

[Downloaded from ismj.bpums.ac.ir on 2025-11-01]

[DOI: 10.61186/ismj.25.6.547]