دانشگاه علوم پزشکی
و خدمات بهداشتی و درمانی بوشهر

CrossMarck

doi 10.61882/ismj.28.1.569

گزارش موردی

ترومبوآنژیت انسدادی؛ گزارش یک مورد از بیماری بورگر

سمیه سادات حسینی ایوری[1] ، رسول سلیمانی مقدم[2]*

[1] گروه پزشکی داخلی، دانشکده پزشکی، دانشگاه علوم پزشکی بیرجند، بیرجند، ایران
[2] مرکز تحقیقات عوامل اجتماعی موثر بر سلامت، دانشگاه علوم پزشکی بیرجند، بیرجند، ایران

چکیده

زمینه: ترومبوآنژیت انسدادی که بیماری بورگر هم نامیده می‌شود، یک بیماری التهابی مزمن است که عروق خونی کوچک تا متوسط را درگیر می‌کند و ارتباط نزدیکی با سیگار کشیدن دارد.

معرفی بیمار: بیمار مردی ۴۸ ساله می‌باشد و به مدت ۲۰ سال است که سیگار می‌کشد. از درد در بدن، و سردی و زخم در انگشتان پا شاکی بوده است. او در تاریخچه خود هیچ بیماری یا تروما و بیماری خود ایمنی خاصی را ذکر نکرده است. پس از انجام آزمایشات ایمونولوژیک و روماتیسمی و در نظر گرفتن شرایط بالینی بیمار، پس از رد سایر بیماری‌ها و انجام آنژیوگرافی، باریکی ۱۰۰ درصدی در شریان فمورال سطحی در پای راست و قطع کامل سه شاخه در هر دو پا پس از پاپلیتیا وجود داشت و به این ترتیب، تشخیص بیماری بورگر داده شد.

نتیجه‌گیری: اگرچه بورگر یک بیماری نادر است، اما شیوع آن در ایران بیش‌تر از سایر مناطق جهان است. بنابراین با توجه به عواقب این بیماری مانند قطع عضو به‌دلیل تشخیص و درمان دیرهنگام آن و از طرفی ارتباط نزدیک آن با سیگار، این بیماری باید به‌طور بالقوه در بیماران سیگاری با درد شدید و زخم پا مورد توجه قرار گیرد.

واژگان کلیدی
ترومبوآنژیت انسدادی
بیماری بورگر
زخم
سیگار کشیدن

***نویسنده مسئول**
رسول سلیمانی مقدم
rasool.solaimani@yahoo.com

دریافت: ۱۴۰۳/۱۲/۲۵
پذیرش: ۱۴۰۴/۰۴/۲۱

پیام کلیدی: در این مطالعه تشخیص قطعی بیماری بورگر با انسداد کامل عروق اندام تحتانی تأیید شد. با توجه به شیوع بالای بیماری در ایران و ارتباط آن با مصرف دخانیات، آگاهی‌رسانی، تشخیص زودهنگام و ترک سیگار برای پیشگیری از عوارضی چون قطع عضو ضروری است. این مطالعه بر اهمیت توجه به بیماران سیگاری زیر ۵۰ سال با زخم و درد اندام‌ها تأکید دارد.

[Downloaded from ismj.bpums.ac.ir on 2026-01-30]

[DOI: 10.61882/ismj.28.1.569]

دانشگاه علوم پزشکی
و خدمات بهداشتی و درمانی بوشهر

CrossMarck

10.61882/ismj.28.1.569

Case Report

Thromboangiitis Obliterans; a Case Report of Buerger's Disease

Somaye Sadat Hoseini Ivari[1], Rasool Solaimani Moghaddam[2*]

[1] Department of Internal Medicine, School of Medicine, Birjand University of Medical Sciences, Birjand, Iran

[2] Social Determinants of Health Research Center, Birjand University of Medical Sciences, Birjand, Iran

[Downloaded from ismj.bpums.ac.ir on 2026-01-30]

[DOI: 10.61882/ismj.28.1.569]

Abstract

Background: Thromboangiitis obliterans is a chronic inflammatory disease which involves small to medium blood vessels and is closely related to smoking.

Case Presentation: The patient is a man who is almost 48 years old and has smoked for 20 years. He has complained of pain in the body and coldness and sores in the toes. He has not mentioned any specific autoimmune disease or trauma in his history. After conducting immunological and rheumatic tests and considering the patient's clinical conditions, upon rejecting other diseases and performing angiography, it was shown that there is 100 percent narrowness in superficial femoral artery in the right leg and complete triple branch cut-off in both legs after poplitea, and thus, the patient was definitely diagnosed with Buerger's disease.

Conclusion: **Conclusion**Although Buerger is a rare disease, its prevalence in Iran is higher than other regions of the world. Therefore, regarding the consequences of this disease such as amputation due to its late diagnosis and treatment, and on the other hand, its close relationship with smoking, this disease has to be considered potentially in smoking patients with severe pain and leg ulcers.

Keywords

Thromboangiitis obliterans
Buerger's disease
Ulcer
Smoking

***Corresponding author:**
Rasool Solaimani Moghaddam
rasool.solaimani@yahoo.com

Received: 2025/03/15
Accepted: 2025/07/12

مقدمه

ترومبوآنژیت انسدادی (Thromboangiitis obliterans) یک بیماری التهابی غیر آترواسکلروتیک با علل ناشناخته است که عروق کوچک و متوسط را درگیر می‌کند. این بیماری رابطه مستقیم و نزدیکی با مصرف سیگار دارد. اکثر بیماران مبتلا به بیماری بورگر بین ۲۰ تا ۴۵ سال سن دارند. این بیماری در کودکان یا افراد مسن دیده نمی‌شود. شیوع آن در مردان بیش‌تر از زنان است. بیماران مبتلا معمولاً از درد ایسکمیک، زخم یا لکه‌های گانگرونی در اندام‌های انتهایی رنج می‌برند. این بیماری از طریق تشکیل ترومبوز التهابی باعث عدم جریان خون به رگ‌های خونی کوچک و متوسط می‌شود. TAO معمولاً در افراد جوان‌تر با مواجهه شدید با تنباکو رخ می‌دهد و می‌تواند باعث درد شدید در انگشتان دست و پا شود که گاهی اوقات منجر به زخم می‌شود و در برخی موارد شدید، ممکن است نیاز به قطع عضو باشد. درمان اولیه TAO پرهیز کامل از سیگار کشیدن و هر محصول حاوی تنباکو است (۳-۱).

تشخیص این بیماری معمولاً با روش‌های مختلفی انجام می‌شود و گاهی به‌دلیل شیوع کم آن دشوار است و می‌توان گفت با رد سایر بیماری‌های مشابه که علائمی مانند این بیماری دارند، انجام می‌شود (۴). اگرچه شیوع این بیماری در کشورهای در حال توسعه به‌ویژه در کشورهای خاورمیانه که کشور ما ایران در آن قرار دارد در مقایسه با سایر مناطق جهان بیش‌تر است، اما این بیماری به ندرت گزارش می‌شود (۵). در این مطالعه گزارش موردی از بیمار ارائه شد که سابقه تروما یا بیماری عروقی خاصی را در گذشته ذکر نکرده بود.

معرفی بیمار

بیمار آقایی ۴۸ ساله است که به بیمارستان ولی‌عصر (عج) شهر بیرجند مراجعه کرده است. سابقه بیماری خاصی ندارد. وی از ۲ ماه قبل در اندام تحتانی خود زخم دارد. اولسرها ابتدا به صورت اریتم ایجاد شده بود که به تدریج زخمی شد. در معاینه بیمار و براساس نشانه‌های بالینی مشخص شد که با وجود اینکه سابقه خانوادگی ابتلا به این بیماری را ندارد، و همچنین از هیچ علامتی که حاکی از بیماری خودایمنی باشد مانند بثورات، ریزش مو و درد مفاصل شکایت نداشت. در ۲۰ سال گذشته سیگار و تریاک مصرف کرده است. در معاینه بالینی بیمار هیچ‌گونه سیانوز یا ادم مشاهده نشد، اما زخم‌های اولسراتیو و نکروز در انگشتان اول، دوم، چهارم و پنجم هر دو پا و زخم اگزودا نیز در کنار انگشت پنجم پای راست مشاهده شد. بیمار از درد شدید و سردی پاهای خود شکایت داشت. نبض‌های دو اندام متقارن اما ضعیف بود. تست‌های ایمونولوژی و PCR و اندیکاتورهای روماتیسمی همگی در معاینات بیمار منفی بود. بیمار در نهایت برای آنژیوگرافی عروق کرونر و اندام تحتانی ارجاع شد. در گزارش آنژیوگرافی، باریکی ۱۰۰ درصدی شریان فمورال سطحی پای راست و قطع کامل شاخه سه‌گانه در هر دو پا پس از پاپلیته به‌طور قطع تشخیص داده شد (شکل ۱ و ۲). از بیمار رضایت‌نامه کتبی آگاهانه گرفته شد.

[Downloaded from ismj.bpums.ac.ir on 2026-01-30]

[DOI: 10.61882/ismj.28.1.569]

شکل ۱: زخم اندام تحتانی
Fig 1: Lower limb wound

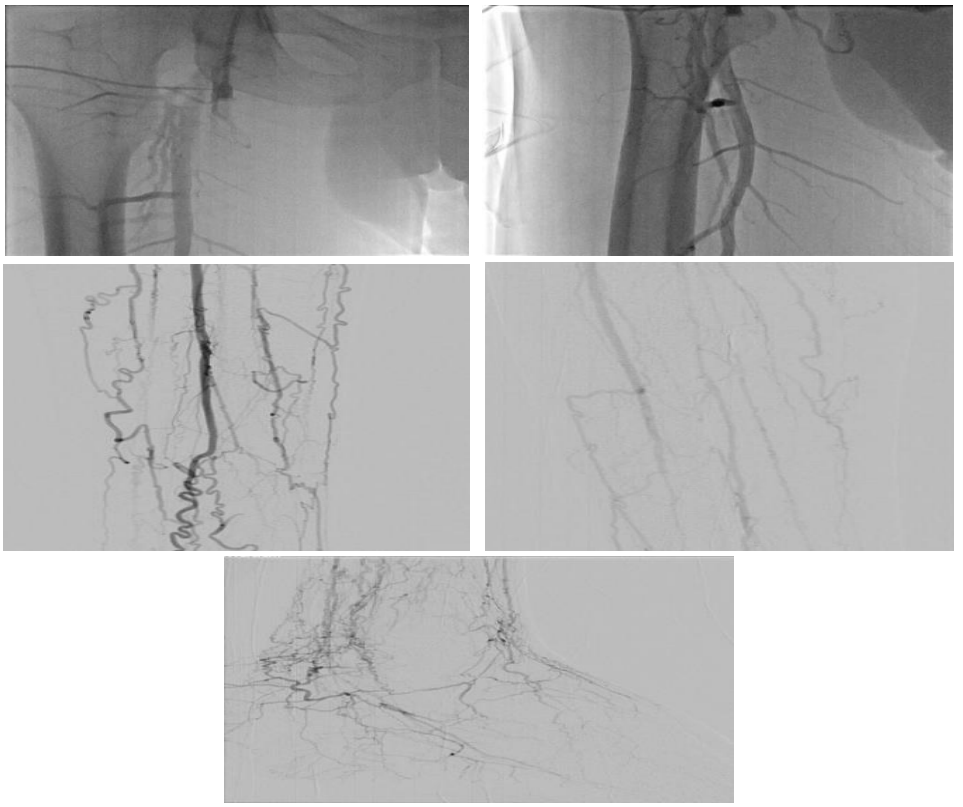

شکل ۲: آنژیوگرافی اندام؛ باریکی صد در صد شریان فمورال سطحی پای راست و قطع کامل شاخه سه‌گانه بعد از پوپلیتئوس در هر دو پا
Fig 2: Limb angiography; 100% narrowing of the superficial femoral artery of the right leg and complete transection of the tricuspid branch after the popliteus in both legs

[Downloaded from ismj.bpums.ac.ir on 2026-01-30]

[DOI: 10.61882/ismj.28.1.569]

بحث

اگرچه آسیب‌شناسی بیماری بورگر ناشناخته است، ولی سیگار کشیدن قطعاً با آن ارتباط نزدیک دارد. از آنجایی که این بیماری تنها ۵-۴ درصد از بیماری‌های ایسکمی محیطی را تشکیل می‌دهد، این درصد شیوع کم در کنار علل ناشناخته، تشخیص این بیماری را دشوار می‌کند (۶ و ۷)، سطوح بالای آنتی‌بادی‌های ضد سلول اندوتلیال وجود دارد و اندازه‌گیری تیتر این آنتی‌بادی‌ها ممکن است در پیگیری فعالیت بیماری در بیماران بورگر مفید باشد (۸)، از طرفی اگر این بیماری به‌درستی و سریع تشخیص داده نشود، عوارضی مانند ایسکمی اندام و در نهایت قطع عضو را به همراه خواهد داشت. بنابراین تشخیص‌های مرسوم این بیماری و عوامل خطر آن از جمله سابقه مصرف سیگار، سن کمتر از ۵۰ سال و رد سایر بیماری‌هایی که علائم مشابهی مانند بیماری‌های خودایمنی، دیابت و ایسکمی شدید دارند، باید مورد توجه قرار گیرند زیرا اساساً شیوع کم این بیماری با رد سایر بیماری‌های عروقی منجر به تشخیص آن می‌شود. یکی از بیماری‌های دیگری که از نظر علائم مشابه با بورگر است، تصلب شرایین است، اما برخلاف بورگر، این بیماری در عروق بزرگ‌تر و در سنین بالای ۵۰ سال ایجاد می شود (۱ و ۳). علاوه بر توصیه‌های مصرف داروهای ضدانعقاد و آنتی‌بیوتیک، تاکنون درمان خاصی به‌جز ترک سیگار برای این بیماری انجام نشده است. اما پیش‌آگهی این بیماری در بیمارانی که سیگار را ترک نکرده‌اند بدتر بوده است (۹). اگرچه بیماری بورگر توزیع جهانی دارد، اما در خاورمیانه و خاور دور بیشتر از آمریکای شمالی و اروپای غربی شایع است (۱۰).

آسیب‌شناسی بیماری بورگر به‌عنوان یک vasculopathy التهابی شناخته شده که با یک endarteritis التهابی مشخص می‌شود و منجر به حالت prothrombotic و متعاقباً پدیده‌های vaso-occlusive می‌گردد. فرآیند التهابی از tunica intima آغاز می‌شود (۱۱). مطالعات محدود نشان داده‌اند که بیماری‌های پریودنتال متوسط تا شدید نیز ممکن است با توسعه TAO مرتبط باشند (۱۲).

مطالعات اخیر نشان داده‌اند که angiogenesisدرمانی و روش‌های immunomodulatory می‌توانند به‌عنوان گزینه‌های درمانی جایگزین در نظر گرفته شوند (۱۱). درمان با سلول‌های بنیادی یک درمان تجربی است که از طریق کاشت سلول‌هایی (از مغز استخوان، بند ناف، خون محیطی و غیره) که قادر به تبدیل شدن به عروق خونی جدید هستند، انجام می‌شود، که باعث بهبود گردش خون محلی و کمک به التیام زخم‌ها و تسکین درد استراحت می‌شود (۱۳).

نتیجه‌گیری

در مطالعه حاضر مشخص شد که بیمار در ۲۰ سال گذشته سابقه مصرف سیگار و تریاک داشته است. زخم‌های اولسراتیو و نکروز در انگشتان هر دو پا مشاهده شد. بیمار از درد شدید و سردی پاهای خود شکایت داشت و در گزارش آنژیوگرافی، باریکی ۱۰۰ درصدی شریان فمورال سطحی پای راست و قطع کامل شاخه سه‌گانه در هر دو پا پس از پاپلیته به‌طور قطع تشخیص داده شد. بیماری بورگر معمولاً در مردان جوان سیگاری رخ می‌دهد و علائم آن قبل از سن ۴۰ تا ۴۵ سالگی شروع می‌شود. چندین مجموعه منتشر شده، شیوع فزآینده این بیماری را در زنان نشان داده‌اند که از ۱۱ درصد تا ۲۳ درصد متغیر است. ارتباط بسیار قوی بین مصرف زیاد دخانیات و ترومبوآنژیت انسدادی وجود دارد. ترومبوآنژیت انسدادی در کشورهایی که مصرف زیاد دخانیات دارند، شایع‌تر است. تنها راهکار اثبات شده برای جلوگیری از پیشرفت بیماری و جلوگیری از قطع عضو، قطع کامل سیگار یا سایر دخانیات به هر شکلی است. حتی کشیدن یک یا دو نخ سیگار در روز، استفاده از تنباکوی بدون دود (جویدن تنباکو یا انفیه) یا استفاده

[Downloaded from ismj.bpums.ac.ir on 2026-01-30]

[DOI: 10.61882/ismj.28.1.569]

از جایگزین نیکوتین ممکن است بیماری را فعال نگه دارد و به‌جز قطع مصرف دخانیات، هیچ نوع درمانی قطعی نیست (۱۰، ۱۴ و ۱۵).

تشخیص بیماری بورگر یا ترومبوآنژیت انسدادی به‌دلیل شکایات غیر معمول، حداقل عوامل خطر دشوار است. دشواری آموزش بیماران برای دریافت بهترین درمان نیز برای پزشکان یک چالش است. بنابراین می‌توان نتیجه گرفت که در مورد بیماران مرد زیر ۵۰ سال که سابقه مصرف سیگار طولانی مدت دارند و با شکایت درد و زخم در اندام به پزشک مراجعه می‌کنند، یکی از تشخیص‌های بالقوه برای این بیماران باید سندرم بورگر باشد تا با تشخیص به موقع و سریع از قطع عضو بیمار جلوگیری شود.

این مقاله تحت حمایت مالی هیچ ارگان یا سازمانی نبوده است.

سپاس و قدردانی

از بیمار محترم که در این راستا همکاری داشتند، کمال تشکر و قدردانی را داریم.

تضاد منافع

هیچ‌گونه تعارض منافع توسط نویسندگان بیان نشده است.

References:

1. Evans NS, Solomon AL, Ratchford EV. Vascular Disease Patient Information Page: Thromboangiitis obliterans (Buerger disease). Vasc Med 2024; 29(5): 565-568. 10.1177/1358863X241268450
2. Frank C, Ratchford EV, Moll S. Vascular Disease Patient Information Page: A guide for patients with newly diagnosed deep vein thrombosis or pulmonary embolism. Vasc Med 2023; 28(5): 481-486. 10.1177/1358863x231154756
3. Karancı Y, Bedel C. Thromboangiitis obliterans: A rare case report. Demiroglu Science University Florence Nightingale Journal of Medicine 2019; 5(2): 091-093. 10.5606/fng.btd.2019.016
4. Tadros R, Vouyouka A, Ting W, et al. A review of superficial femoral artery angioplasty and stenting. J Vasc Med Surg 2015; 3(15): 1000183. https://www.walshmedicalmedia.com/open-access/a-review-of-superficial-femoral-artery-angioplasty-and-stenting-10912.html
5. Salimi J, Tavakkoli H, Salimzadeh A, et a. A. Clinical characteristics of Buerger's disease in Iran. J Coll Physicians Surg Pak 2008; 18(8): 502-505. https://pubmed.ncbi.nlm.nih.gov/18798588/
6. Rianda Ra, Satryawan H, Mozes J. The Challenging of Diagnosis, Treatment, And Education In Patient With Buerger's Disease: A Case Report From Remote Area. Lombok Health Sci J 2024; 1(1): 10-16. 10.29303/lhsj.v1i1.5202
7. Suwirya AP, Putri PED, Permatasari IGAW, et al. Current modalities for the diagnostic and management approach of buerger's disease: a case report and comprehensive review. Intisari Sains Medis 2023; 14(3): 981-985. 10.15562/ism.v14i3.1848
8. Nguyen JD, Black AC, Duong H. Anatomy, Shoulder and Upper Limb, Hand Arteries. StatPearls [Internet]: StatPearls Publishing, 2023. https://pubmed.ncbi.nlm.nih.gov/31536192/
9. Chaudhary S, Kajaria D, Yadava RK. Management Of Buerger's Disease Through Ayurveda-A Case Report. International Journal of Ayurveda and Pharma Research 2020; 8(8): 65-68. 10.47070/ijapr.v8i8.1528
10. Olin JW. Thromboangiitis obliterans (Buerger's disease). N Engl J Med 2000; 343(12): 864-869. 10.1056/NEJM200009213431207
11. C. Dash B, Peyvandi H, Duan K, et al. Stem cell therapy for thromboangiitis obliterans (Buerger's disease). Processes 2020; 8(11): 1408. 10.3390/pr8111408

[Downloaded from ismj.bpums.ac.ir on 2026-01-30]

[DOI: 10.61882/ismj.28.1.569]

12.Cacione DG, do Carmo Novaes F, Moreno DH. Stem cell therapy for treatment of thromboangiitis obliterans (Buerger's disease). Cochrane Database Syst Rev 2018; 10(10). 10.1002/14651858.cd012794.pub2
13.Autiero G, Padovan A, Vittone F, et al. Thromboangiitis Obliterans (Buerger's Disease): A Young Woman's Rare Case and Current Knowledge. Int J Angiol 2024. 10.1055/s-0044-1791505
14.Gifford Jr R, Hines Jr E. Complete clinical remission in thromboangiitis obliterans during abstinence from tobacco: report of case. Proc Staff Meet Mayo Clin 1951; 26(13): 241-245. https://pubmed.ncbi.nlm.nih.gov/14844447/.
15.Fielding JE, Phenow KJ. Health effects of involuntary smoking. N Engl J Med 1988; 319(22): 1452-1460. 10.1056/NEJM198812013192205.

[Downloaded from ismj.bpums.ac.ir on 2026-01-30]

[DOI: 10.61882/ismj.28.1.569]