



## بررسی تأثیر عصاره هیدروالکلی هسته انگور و جفت میوه بلوط (*Quercus specie*)

### بر سمیت ناشی از تتراکلریدکربن در کبد موش‌های صحرایی

علی میرزائی<sup>۱\*</sup>، نوشین میرزائی<sup>۲</sup>، مهسا میرزائی<sup>۳</sup>، حمداله دلاویز<sup>۴</sup>

<sup>۱</sup> گروه بیوشیمی، مرکز تحقیقات گیاهان دارویی، دانشگاه علوم پزشکی یاسوج

<sup>۲</sup> گروه میکروبی‌شناسی، دانشکده فرگوسن، دانشگاه پونا هندوستان

<sup>۳</sup> گروه داروسازی، دانشکده سینا گاد، دانشگاه پونا هندوستان

<sup>۴</sup> گروه آناتومی، مرکز تحقیقات سلولی و ملکولی، دانشگاه علوم پزشکی یاسوج

### چکیده

زیمین روغن هسته انگور به دلیل داشتن ترکیبات فلاونوئیدی، به‌خصوص آنتوسیانیدین که دارای خاصیت آنتی‌اکسیدانی می باشد، مورد توجه متخصصین قرار گرفته است. به‌علاوه اینکه امروزه علاقه به درمان بیماری‌ها با استفاده از داروهای طبیعی، منجر به افزایش استفاده از گیاهان دارویی شده است. در این تحقیق اثر حفاظتی مخلوط مساوی عصاره هسته انگور و جفت بر روی سمیت ناشی از تتراکلریدکربن در کبد موش‌های صحرایی مورد بررسی قرار گرفت.

**مواد و روش‌ها:** در این مطالعه تجربی از ۲۸ سر موش‌های صحرایی نر، نژاد ویستار استفاده شد. در گروه (۱) و (۲): روزانه یک‌بار، به مدت ۷ روز مقدار نیم میلی‌لیتر آب مقطر به ازای هر کیلوگرم وزن بدن موش گاواژ و از روز سوم، روزانه به‌مدت ۵ روز به‌ترتیب میزان نیم میلی‌لیتر بر کیلوگرم روغن زیتون و یک میلی‌لیتر بر کیلوگرم محلول تتراکلریدکربن با حلال روغن زیتون (به‌نسبت مساوی) به‌صورت داخل صفاقی تزریق شد. گروه (۳) و (۴) روزانه یک‌بار به‌مدت ۷ روز به‌میزان ۲۰۰ میلی‌گرم مخلوط مساوی عصاره هیدروالکلی هسته انگور با جفت به‌ازای هر کیلوگرم وزن بدن گاواژ شد و به‌طور همزمان از روز سوم، به‌مدت ۵ روز به‌ترتیب میزان نیم میلی‌لیتر در کیلوگرم روغن زیتون و یک میلی‌لیتر بر کیلوگرم (محلول تتراکلرید کربن با حلال روغن زیتون به نسبت مساوی) به‌صورت داخل صفاقی تزریق شد.

**یافته‌ها:** در گروه دریافت‌کننده تتراکلریدکربن افزایش معنی‌داری در فعالیت آنزیم‌های الکالین فسفاتاز، اسپاراتات آمینو ترانسفراز، آلانین آمینوترانسفراز و بیلی‌روبین نسبت به‌گروه کنترل دیده شد. مصرف مخلوط مساوی عصاره هسته انگور و جفت (گروه تیمار) قادر به کاهش فعالیت ترانس آمینازهای کبدی، الکالین فسفاتاز و بیلی‌روبین به‌طور معنی‌داری شد. میانگین سطح سرمی اسپاراتات آمینوترانسفراز، آلانین آمینو ترانسفراز، الکالین فسفاتاز و بیلی‌روبین در گروه دریافت‌کننده مخلوط عصاره‌ها، نسبت به‌گروه کنترل (روغن زیتون) تغییرات معنی‌داری دیده نشد. **نتیجه‌گیری:** با توجه به‌اینکه مصرف مساوی عصاره‌های هسته انگور و جفت در گروه (تیمار) منجر به‌کاهش معنی‌داری در فعالیت اسپاراتات آمینوترانسفراز، آلانین آمینوترانسفراز، الکالین فسفاتاز و بیلی‌روبین نسبت به‌گروه (سم) شد، لذا میتوان گفت که مخلوط عصاره‌ها دارای اثرات حفاظت کبدی می‌باشند.

**واژگان کلیدی:** عصاره هسته انگور، الکالین فسفاتاز، اسپاراتات ترانس آمیناز، آلانین ترانس آمیناز، میوه بلوط

دریافت مقاله: ۹۰/۲/۱۲ - پذیرش مقاله: ۹۰/۴/۱۸

\* یاسوج، پردیس علوم پزشکی یاسوج، مرکز تحقیقات گیاهان دارویی

E-mail: mirzaee3a2003@yahoo.com

## مقدمه

بیماری‌های کبدی منجمله هیپاتیت یکی از مشکلات جهانی است که همراه با مرگ و میر بالائی است (۱). از دیرباز برای درمان این بیماری در طب سنتی از گیاهان داروئی استفاده شده است. اخیراً اغلب داروهای مورد استفاده جهت درمان بیماری‌های کبدی بی‌خطر نیستند و مصرف بعضی از آنها همراه با عوارض جانبی است. امروزه تمایل زیادی برای استفاده از داروهای گیاهی جهت درمان بیماری‌های کبدی وجود دارد.

مصرف میوه و سبزی همراه با کاهش ابتلا به سرطان می‌باشد که توسط بلوک و همکاران با انجام ۲۰۰ مطالعه به‌اثبات رسید و در ۸۲ درصد از مطالعات آنها اثر حفاظتی میوه و سبزی از ارگان‌های بدن به‌خوبی روشن شده است. همچنین در مطالعه دیگری مشاهده شد که ارتباط تنگاتنگی بین مصرف میوه و سبزی و کاهش ابتلا به بیماری‌های قلبی، عروقی، دیابت، پیری و سرطان وجود دارد (۲ و ۳).

یکی از بهترین منابع آنتی‌اکسیدان‌های طبیعی، ترکیبات فنلی موجود در گیاهان می‌باشند. ترکیبات فنلی یا پلی‌فنل‌ها که به‌طور گسترده در گیاهان وجود دارند، بالغ بر ۸۰۰۰ نوع گزارش شده است (۴). این ترکیبات دارای خاصیت ضداکسیدانی، ضدالتهابی، ضدترومبوز، ضد میکروبی، ضدآلرژی و دارای پتانسیل محافظت قلبی و گشادکنندگی عروق می‌باشند (۵ و ۶). فلاونوئیدها فراوان‌ترین ترکیبات فنلی می‌باشند که تقریباً در تمام قسمت‌های مختلف گیاهی به‌خصوص در برگ‌ها و در مواد غذایی مانند میوه‌ها و سبزیجات به‌میزان زیادی وجود دارند (۷).

فلاونوئیدها نیز دارای قوی‌ترین قدرت آنتی‌اکسیدانی در بین ترکیبات فنلی می‌باشند که این خاصیت نیز

تحت تأثیر نوع هیدروکسیلاسیون (قرار گرفتن عوامل هیدروکسیل در موقعیت‌های ارتو، پارا، متا) می‌باشد. همچنین قرار گرفتن ترکیبات فنلی بر روی ساختار فلاونوئیدها می‌تواند باعث افزایش قدرت آنتی‌اکسیدانی آنها شود (۸). این ترکیبات می‌توانند به‌خوبی رادیکال‌های هیدرواکسی و پراکسی راسم‌زدایی و خنثی‌کنند و با فلزات تولید کمپلکس نموده و مانع از اکسیداسیون لیپیدها شوند (۹). انگور یکی از بزرگ‌ترین محصول میوه‌ای در جهان است که تولید سالیانه آن بالغ بر ۶۰ میلیون تن می‌باشد (۱۰).

ترکیبات فنلی موجود در انگور و فراورده‌های حاصل از آن باعث مهار اکسیداسیون انواع لیپو پروتئین‌ها در انسان و در شرایط آزمایشگاه (In vitro) می‌شود (۱۱). دانه‌های انگور منبع غنی از ترکیبات فنلی منومر از جمله کاتچین، اپیکاتچین و، اپیکاتچین ۳- گالات و همچنین ترکیبات مختلف پروسیانیدینی می‌باشند که دارای خواص ضدسرطانی و ضدویروسی می‌باشند و ممکن است در جلوگیری از تصلب شرائین مؤثر باشند (۱۲ و ۱۳). خاصیت آنتی‌اکسیدانی عصاره هسته انگور غالباً به‌خاطر غلظت بالای آنتوسیانیدین موجود در آن می‌باشد (۱۴). میوه انگور شامل پوست و هسته می‌باشد که سرشار از ترکیبات فنلی و فیبر می‌باشد (۱۵).

روغن هسته انگور غنی از اسیدهای چرب غیراشباع بوده که بیش از ۸۰ درصد آن را اسیدلینولئیک تشکیل می‌دهد (۱۶). میوه بلوط از درخت بلوط به‌دست می‌آید. جنگل‌ها و مراتع استان کهگیلویه و بویراحمد از پوشش گیاهی متنوعی برخوردار است و سطح کل آن بالغ بر ۱۴۰۰۰۰۰ هکتار برآورد می‌گردد که حدود ۱/۳ گیاهان دارویی کشور در این جنگل‌ها

نیز به آن افزوده گردید و در مدل هپاتوتکسیکی کبد موش صحرایی مورد آزمایش قرار گرفت.

### مواد و روش کار

این تحقیق بر اساس قوانین بین‌المللی در مورد حیوانات آزمایشگاهی انجام گرفت.

#### روش تهیه عصاره هسته انگور

انگور قرمز از باغهای شهر سی سخت تهیه و پس از شستن و خشک کردن، هسته‌ها از میوه جدا و آسیاب شدند. مقدار ۷۵ گرم پودر هسته انگور به ۲۰۰ میلی‌لیتر اتانول ۷۰ درصد اضافه و به مدت ۲۴ ساعت در دمای ۴۰ درجه سانتی‌گراد در انکوباتور (ممرت آلمان) نگهداری شد. روزانه به مدت سه ساعت بر روی دستگاه روتاتور با ۲۰۰ دور در دقیقه چرخانده و بعد با کاغذ صافی واتمن شماره یک فیلتر و سپس حلال محلول فیلتر شده، با دستگاه تبخیرکننده چرخان (هیدلف آلمان مدل ۴۰۰۰) تبخیر شد (۲۶) و عصاره خشک به دست آمد. این عمل سه بار تکرار شد و کل نمونه‌ها جمع‌آوری و در یخچال تا زمان انجام آزمایش در دمای ۲۰- درجه سانتی‌گراد نگهداری شد.

#### روش تهیه عصاره جفت

ابتدا میوه بلوط درکوه‌های اطراف شهر یاسوج تهیه و پس از تعیین نوع بلوط توسط متخصص گیاه-شناس (برانتی)، مقداری از نمونه‌ها در آزمایشگاه گیاهان دارویی به شماره هرباریومی MPRC 05-6 نگهداری شد.

برای عصاره‌گیری ابتدا پوست خارجی میوه که ساختاری محکم داشت کنده و سپس پوسته درونی که لایه نازکی بود و بر روی مغز میوه قرار گرفته بود جمع‌آوری و پس از خشک‌کردن آن در سایه،

و مراتع رویش می‌نماید که دارای درختان بلوط بسیار زیادی می‌باشد (۱۷).

جفت قسمتی از میوه درخت بلوط (*Quercus species*) است. میوه بلوط دارای دو پوسته داخلی و خارجی می‌باشد که در بعضی از مناطق جنوب کشور به پوسته داخلی یا پوسته روی مغز میوه بلوط که قهوه‌ای رنگ است جفت (*Jaft*) می‌گویند. درخت بلوط به‌طور وسیعی در نواحی شمالی، مرکزی و جنوب ایران وجود دارد (۱۸). بلوط نوع برانتهی در یاسوج وجود دارد که در درمان اختلالات دستگاه گوارشی (۱۹) به‌خصوص اسهال، التهاب، سوختگی، بریدگی (۲۰) و سرطان به‌کار می‌رود (۲۱).

جفت همچنین در چرم‌سازی، حفاظت از تورهای ماهی‌گیری، تولید پلاستیک، تولید چسب، صنایع سرامیک، پالایش نفت، تثبیت رنگ‌ها، ترکیبات ضدتقرق، داروسازی و استخراج فلزات به‌کار می‌رود (۲۲).

میوه بلوط به‌خاطر ترکیبات فنلی و وجود تانن‌ها دارای خاصیت مهار پراکسیداسیون چربی‌ها و آنتی‌اکسیدانی می‌باشد (۲۳ و ۲۴). علاوه بر این میوه بلوط به‌عنوان غذا، علوفه دام و همچنین در صنایع دستی و چرم‌سازی به‌کار می‌رود (۲۲).

بر اساس آزمایشات انجام شده بر روی جفت توسط گروه تحقیقاتی ما مشخص شد که عصاره آبی و هیدروالکلی جفت دارای خواص آنتی‌اکسیدانی بسیار قوی و دارای میزان فنل و فلاونوئید بالایی بود (نتایج انتشار نشده است).

با توجه به‌اینکه عصاره هیدروالکلی هسته انگور به‌تنهایی دارای خاصیت قوی محافظت کبدی نبود (۲۵). در این تحقیق به‌منظور بالا بردن قدرت آنتی‌اکسیدانی عصاره انگور، عصاره هیدروالکلی جفت

### بررسی محافظت کبدی

حیوانات مورد مطالعه در قفس‌های پلاستیکی نگهداری و روزانه یکبار، غذای آنها تعویض می‌شد. رژیم غذایی آنها غذای فشرده موش صحرایی بود که از کارخانه خوراک دام پارس (شرکت سهامی عام) تهیه شده بود. قفس‌ها در اتاقی به ابعاد چهار در چهار متر، با درجه حرارت ۲۴ درجه سانتی‌گراد سیکل روشنایی و تاریکی ۱۲ ساعته بود. این مطالعه تجربی، شامل ۲۸ سر از موش‌های صحرایی نر و سالم با محدوده وزنی ۱۴۵-۱۳۲ گرم بود که به‌صورت تصادفی در ۴ گروه ۷تایی تقسیم شدند که در شرایط یکسان از لحاظ آب، غذا و دمای محیط نگهداری شدند.

در گروه (۱) یا کنترل منفی روزانه یکبار، به‌مدت ۷ روز نیم میلی‌لیتر آب مقطر به‌ازای هر کیلوگرم وزن بدن موش گاوژ و از روز سوم، روزانه به‌مدت ۵ روز، میزان ۰/۵ میلی‌گرم بر کیلوگرم روغن زیتون، به‌صورت داخل صفاقی تزریق و تجویز شد.

در گروه (۲) یا تراکلریدکربن روزانه یکبار، به‌مدت ۷ روز حجم نیم میلی‌لیتر آب مقطر به‌ازای هر کیلوگرم وزن بدن موش گاوژ و از روز سوم، روزانه به‌مدت ۵ روز، میزان ۱ میلی‌گرم بر کیلوگرم محلول تراکلریدکربن در حلال روغن زیتون، به‌نسبت مساوی به‌صورت داخل صفاقی تزریق شد.

گروه (۳) یا کنترل عصاره روزانه یکبار، به‌مدت ۷ روز، مقدار ۲۰۰ میلی‌گرم از مخلوط عصاره‌ها به‌ازای هر کیلوگرم وزن بدن موش گاوژ شدند و به‌طور همزمان از روز سوم روزانه، به‌مدت ۵ روز، میزان ۰/۵ میلی‌گرم بر کیلوگرم روغن زیتون، به‌صورت داخل صفاقی، تزریق شد.

گروه (۴) یا تیمار: روزانه، به‌مدت ۷ روز، میزان ۲۰۰ میلی‌گرم مخلوط عصاره‌ها به‌ازای هر کیلوگرم وزن

عصاره‌گیری به‌روش بالا انجام گرفت (۲۶). برای انجام آزمایش مقدار مساوی عصاره جفت و عصاره هسته انگور مخلوط شد.

### تعیین LD50 (lethal dose 50) (دوز متوسط کشنده) به‌روش دهانی

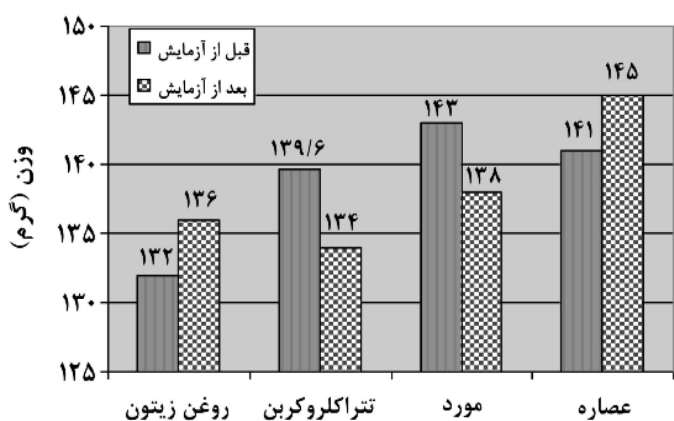
دوز متوسط کشنده عصاره هیدروالکلی جفت، هسته انگور و مخلوط عصاره‌ها به‌طور جداگانه با استفاده از روش ریاضی کاربر (Karber) محاسبه شد (۲۷).

دوز متوسط کشنده دهانی نیمی از حداقل مقدار ماده‌ای است که وقتی از راه دهان گاوژ شود سبب مرگ حیوانات مورد آزمایش گردد و مقدار آن بر حسب وزن ماده مورد تحقیق در واحد وزن حیوان مورد آزمایش محاسبه شد.

برای تعیین دوز متوسط کشنده دهانی به‌روش استاندارد جهت هر نمونه از شش گروه سه تایی موش نر از نژاد ویستار استفاده گردید. سپس هر ماده مورد آزمایش به‌طور جداگانه مقدار ۱۰۰۰ الی ۵۰۰۰ میلی‌گرم در کیلوگرم وزن موش‌ها در یک نوبت به صورت دهانی تجویز گردید. وضعیت حیوانات بلافاصله پس از تجویز عصاره‌ها تا چهار ساعت به‌طور پیوسته و بعد تا ۷۲ ساعت هر چهار ساعت یک بار و سرانجام به‌مدت ۱۴ روز روزانه تحت مراقبت قرار گرفته و هرگونه علائم غیرعادی منجمله مسمومیت نیز ثبت شد (۲۸).

در این مطالعه برای ایجاد آسیب کبدی در موش‌های صحرایی از تراکلریدکربن استفاده شد (۲۹) و برای بهبود آسیب ایجاد شده مخلوط مساوی عصاره هیدروالکلی هسته انگور و جفت (جزئی از میوه درخت بلوط) مورد استفاده قرار گرفت.

عصاره هیدروالکلی هسته انگور، عصاره هیدروالکلی جفت و مخلوط هر دو عصاره تا غلظت ۵۰۰۰ میلی گرم در کیلوگرم دیده نشد. پس میزان LD۵۰ هر دو عصاره هیدروالکلی هسته انگور، عصاره هیدروالکلی جفت هر کدام به طور جداگانه و مخلوط عصاره‌های هیدروالکلی هسته انگور و جفت همگی به روش دهانی در موش‌های نر نژاد ویستار بیشتر از ۵۰۰۰ میلی گرم در کیلوگرم وزن گزارش شد. در پایان مطالعه تغییرات معنی داری در میانگین وزن موش‌ها در تمام گروه‌ها در مقایسه با کنترل منفی دیده نشد (نمودار ۱).



نمودار ۱) اثرات مخلوط مساوی عصاره هیدروالکلی هسته انگور و جفت (قسمتی از میوه بلوط) بر وزن موش‌های صحرایی هپاتوکسیک قبل و بعد از آزمایش

میانگین سطح سرمی آنزیم‌های الکالین فسفاتاز، آسپاراتات آمینوترانسفراز، آلانین آمینو ترانسفراز و بیلی‌روبین در گروه تتراکلریدکربن، نسبت به گروه کنترل منفی (روغن زیتون)، افزایش معنی داری وجود داشت ( $P < 0.001$ ) (نمودار ۳-۲).

در گروه دریافت‌کننده مخلوط عصاره‌ها (کنترل عصاره) میانگین سطح سرمی آنزیم‌های الکالین فسفاتاز، آسپاراتات آمینوترانسفراز، آلانین آمینوترانسفراز و بیلی‌روبین، نسبت به گروه کنترل (روغن زیتون) تغییرات معنی داری دیده نشد

بدن موش گاوژ شد و به‌طور همزمان، از روز سوم، روزانه به‌مدت ۵ روز، میزان یک میلی‌متر در کیلوگرم محلول تتراکلریدکربن در حلال روغن زیتون، به‌صورت داخل صفاقی تزریق شد.

پس از پایان آخرین تزریق و گاوژ، موش‌ها به‌وسیله دی‌اتیل اتر بیهوش شده و خون به‌صورت مستقیم از قلب آنها گرفته شد و سرانجام با استفاده از کشش مهره گردنی از بین رفتند. جهت مطالعه بیوشیمیایی مقدار ۳-۵ میلی‌لیتر خون استفاده شد و پس از یک ساعت قرار گرفتن در دمای اتاق به‌مدت ۱۰ دقیقه با سرعت ۳۰۰۰ دور در دقیقه، سانتریفیوژ گردید و پس از جدا کردن سرم تا زمان انجام آزمایش در دمای ۲۰- درجه سانتی‌گراد، نگهداری شد. جهت تعیین مقادیر آنزیم‌های الکالین فسفاتاز، آسپاراتات آمینوترانسفراز، آلانین آمینوترانسفراز، بیلی‌روبین تام و بیلی‌روبین مستقیم مطابق روش‌های استاندارد با کمک دستگاه اتوآنالیز (شرکت کمول امریکا و کیت استاندارد شرکت پارس آزمون) انجام شد.

### روش تجزیه داده‌ها

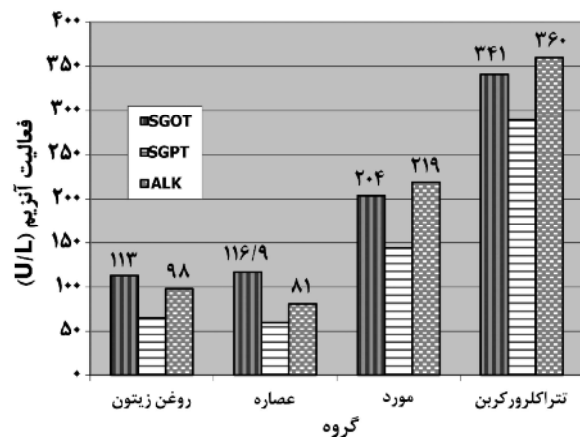
داده‌ها پس از جمع‌آوری با استفاده از نرم‌افزاری SPSS نسخه ۱۷ مورد تجزیه و تحلیل آماری قرار گرفت و سطح معنی داری ( $P < 0.05$ ) در نظر گرفته شد. برای تجزیه و تحلیل مقایسه کلی از آنالیز واریانس یک‌طرفه و جهت مقایسه زیر گروه‌ها از پس آزمون توکی استفاده گردید.

### یافته‌ها

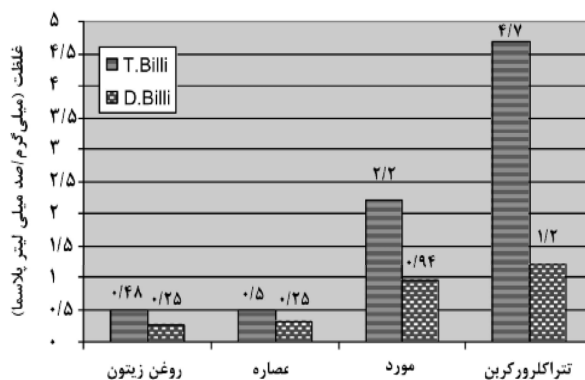
در آزمایش تعیین مقدار LD۵۰ در طول مدت مطالعه هیچ‌گونه مورد مرگ و میر و عوارض مسمومیت با

(نمودار ۲ و ۳).

در تمام آزمایشات گروه دریافت کننده تتراکلریدکربن + مخلوط عصاره‌ها (گروه تیمار) کاهش قابل ملاحظه‌ای در فعالیت ترانس آمینازهای کبدی و بیلی‌روبین، در مقایسه با گروه تتراکلریدکربن (گروه سم) دیده شد ( $P < 0.05$ ) (نمودار ۲ و ۳).



نمودار ۲ اثرات مخلوط مساوی عصاره هیدروالکلی هسته انگور و جفت (قسمتی از میوه بلوط) بر آنزیم‌های کبدی موش‌های صحرایی هیپاتوکسیک



نمودار ۳ اثرات مخلوط مساوی عصاره هیدروالکلی هسته انگور و جفت (قسمتی از میوه بلوط) بر میزان بیلی‌روبین موش‌های صحرایی هیپاتوکسیک

افزایش معنی‌داری در میانگین فعالیت ترانس آمینازهای کبدی و میزان بیلی‌روبین در (گروه تیمار یا مورد)، نسبت به گروه کنترل روغن زیتون، دیده شد ( $P < 0.05$ ) (نمودار ۲ و ۳).

### بحث

در سال‌های اخیر محققین طب سنتی تحقیقات وسیعی در خصوص درمان بیماری‌های کبدی انجام داده‌اند که از جمله مطالعاتی که در این باره انجام شده می‌توان به بررسی اثرات عصاره انگور در آسیب ناشی از تتراکلریدکربن و استامینوفن اشاره کرد (۳۰).

تتراکلریدکربن یکی از شایع‌ترین هیپاتوتوکسیک‌هایی است که برای مطالعات بیماری‌های کبدی، مورد استفاده قرار می‌گیرد (۳۱).

تخریب سلول‌های کبدی به علت شکسته شدن پیوند کربن-کلر توسط تتراکلریدکربن می‌باشد که به دنبال آن رادیکال آزاد تری‌کلرومتیل ایجاد می‌شود. این رادیکال بسیار ناپایدار بوده و بلافاصله با ترکیبات غشاء سلولی واکنش می‌دهد و یا باعث جداسازی یک اتم هیدروژن از اسیدهای چرب غیراشباع غشاء سلولی می‌شود که این روند سرانجام منجر به تولید یک لیپید رادیکالی و کلروفرم می‌شود. لیپیدهای رادیکالی ایجاد شده پس از ترکیب با اکسیژن باعث تجزیه رتیکلوم اندوپلاسمیک شده و در نهایت باعث آزاد شدن آنزیم‌ها، مرگ و نکروز سلول‌ها می‌شوند (۳۲ و ۳۳).

در بین میوه‌جات، انگور و محصولات آن (هسته) یکی از منابع مهم فلاونوئیدها به حساب می‌آید که در مطالعات انجام شده خاصیت به‌دام انداختن رادیکال سوپراکسید، در هسته انگور به اثبات رسیده است (۳۴ و ۳۵).

در یک تحقیق انجام شده نقش حفاظت کبدی روغن هسته انگور به خاصیت آنتی‌اکسیدانی هسته انگور نسبت داده شد (۳۵). که با مطالعه حاضر هم‌خوانی دارد. هر چند که نقش آنتی‌اکسیدانی عمده ترکیب

عصاره‌ها ممکن است به‌خاطر جفت باشد.

خاصیت آنتی‌اکسیدانی عصاره هسته انگور به‌خاطر مقادیر زیاد پروآنتوسیانیدین موجود در آن می‌باشد و به‌دلیل وجود این ترکیب است که دارای خاصیت آنتی‌اکسیدانی و همچنین قادر به‌حفاظت از کبد موش سمی می‌باشد (۱۴).

در این پژوهش میزان بیلی‌روبین و فعالیت ترانس آمینازهای کبدی افزایش قابل ملاحظه‌ای در گروه دریافت‌کننده تتراکلریدکربن داشتند که این تغییرات به‌علت شدت نکروز حاصل از سم تتراکلریدکربن بود. با توجه به‌نتایج آزمایشات در گروه دریافت‌کننده مخلوط عصاره‌ها + با تتراکلریدکربن (مورد یا تیمار) می‌توان گفت که عصاره هیدرالکلی مخلوط هسته انگور و جفت قادر است نکروز، تغییرات چربی هپاتوسیت‌ها را کاهش دهد. زیرا که باعث کاهش معنی‌داری در فعالیت ترانس آمینازهای کبدی و میزان بیلی‌روبین شد. بنابراین می‌توان گفت، مخلوط عصاره هیدرالکلی هسته انگور و جفت در غلظت‌های به‌کار برده شده در این تحقیق دارای اثر جمع‌آوری‌کننده رادیکال‌های آزاد می‌باشد.

در این تحقیق پس از تجویز تتراکلریدکربن میزان آنزیم‌های کبدی به‌طور قابل ملاحظه‌ای افزایش یافتند که با مصرف مخلوط عصاره دانه انگور و جفت مقادیر آنزیم‌های افزایش یافته کاهش معنی‌داری نسبت به گروه تتراکلریدکربن داشتند ( $P < 0/05$ ). این یافته احتمالاً ناشی از خاصیت آنتی‌اکسیدانی عصاره هسته انگور و جفت می‌باشد. الکلین فسفاتاز یکی از آنزیم‌هایی است که در

سلول‌های کبدی وجود دارد و افزایش آن در سرم بیانگر اختلال در عملکرد مجاری صفراوی است. تزریق سم تتراکلریدکربن در موش‌ها باعث ایجاد التهاب، آسیب به سلول‌های پارانشیم کبدی و مجاری صفراوی شده و در نتیجه باعث افزایش فعالیت آنزیم الکلین فسفاتاز و ترانس آمینازهای کبدی می‌شود.

در این پژوهش التهاب و آسیب ایجاد شده توسط تتراکلریدکربن به‌وسیله مخلوط عصاره هیدروالکلی هسته انگور و جفت کاهش یافت. بنابراین شاید بتوان گفت که مخلوط عصاره‌ها در غلظت تجویز شده توانایی بهبود کلستاز در موش صحرائی را دارد (۳۶). در گروه دریافت‌کننده مخلوط عصاره دانه انگور و جفت (کنترل عصاره) تغییرات بیوشیمیایی معنی‌داری دیده نشد. پس می‌توان گفت که مصرف مخلوط عصاره دانه انگور و جفت در میزان تجویز شده و مدت زمان یاد شده هیچ‌گونه اختلالی در کار و یا ساختار کبد ایجاد نمی‌کند.

تجویز مخلوط عصاره‌ها به‌تنهایی جهت ارزیابی سمیت و یا هرگونه تأثیر عصاره‌ها به‌کار می‌رود که در واقع به‌عنوان کنترل عصاره‌ها قلمداد می‌شود (۳۷-۳۹). در صورتی‌که نتایج آزمایش این گروه (کنترل عصاره) با کنترل منفی اختلاف داشت به منزله این است که عصاره‌ها به‌تنهایی قادرند تغییراتی ایجاد نمایند و یا دارای خاصیت سمی باشند. اگر چه مخلوط عصاره دارای حفاظت کبدی بوده و توانسته به‌طور معنی‌داری باعث کاهش فعالیت ترانس آمینازهای کبدی و میزان بیلی‌روبین در گروه تیمار شود ولی قادر به طبیعی کردن آزمایشات انجام شده و

پیشنهاد می‌شود جهت بررسی بیشتر خواص آنتی‌اکسیدانی آنزیم‌های کاتالاز، سوپر اکسید دیسموتاز پلاسمائی اندازه‌گیری شود.

### تشکر و قدردانی

نویسنده مقاله از معاونت پژوهشی وقت دانشگاه علوم پزشکی یاسوج، بخش بیوشیمی و مرکز تحقیقات گیاهان داروئی به‌خاطر مهیا نمودن تسهیلات برای اجرای این تحقیق کمال تشکر را دارد.

یا ترمیم کامل بافت کبدی نبوده و به‌همین دلیل اختلاف معنی‌داری بین آزمایشات در دو گروه تیمار با کنترل منفی (روغن زیتون) دیده می‌شود.

با توجه به بهبود آسیب ناشی از تتراکلریدکربن توسط مخلوط هیدروالکلی عصاره‌ها، می‌توان پیشنهاد نمود که مخلوط عصاره هسته انگور و جفت به‌واسطه ترکیبات آنتی‌اکسیدانی، دارای اثرات حفاظت کبدی می‌باشند. عدم دسترسی به دستگاه‌های پیشرفته برای بررسی ترکیبات آنتی‌اکسیدانی و آنالیز فیتوشیمی یکی از محدودیت‌های اصلی این پژوهش بود.

### References:

- Pang S, Xin X, Stpierre MV. Determinants of metabolic disposition. *Ann Rev Pharmacol Toxicol* 1992; 32: 625-6.
- Lee SJ, Umamo K, Shibamoto T, et al. Identification of volatile components in basil (*Ocimum basilicum* L.) and thyme leaves (*Thymus vulgaris* L.) and their antioxidant properties. *Food Chem* 2005; 91: 131-7.
- Dormana HJD, Peltoketo A, Hiltunen R, et al. Characterisation of the antioxidant properties of deodourised aqueous extracts from selected Lamiaceae herbs. *Food Chem* 2003; 83: 255-62.
- Bravo L. Polyphenols: chemistry, dietary sources, metabolism, and nutritional significance. *Nutr Rev* 1998; 56: 317-33.
- Schaffer S, Schmidt-Schillig S, Muller WE, et al. Antioxidant properties of mediterranean food plant extract: geographical differences *J. Physiol. Pharmacol* 2007; 56: 115-24.
- Balasundram N, Sundram K, Sammar S. Phenolic compounds in plants and agri-industrial by-products: Antioxidant activity, occurrence, and potential uses. *Food Chem* 2006; 68: 191-203.
- Jose M. food toxicology. in : Madhavi DL, Deshpande SS, Salunkhe DK, editors. *Food antioxidants, technological, Toxicological and Health Prespective*. 1st ed. New York: Marcel Dekker Inc; 1996.
- Halvorsen BL, Calrsen MH, Philips KM, et al. Content of redox-active compounds (ie, antioxidants) in foods consumed in the United States. *Am J Clin Nutr* 2006; 84: 95-135.
- Hendrich S, Wang GJ, Lin HK, et al. Isoflavone metabolism and bioavailability. In: Papas AM, editor, *Antioxidant status, diet, nutrition, and health*. Boca Raton, FL: CRC press; 1999: p. 211-30.
- Rana Selcuk A, Demiray E, Yilmaz Y. Antioxidant Activity of Grape Seeds Obtained from Molasses (Pekmez) and Winery Production. *Academic Food J* 2011; 9: 39-43.
- El-Adawi H, Abdel Mohsen MA, Youssef D, et al. Study on the Effect of Grape Seed. Extract on Hypercholesterolemia: Prevention and Treatment. *Int J Pharm* 2006; 2: 593-600.
- Yilmaz Y, Toledo RT. Health aspects of functional grape seed constituents. *Trends Food Sci Technol* 2004; 15: 422-33.
- Antonia L, Jaime C. Dietary fibre content and antioxidant activity of Manto Negro red grape (*Vitis vinifera*): pomace and stem. *Food Chemistry* 2007; 101: 659-66.
- Abd El-Wahab AE, El-Adawi H, Kasem HSH. Towards Understanding the Hepatoprotective effect of grape seeds extract on cholesterol-fed rats. *Aus J Basic Appl Sci* 2008; 2: 412-7.
- Bravo L, Saura-Calixto F. Characterization

- of dietary fiber and the in vitro indigestible fraction of grape pomace. *Am J Enol Vitic* 1998; 49: 135-41.
16. Xueli Cao. Supercritical fluid extraction of grape seed oil and subsequent separation of free fatty acids by high-speed countercurrent chromatography. *J chromatogr A* 2003; 1021:117-24.
  17. Yousefi M, Shahrivar A, Rad SH, et al. Investigation and identification of the most important Medical plants in Kohkiluyeh and Boyerahmad, Herb. (Accessed in Oct 17, 2010 at <http://plant.mihanblog.com/post/225>).
  18. Khosravi A, Behzadi A. Evaluation of the antibacterial activity of the seed hull of *Quercus barantii* on some gram-negative bacteria. *Pak J Med Sci* 2006; 22: 429-32.
  19. Khennouf S, Gharzouli K, Smain A, et al. Effects of *Quercus ilex* L. and *Punica granatum* L polyphenols against ethanol induced gastric damage in rats. *Pharmazie* Janvier 1999; 54: 75-6.
  20. Konig M, Scholz E, Hartmann R, et al. Ellagitannins and complex tannins from *Quercus petraea*. bark *J Nat Prod* 1994; 57: 1411-5.
  21. Rocha-Guzman NE, Gonzalez-Laredo JA, Gallegos-Infante RF, et al. Evaluacion Biologica Del Efecto de Extractos Polifenolicos de *Quercus resinosa* Sobre Celulas Transformadas. In: Tellez-Luis SJG, Bustos V, de la Cru GV, editors. *Aprovechamiento Biotecnologico de Productos Agropecuarios*. Mexico: Plazay Valdes-UAT; 2007: p.219-37.
  22. Rivas-Arreola MJ, Rocha-Guzman NE, Gallegos-Infante, et al. Antioxidant activity of oak (*Quercus*) leaves infusions against free radicals and their cardioprotective potential. *Pak J Biol Sci* 2010; 13: 573-45.
  23. Khennouf S, Amira S, Arrar L, et al. Effect of Some Phenolic Compounds and *Quercus* Tannins on Lipid Peroxidation. *World Appl Sci J* 2010; 8: 1144-9.
  24. Rocha-Guzman NE, Gallegos-Infante JA, Gonzalez-Laredo RF, et al. Antioxidant activity and genotoxic effect on HeLa cells of phytophenolic compounds from infusions of *Quercus resinosa* leaves. *Food Chem* 2009; 115: 1320-5.
  25. Fath M, Mirzaee A, sadeghi H, et al. Hepatoprotectivity of grape seeds on hepatotoxic rats induced by CCL4 [dissertation]. Yasouj Med Sci Uni., 2009.
  26. Harborne JB. *Phytochemical Methods-A Guide to Modern Techniques of Plant Analysis*. 3rd ed. London, UK: Chapman and Hall: 1998.
  27. Turner R. Quantal responses and Calculation of LD50. In: Turner R, Hebborn P. *Screening Methods in Pharmacology*. 2nd ed. New York: Academic Press; 1965: p.61-3.
  28. Twaij HA, Kery A, Al-Khazraji NK. Some pharmacological, toxicological and phytochemical investigations on *Centaurea phyllocephala*. *J Ethnopharmacol* 1983; 9: 299-314.
  29. Parola M, Leonarduzzi G, Biasi F, et al. Vitamin E dietary supplementation protects against 4 Ccl induced chronic liver damage and cirrhosis. *Hepatology* 1992; 16: 1014-21.
  30. Bagchi D, Bagchi M, Stohs SJ, et al. Free radicals and grape seed proanthocyanidin extract: importance in human health and disease prevention. *Toxicology* 2000; 148: 187-97.
  31. Johnson DE, Kroening C. Mechanism of early carbon tetrachloride toxicity in cultured rat hepatocytes. *Pharmacol Toxicol* 1998; 83: 231-9.
  32. Phol L, George JW. Identification of dichloromethyl carbon as a metabolite of carbon tetrachloride *Biochem. Biophys Res Commun* 1983; 117: 367-71.
  33. Clawson GA. Mechanism of carbon tetrachloride hepatotoxicity. *Pathol Immunopathol Res* 1989; 8: 104-12.
  34. Yilmaza Y, Toledo RT. Health aspects of functional grape seed constituents. *Trends Food Sci Technol* 2004; 15: 422-33.
  35. Bouhamidi R, Prevost V, Nouvelot A. High protection by grape seed proanthocyanidins (GSPC) of polyunsaturated fatty acids against UV-C induced peroxidation. *C R Acad Sci III* 1998; 321: 31-8.
  36. Muriel P, Garcipiana T. Silymarin protects against paracetamol-induced lipid peroxidation and liver damage. *J Appl Toxicol* 1992; 12: 439-42.
  37. Aghela N, Rashidib I, Mombeina A.

- Hepatoprotective Activity of Capparis spinosa Root Bark against CCl<sub>4</sub> Induced Hepatic Damage in Mice. Iranian J Pharm Res 2007; 6: 285-90.
38. Panovska TK, Kulevanova S, Gjorgoski I, et al. Hepatoprotective effect of the ethyl acetate extract of Teucrium polium L. against carbontetrachloride-induced hepatic injury in rats. Acta Pharm 2007; 57: 241-8.
39. Agbor GA, Oben JE, Ngogang JY. Antioxidative activity of Hibiscus cannabinus leaf extract. FoodAfrica: Improving Food Systems in sub-Saharan Africa: Responding to a Changing. (Accessed in Oct 17, 2010 at <http://foodafrica.nri.org>).