



اثر نیتروپروساید روی ناهنجاری‌های اسکلتی ناشی از فوروسماید در جنین موش صحرایی

محمود خاکساری مهابادی^{۱*}، حسین نجف‌زاده ورزی^۲، مژگان ثابت^۳

^۱ بخش آناتومی و جنین‌شناسی دانشکده دامپزشکی دانشگاه شهید چمران اهواز

^۲ بخش فارماکولوژی دانشکده دامپزشکی دانشگاه شهید چمران اهواز

^۳ دانشکده دامپزشکی، دانشگاه شهید چمران اهواز

(دریافت مقاله: ۹۳/۷/۱۲ - پذیرش مقاله: ۹۳/۱۰/۱۶)

چکیده

زمینه: فوروسماید به عنوان یک دیورتیک مؤثر بر قوس هنله می‌تواند در درمان فشارخون بالا، نارسایی کلیوی یا قلبی و سیروز کبدی که احتباس سدیم قابل توجه است استفاده شود. مشخص شده که استفاده از فوروسماید می‌تواند موجب ناهنجاری‌های مادرزادی در انسان و حیوانات شود. نیتروپروساید به عنوان دهنده نیتریک اکساید با اتساع عروق جفت و بهبود خون‌رسانی به جنین می‌تواند اختلالات خون‌رسانی و انقباضی جفت و رحم را کاهش دهد. هدف مطالعه حاضر پیشگیری یا کاهش ناهنجاری‌های ناشی از فوروسماید در جنین موش صحرایی به وسیله نیتروپروساید سدیم بود.

مواد و روش‌ها: این مطالعه بر روی ۲۸ سر موش صحرایی آبستن در ۴ گروه انجام شد که گروه‌ها شامل کنترل، فوروسماید، نیتروپروساید سدیم و فوروسماید به همراه نیتروپروساید بود. داروها روز چهاردهم و شانزدهم آبستنی تجویز شد، که فوروسماید با دوز ۲۰۰ میلی‌گرم به ازای هر کیلوگرم وزن بدن به صورت خوراکی و نیتروپروساید با دوز ۰/۵ میلی‌گرم به ازای هر کیلوگرم وزن بدن به صورت داخل صفاقی استفاده شد. در روز نوزدهم آبستنی موش‌ها آسان‌کشی شدند و پس از استحصال جنین‌ها، طول و وزن آن‌ها تعیین شد و با روش رنگ‌آمیزی آلزین قرمز-آلیسین آبی رنگ‌آمیزی شدند. سپس اسکلت جنین‌های رنگ‌آمیزی شده با استفاده از دستگاه استریومیکروسکوپ از نظر ناهنجاری‌ها مورد مطالعه قرار گرفت.

یافته‌ها: نتایج نشان داد میانگین درصد ناهنجاری‌های شکاف کام، دنده موج‌دار و کاهش استخوانی شدن اندام قدامی و خلفی در گروه دریافت کننده فوروسماید به ترتیب ۱۱/۱۱، ۶۸/۸۸، ۲۰ درصد بود در حالی که میانگین درصد این ناهنجاری‌ها در گروه دریافت کننده فوروسماید به همراه نیتروپروساید سدیم به ترتیب ۷/۳۱، ۲۱/۹۵ و ۱۲/۱۹ درصد کاهش یافت.

نتیجه‌گیری: بنابراین می‌توان نتیجه گرفت که نیتروپروساید سدیم به طور معنی‌داری وقوع ناهنجاری‌های ناشی از فوروسماید را کاهش می‌دهد.

واژگان کلیدی: ناهنجاری، فوروسماید، نیتروپروساید، موش صحرایی، سیستم اسکلتی

^۸ اهواز، بخش آناتومی و جنین‌شناسی، دانشکده دامپزشکی، دانشگاه شهید چمران اهواز

مقدمه

مورد استفاده قرار می‌گیرد. سدیم نیتروپروساید عروق‌ها را گشاد کرده و به کاهش مقاومت عروق محیطی و بازگشت سیاهرگی می‌انجامد (۶). با توجه به اینکه فوروسماید با تحت فشار قراردادن جنین و کاهش احتمال خون‌رسانی به جنین و سایر مکانیسم‌ها موجب ناهنجاری‌زایی از قبیل دنده موج‌دار می‌شود و نیتروپروساید با تأمین نیتریک اکسید سبب انبساط عضلات صاف رحم و اتساع عروق خونی جنف و احتمالاً خون‌رسانی بیشتر به جنین می‌شود، لذا در این مطالعه نقش نیتروپروساید در کاهش یا پیشگیری از ناهنجاری‌های اسکلتی ناشی از فوروسماید در جنین موش صحرایی ارزیابی شد.

مواد و روش‌ها

برای این مطالعه از موش‌های صحرایی نژاد ویستار تهیه شده از مرکز تحقیقات و نگهداری حیوانات آزمایشگاهی دانشگاه علوم پزشکی جندی شاپور اهواز استفاده شد. موش‌های صحرایی نر و ماده حدود ۲ هفته به منظور تطابق با محیط در مرکز تحقیقات به‌طور مجزا از یکدیگر نگهداری شدند. شرایط نگهداری در مرکز تحقیقات دمای ۲۲-۲۰ درجه‌ی سانتی‌گراد حرارت، و دوره‌ی ۱۲ ساعت روشنایی ۱۲ ساعت تاریکی بود. موش‌های صحرایی در سن تقریباً ۳/۵ ماهگی و همچنین دارای میانگین وزنی ۱۸۰-۲۰۰ گرم در شرایط یکسان تغذیه و محیط نگهداری شدند. موش‌های صحرایی از آب لوله‌کشی شهر و غذای فشرده ساخت کارخانه خوراک دام پارس تهران استفاده کردند. این مطالعه تجربی در مدل حیوانی در شورای گروه علوم پایه و تحصیلات تکمیلی دانشکده دامپزشکی شهید چمران اهواز تصویب و با در نظر گرفتن ملاحظات اخلاقی انجام پذیرفت.

فوروسماید یکی از قوی‌ترین و کاربردی‌ترین دیورتیک‌ها در پزشکی و دامپزشکی است و جز مدرهای مؤثر بر قوس هنله محسوب می‌شود که برای درمان ادم، فشارخون بالا، افزایش کلسیم خون، افزایش پتاسیم خون، نارسایی حاد کلیوی و مصرف بیش از حد آنیون‌ها به کار می‌رود (۱ و ۲).

فوروسماید دفع کلیوی آب، سدیم، پتاسیم، کلسیم، منیزیم، هیدروژن، آلومینیوم و بیکربنات را افزایش می‌دهد. این دارو در گروه C تقسیم‌بندی داروهای مؤثر بر جنین (ناهنجاری‌زا) قرار دارد که اثرات ناهنجاری‌زایی آن در حیوانات آزمایشگاهی به اثبات رسیده است، ولی اطلاعات اندکی در مورد ناهنجاری‌زایی آن در جنین انسان وجود دارد (۱).

فوروسماید سبب ناهنجاری‌زایی جنینی در خرگوش، موش صحرایی و موش سوری می‌شود. فوروسماید با میزان ۲۵، ۵۰ و ۱۰۰ میلی‌گرم بر کیلوگرم وزن خرگوش‌ها سبب مرگ مادران و سقط جنین‌ها می‌شود. فوروسماید موجب ناهنجاری‌زایی از جمله دنده موج‌دار کشنده در جنین‌ها می‌شود که آلكالوز متابولیک مادر در ایجاد این ناهنجاری نقش مهمی دارد (۳). گفته می‌شود که محدودیت جنین و تحت فشار قرار گرفتن آن در رحم می‌تواند در ایجاد دنده موج‌دار ناشی از فوروسماید دخالت داشته باشد (۴).

از طرفی تجویز داروهای دهنده نیتریک اکساید می‌تواند با اتساع عروق جفت و بهبود خون‌رسانی به جنین برخی از اختلالات از جمله فشار خون را کاهش دهند (۵). سدیم نیتروپروساید که در گروه C داروها قرار می‌گیرد یک گشادکننده عروقی قوی بوده که به‌صورت تزریقی تجویز می‌شود و در درمان اورژانس‌های فشار خون بالا و نیز نارسایی قلبی شدید

الف- جنین‌ها از نظر ناهنجاری‌های ظاهری در نواحی مختلف بدن با استریومیکروسکوپ (Nikon SMZ 800 Japan) ارزیابی شدند، سپس وزن و قد (Crown Rump Length) جنین با ترازو و کولیس اندازه‌گیری شده و تعداد جنین‌های زنده و جذب شده (جنین‌هایی که بافت جنینی تحلیل و فقط جفت باقی مانده بود) تعیین گردید.

ب- پس از پوست‌کنی و احشاء‌زدایی جنین‌ها، در الکل ۹۶ درجه فیکس شدند و سپس در مخلوطی از آلسین آبی ۰/۱۴ درصد و آلیزارین قرمز ۰/۱۲ درصد در اتانول و اسید استیک گلاسیال قرار گرفتند و بعد از قرار گرفتن در محلول پتاس با گلیسرین و آب مقطر شفاف و نهایتاً در محلول گلیسرین خالص قرار داده شدند (۸) و با استفاده از استریومیکروسکوپ از نظر ناهنجاری مورد بررسی دقیق قرار گرفتند. نتایج به‌دست آمده از گروه‌های مختلف آزمایشی با تست آماری آنالیز واریانس یک طرفه (ANOVA) و سپس آزمون LSD جهت تعیین اختلاف میانگین وزن و قد جنین‌ها با گروه کنترل مقایسه شدند. تفاوت میانگین‌ها با $P \leq 0/05$ معنی‌دار تلقی شد و اثرات ناهنجاری‌زایی فوروسماید و نیتروپروساید مشخص گردید.

یافته‌ها

الف- نتایج استحصال جنین‌ها و تعیین وزن و طول آن‌ها

در این مطالعه مرگ و میر و سقط جنین در موش‌های صحرایی آبستن وجود نداشت و تعداد کل جنین‌های به‌دست آمده از گروه‌های تحت مطالعه ۱۶۳ سر بود. با بررسی‌های آماری مشخص شد که میانگین درصد جنین‌های جذبی در گروه دریافت‌کننده فوروسماید و نیتروپروساید نسبت به گروه کنترل افزایش معنی‌دار

برای انجام عمل جفت‌گیری موش‌های صحرایی، هر سه سر موش‌های صحرایی ماده با یک سر موش‌های صحرایی نر در ساعت ۲۰ شب در کنار همدیگر قرار داده شدند و روز بعد، با مشاهده پلاک واژنی روز صفر حاملگی محاسبه گردید. موش‌های صحرایی حامله به‌صورت اتفاقی در چهار گروه (۷ سر موش در گروه کنترل و ۲۱ سر موش در گروه‌های آزمایش) به‌طور مجزا نگهداری شدند.

گروه اول: در روز چهاردهم و شانزدهم آبستنی به موش‌های آبستن این گروه هم‌حجم فوروسماید، سرم فیزیولوژی به صورت داخل صفاقی تجویز شد (گروه کنترل).

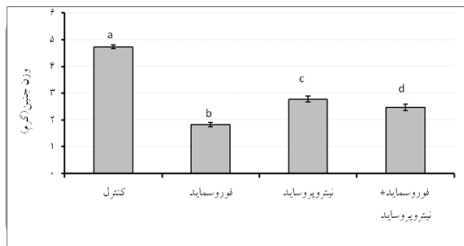
گروه دوم: در روز چهاردهم و شانزدهم آبستنی به موش‌های آبستن این گروه فوروسماید به میزان ۲۰۰ میلی‌گرم برای هر کیلوگرم وزن بدن به صورت خوراکی (گاواژ) تجویز شد (۳).

گروه سوم: در روز چهاردهم و شانزدهم آبستنی نیتروپروساید به میزان ۰/۵ میلی‌گرم برای هر کیلوگرم وزن بدن به صورت داخل صفاقی تجویز شد.

گروه چهارم: مانند گروه دوم فوروسماید، به همراه نیتروپروساید به میزان ۰/۵ میلی‌گرم برای هر کیلوگرم وزن بدن به صورت داخل صفاقی تجویز شد (۷).

فوروسماید از شرکت Sigma آمریکا (F4381) و نیتروپروساید از شرکت Merck آلمان (6540 Art) تهیه شد. در روز نوزدهم آبستنی تمامی موش‌های دریافت‌کننده دارو به‌وسیله اتر در دسیکاتور آسان‌کشی شدند و پس از باز کردن محوطه شکمی و برش شاخ رحم، جنین‌ها از رحم موش مادر خارج شدند. بلافاصله جنین‌ها از کیسه آمیون خارج شدند و برای بررسی ناهنجاری‌های ظاهری و اسکلتی ناشی از فوروسماید و نیتروپروساید مراحل زیر انجام گرفت:

دریافت کننده‌ی نیتروپروسایید و فوروسماید همراه نیتروپروسایید، به ترتیب $2/77 \pm 0/11$ و $2/46 \pm 0/77$ گرم محاسبه شد که با $P=0/04$ با یکدیگر اختلاف معنی‌داری داشتند (نمودار ۱).



نمودار ۱) مقایسه‌ی میانگین \pm خطای استاندارد وزن (گرم) در جنین گروه‌های مختلف تحت مطالعه

a: نشان‌دهنده‌ی اختلاف معنی‌دار ($P<0/001$) بین گروه کنترل با بقیه گروه‌ها. b: نشان‌دهنده‌ی اختلاف معنی‌دار ($P<0/001$) بین گروه دریافت‌کننده‌ی فوروسماید با سایر گروه‌ها. c: نشان‌دهنده‌ی اختلاف معنی‌دار ($P<0/001$) بین گروه دریافت‌کننده‌ی نیتروپروسایید با سایر گروه‌ها. d: نشان‌دهنده‌ی اختلاف معنی‌دار ($P<0/04$) بین گروه دریافت‌کننده‌ی فوروسماید + نیتروپروسایید با سایر گروه‌ها.

نتایج طول جنین‌ها

بعد از تعیین وزن جنین‌ها، طول هر جنین در هر گروه به وسیله‌ی کولیس اندازه‌گیری شده و میانگین طول جنین‌های هر گروه در نمودار ۲ برحسب میلی‌متر نشان داده شده است. میانگین طول جنین در گروه دریافت‌کننده‌ی نرمال سالین $37/3 \pm 0/31$ میلی‌متر بوده است که با همه‌ی گروه‌ها اختلاف معنی‌داری را نشان داد ($P<0/001$). طبق نمودار ۲، میانگین طول جنین در گروه‌های دریافت‌کننده‌ی فوروسماید، نیتروپروسایید و فوروسماید همراه نیتروپروسایید به ترتیب $26/50 \pm 0/65$ ، $32/06 \pm 0/67$ و $28/53 \pm 0/60$ میلی‌متر محاسبه شد.

میانگین طول جنین در گروه دریافت‌کننده‌ی فوروسماید به طور معنی‌داری نسبت به سایر گروه‌ها کاهش یافت. به طوری که با گروه دریافت‌کننده نیتروپروسایید با ($P<0/001$) و با گروه دریافت‌کننده

داشت ($P<0/001$). میانگین درصد جنین‌های جذبی در گروه دریافت‌کننده فوروسماید به همراه نیتروپروسایید نسبت به گروه دریافت‌کننده فوروسماید و گروه دریافت‌کننده نیتروپروسایید کاهش یافت و دارای اختلاف معنی‌دار ($P<0/001$) بود (جدول ۱).

جدول ۱) نشان‌دهنده تعداد موش‌های صحرائی آبستن، جنین‌های زنده و جنین‌های جذب شده در گروه‌های

مختلف مورد مطالعه

گروه‌ها	تعداد جنین‌های صحرائی آبستن	تعداد جنین‌های زنده (درصد)	تعداد جنین‌های جذب شده (درصد)
کنترل (a)	۷	۴۷ (۹۵/۹۱)	۲ (۴/۰۹)
فوروسماید (b)	۸	۴۵ (۶۶/۱۸)	۲۳ (۳۳/۸۲)ad
نیتروپروسایید (c)	۷	۳۳ (۷۳/۳۳)	۱۲ (۲۶/۶۷)ad
فوروسماید + نیتروپروسایید (d)	۶	۴۱ (۹۷/۶۲)	۱ (۲/۳۸)bc

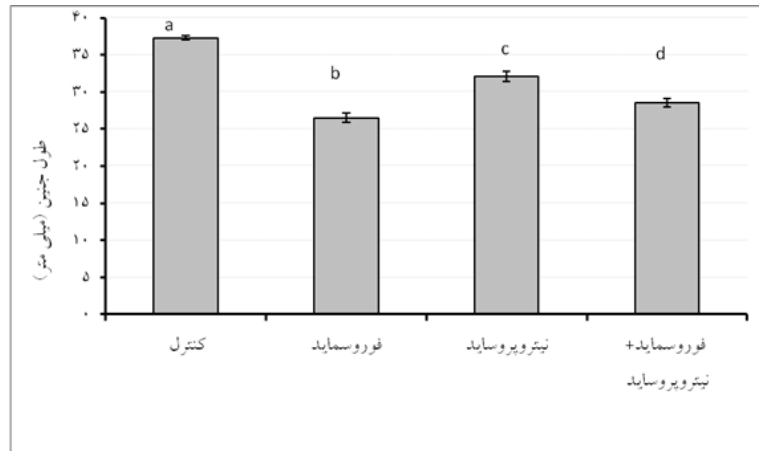
* حروف مختلف نشان‌دهنده اختلاف معنی‌دار بین گروه‌ها می‌باشد ($P<0/05$).

نتایج وزن جنین‌ها

بعد از تفکیک جنین‌ها، وزن هر جنین به وسیله ترازو بر حسب گرم تعیین و میانگین وزن جنین‌های هر گروه در نمودار ۱ نشان داده شده است. میانگین (\pm خطای استاندارد) وزن جنین در گروه دریافت‌کننده‌ی نرمال سالین به طور معنی‌داری بیشتر از سایر گروه‌ها بود ($P<0/001$). همچنین میانگین وزن جنین‌ها در گروه دریافت‌کننده‌ی نرمال سالین $4/73 \pm 0/073$ گرم بوده است که در گروه دریافت‌کننده‌ی فوروسماید این میانگین کاهش معنی‌داری پیدا کرد ($P<0/001$) به طوری که به $1/81 \pm 0/08$ گرم رسید. تجویز فوروسماید به تنهایی باعث کاهش وزن همه‌ی جنین‌ها گردید، به طوری که این کاهش در مقایسه با سایر گروه‌ها از نظر آماری معنی‌دار بوده است ($P<0/001$). میانگین وزن جنین در گروه‌های

دریافت‌کننده فوروسماید همراه نیتروپروساید دارای اختلاف معنی‌دار ($P < 0/001$) بوده است (نمودار ۲).

فوروسماید همراه نیتروپروساید با ($P < 0/001$) دارای اختلاف معنی‌دار بود. میانگین طول جنین در گروه دریافت‌کننده نیتروپروساید نسبت به گروه



نمودار ۲) مقایسه میانگین \pm خطای استاندارد طول (میلی‌متر) در جنین‌های گروه‌های مختلف تحت مطالعه

- a: نشان‌دهنده اختلاف معنی‌دار ($P < 0/001$) بین گروه کنترل با بقیه گروه‌ها
 b: نشان‌دهنده اختلاف معنی‌دار ($P < 0/001$) بین گروه دریافت‌کننده فوروسماید با سایر گروه‌ها (اختلاف معنی‌دار ($P < 0/01$) با گروه دریافت‌کننده فوروسماید+نیتروپروساید)
 c: نشان‌دهنده اختلاف معنی‌دار ($P < 0/001$) بین گروه دریافت‌کننده نیتروپروساید با سایر گروه‌ها.
 d: نشان‌دهنده اختلاف معنی‌دار ($P < 0/001$) بین گروه دریافت‌کننده فوروسماید + نیتروپروساید با سایر گروه‌ها

قدامی و خلفی بودند. میزان وقوع این ناهنجاری‌ها در گروه‌های مختلف در جدول ۲ نشان داده شده است.

جدول ۲) تعداد و درصد ناهنجاری‌های مشاهده شده در جنین‌های گروه‌های مختلف

گروه‌ها	ناهنجاری (درصد)		
	شکاف کام	دنده موج‌دار	خلفی
کنترل (a)	۰	۰	۰
فوروسماید (b)	۱۰(۱۱/۱۱)	۳۱(۶۸/۸۸)d	۹(۲۰)
نیتروپروساید (c)	۰	۰	۰
فوروسماید+نیتروپروساید (d)	۳(۷/۳۱)	۹(۲۱/۹۵)b	۵(۱۲/۱۹)

*حروف مختلف بیانگر تفاوت معنی‌دار بین گروه‌ها می‌باشد ($P < 0/05$)

وقوع ناهنجاری دنده موج‌دار بین گروه دریافت‌کننده فوروسماید با سایر گروه‌ها معنی‌دار بود ($P < 0/001$). میانگین درصد ناهنجاری‌های شکاف کام و کاهش استخوانی شدن اندام قدامی و

نتایج ارزیابی نقابص اسکلتی جنین‌ها در موش‌های دریافت‌کننده دارو

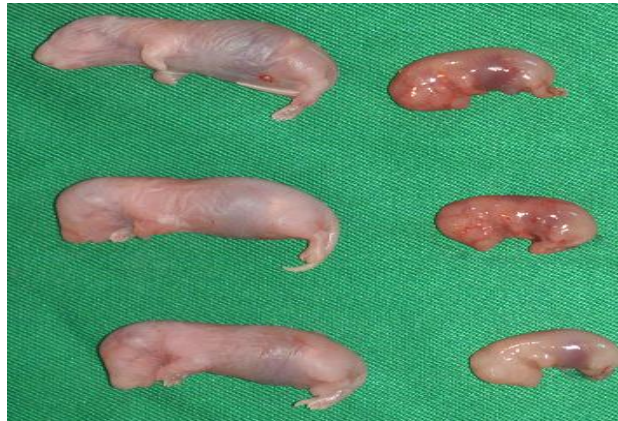پس از آماده شدن نمونه‌های جنینی به روش رنگ‌آمیزی آلزارین قرمز- آلسین آبی، اجزای مختلف اسکلت جنین‌ها مورد بررسی قرار گرفت. نتایج حاصل از این مطالعه به کمک تصاویر مربوطه بر اساس نواحی مختلف اسکلت محوری و اسکلت زائده‌ای در گروه‌های مختلف مورد ارزیابی قرار گرفت.

نتایج ماکروسکوپی و استریومیکروسکوپی ناهنجاری‌ها

تغییرات ظاهری جنین‌ها به دنبال مصرف فوروسماید به صورت جذب شدن جنین بود و ناهنجاری دیگری مشاهده نشد ولی در بررسی استریومیکروسکوپی سیستم اسکلتی جنین‌ها دارای ناهنجاری‌های شکاف کام، دنده موج‌دار و تأخیر استخوانی شدن در اندام

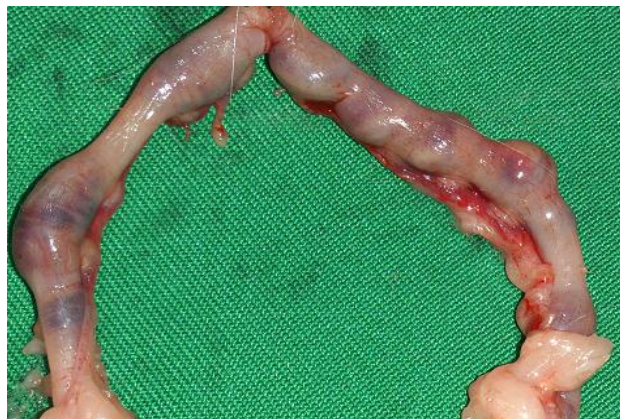کننده نیتروپروساید اختلاف معنی‌دار ($P < 0.001$) وجود دارد. در شکل‌های ۱ الی ۸ جنین‌های گروه کنترل و ناهنجاری‌های مشاهده شده در جنین‌های دریافت کننده فوروسماید نشان داده شده است.

خلفی در گروه دریافت کننده فوروسماید همراه نیتروپروساید نسبت به گروه دریافت کننده فوروسماید کاهش یافته است. مقایسه پراکندگی نوع ناهنجاری‌ها نشان می‌دهد که بین گروه دریافت کننده فوروسماید و گروه کنترل و گروه دریافت



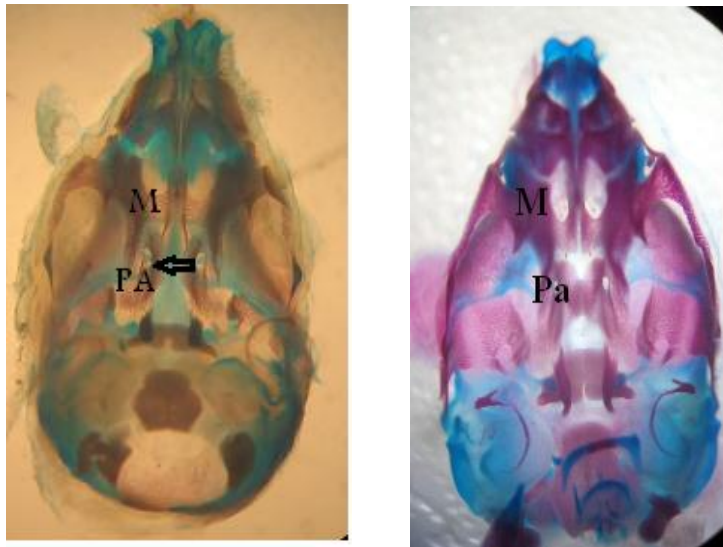
شکل ۱) جنین نوزده روزه موش صحرایی گروه کنترل و گروه دریافت کننده فوروسماید

در این شکل، در سمت چپ جنین‌های گروه کنترل و در سمت راست جنین‌های گروه دریافت کننده فوروسماید با اندازه کوچک‌تر مشاهده می‌شوند.




شکل ۲) جنین‌های جذب شده موش صحرایی

در این شکل، جنین‌های جذب شده در گروه دریافت کننده فوروسماید مشاهده می‌شوند.



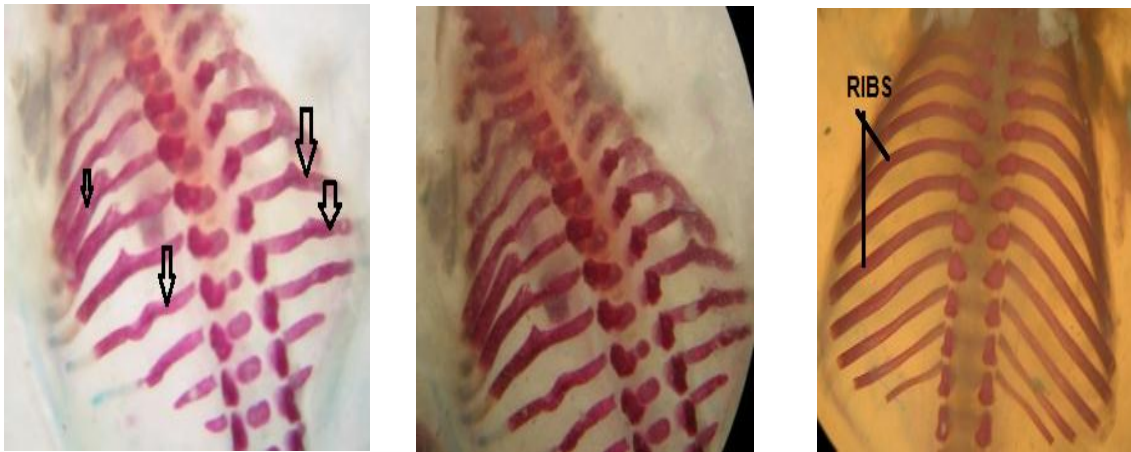
شکل ۳) شکل استریومیکروسکوپی سطح شکمی جمجمه جنین نوزده روزه موش صحرایی پس از برداشتن فک پایین (رنگ‌آمیزی آلزارین قرمز-آلسین آبی)

در شکل سمت راست، نمای شکمی جمجمه جنین سالم موش صحرایی (استخوان کام Pa و فک بالا M) و در شکل سمت چپ، نمای شکمی جمجمه جنین دارای ناهنجاری شکاف کام (شکاف بین دو قسمت Pa) مشاهده می‌شود.



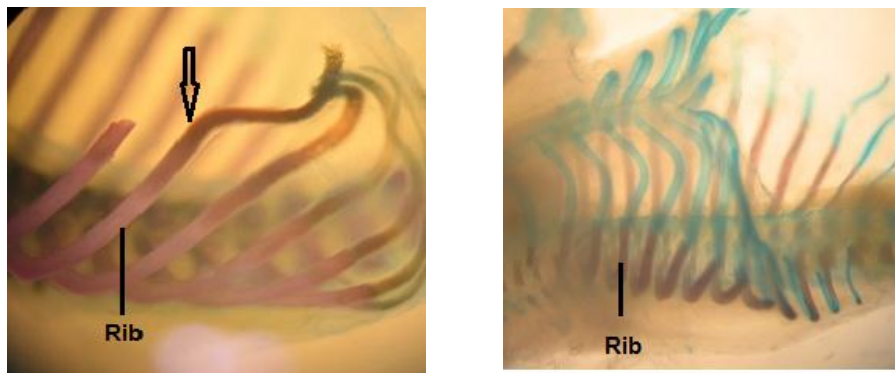
شکل ۴) شکل استریومیکروسکوپی دنده‌ها و ستون مهره جنین نوزده روزه موش صحرایی (رنگ‌آمیزی آلزارین قرمز-آلسین آبی)

در شکل سمت راست، سطح شکمی دنده‌ها و بدنه مهره‌های ستون مهره و در شکل سمت چپ، سطح پشتی دنده‌ها و بدنه مهره‌های جنین سالم موش صحرایی مشاهده می‌شوند.



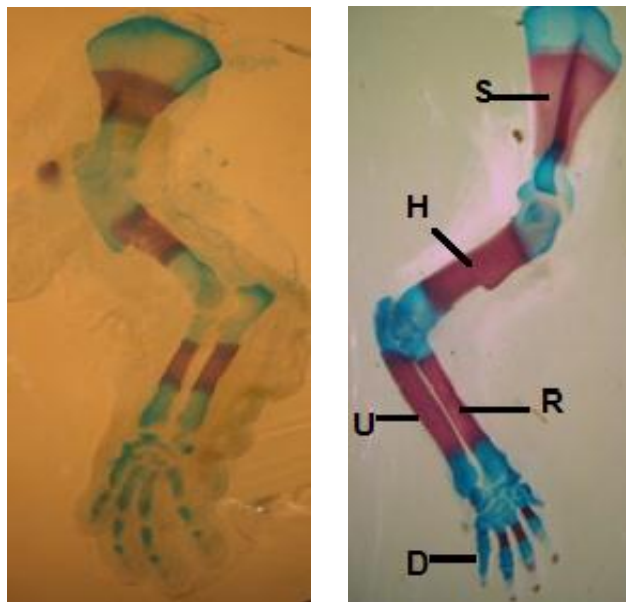
شکل ۵) شکل استریومیکروسکوپی دنده‌های جنین نوزده روزه موش صحرایی در گروه دریافت کننده فوروسماید (رنگ آمیزی آلیزارین قرمز-آلسین آبی)

در شکل سمت راست دنده‌های سالم و در وسط و سمت چپ دنده‌های موج‌دار (پیکان‌ها) در جنین گروه دریافت کننده فوروسماید مشاهده می‌شود.



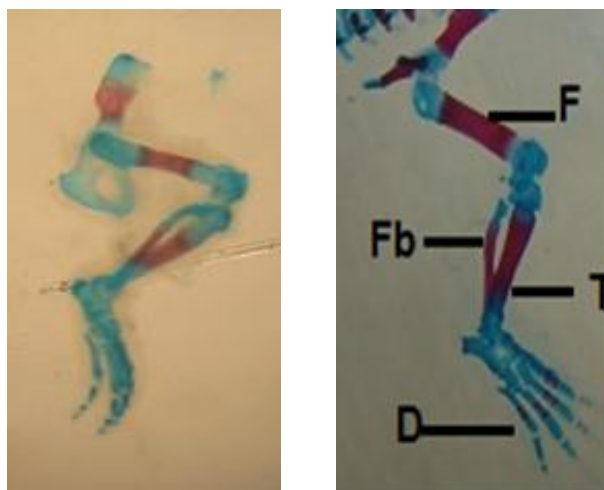
شکل ۶) شکل استریومیکروسکوپی دنده‌های جنین نوزده روزه موش صحرایی در گروه دریافت کننده فوروسماید (رنگ‌آمیزی آلیزارین قرمز-آلسین آبی)

در این شکل سطح جانبی دنده‌های موج‌دار (پیکان) در جنین گروه دریافت کننده فوروسماید مشاهده می‌شود.



شکل ۷) شکل استریومیکروسکوپی نمای جانبی اندام قدامی جنین نوزده روزه موش صحرائی (رنگ آمیزی آلیزارین قرمز- آلسین آبی)

در شکل سمت راست، اندام قدامی جنین سالم موش صحرائی با استخوانی شدن طبیعی و در شکل سمت چپ، کاهش استخوانی شدن در اندام قدامی در جنین گروه دریافت کننده فوروسماید مشاهده می شود (S: کتف، H: بازو، R: زند زیرین، U: زند زیرین و D: انگشتان).



شکل ۸) شکل استریومیکروسکوپی نمای جانبی اندام خلفی جنین نوزده روزه موش صحرائی (رنگ آمیزی آلیزارین قرمز- آلسین آبی)

در شکل سمت راست، اندام خلفی جنین سالم موش صحرائی با استخوانی شدن طبیعی و در شکل سمت چپ، کاهش استخوانی شدن در اندام خلفی در جنین گروه دریافت کننده فوروسماید مشاهده می شود (F: ران، T: درشت نی، Fb: نازک نی و D: انگشتان).

بحث

فوروسماید به‌عنوان یک دیورتیک (۹-۱) و مؤثر بر قوس هنله در فشارخون بالا، نارسایی کلیوی و در نارسایی قلبی و سیروز کبدی که احتباس سدیم قابل توجه است، ضروری باشد. فوروسماید جز کارآمدترین مدرهای موجود است که بازجذب نمک در قسمت ضخیم قوس هنله را مهار می‌کند و سبب کاهش باز جذب الکترولیت‌ها در قسمت صعودی قوس هنله می‌شود. فوروسماید ممکن است تعادل مایع و الکترولیت‌ها را به هم بزند و بیماران باید از نظر وضعیت دهیدراتاسیون الکترولیت‌ها بررسی شوند (۱).

به طور کلی این دارو ناهنجاری‌های متعددی را ایجاد می‌کند به طوری که این دارو در گروه C داروهای قابل استفاده در زمان بارداری قرار می‌گیرد و مصرف آن با توجه به مضرات و فواید آن بر روی جنین و مادر، باید ارزیابی شود.

در مطالعه حاضر درصد وقوع ناهنجاری‌های شکاف کام، دنده موج‌دار و کاهش استخوانی شدن اندام قدامی و خلفی ناشی از فوروسماید به ترتیب ۱۱/۱۱، ۶۸/۸۸ و ۲۰ بود که این درصد توسط نیتروپروساید با دوز نیم میلی‌گرم به ازای هر کیلوگرم بدن به ۷/۳۱، ۲۱/۹۵ و ۱۲/۱۹ کاهش یافت.

ناکاستوکا (Nakastuka) و همکاران (۱۹۸۸) در مطالعه‌ای نقش انقباضات رحمی را در ایجاد دنده موج در جنین موش صحرایی بررسی کردند و از فوروسماید به عنوان یک دیورتیک درمانی در موش-های باردار با دوز ۳۰۰ میلی‌گرم بر کیلوگرم یکبار در روز شانزده آبستنی به‌صورت خوراکی استفاده کردند (۴). آن‌ها با رنگ‌آمیزی دوگانه استخوان و غضروف

در روز هفده آبستنی تأخیر در استخوانی شدن را نشان دادند و تغییر شکل مشخصی در دنده تا روز هجده آبستنی دیده نمی‌شد. همزمان با این مشاهده کاهش در مقدار مایع آمنیوتیک در روز هجده آبستنی مشاهده شد.

هنگامی که ایزوسپرین هیدروکلراید به عنوان یک شل‌کننده عضلانی رحمی به میزان ۲ میلی‌گرم بر کیلوگرم در موش‌های باردار در روزهای ۱۹-۱۷ آبستنی به صورت داخل صفاقی تزریق شد، بروز دنده موج به‌طور معنی‌داری کمتر از زمانی بود که با فوروسماید به تنهایی دیده شد. این مشاهدات نشان می‌دهد که انقباض داخل رحمی نقش مهمی را در ایجاد دنده موج ناشی از فوروسماید ایفا می‌کند که با نتایج حاصل از مطالعه حاضر مطابقت دارد.

ناکاستوکا و همکاران (۱۹۹۳) جهت بررسی اثرات بیکربنات سدیم و کلرید آمونیوم بر بروز ناهنجاری‌زایی ناشی از فوروسماید در ایجاد ناهنجاری اسکلتی جنین و دنده موج در موش صحرایی مطالعه‌ای انجام دادند. با دانستن این مطلب که تزریق فوروسماید در موش‌های باردار ایجاد دنده موج می‌کند، و این ترکیب به تولید آلکالوز متابولیک در حیوانات آزمایشگاهی و همچنین انسان شناخته شده است به بررسی اثر فوروسماید بر pH خون مادر با تجویز خوراکی ۱۵۰ و ۲۰۰ میلی‌گرم بر کیلوگرم آن در موش‌های آبستن در روز شانزدهم پرداختند. چهار ساعت پس از مصرف از مادران خون گرفته شد، که میانگین pH از ۷/۳۹ در گروه کنترل افزایش قابل توجه یافت و در گروه تحت درمان با فوروسماید به ۷/۴۸ رسید (۳).

هنگامی که ۲ درصد بیکربنات سدیم در آب آشامیدنی برای مادران تحت درمان با فوروسماید به

می‌شود (۱۲). اختلالات اسکلتی آروسمایید در زاده‌ها یافت نشد (۱۳).

نیشیمورا (Nishimura) و همکاران (۱۹۸۲) در مطالعه‌ای ایجاد و توسعه دنده موج را در فرزندان موش صحرایی با نژاد SD-JCL با داروی فنوتروپ (آگونیست آدرنژیک) مورد مطالعه قرار دادند. بروز دنده موج در دوز ۱۰۰۰ میلی‌گرم به ازای هر کیلوگرم وزن بدن بود. دوره حیاتی برای بروز دنده موج در روز ۱۳ تا ۱۷ آبستنی بود. در مرحله اول تأخیر در استخوان‌سازی در وسط دنده‌ها در روز ۱۷ مشاهده شد. پس از آن قسمت وسط دنده‌ها شروع به انحنا یافت و این منحنی تا پایان آبستنی کلسیفیه شد. کاهش آلکالین فسفاتاز و پروتئین کل در روز بیستم در خون جنین در بروز دنده موج مشاهده شد. دنده موج به تدریج تا زمان از شیر گرفتن ناپدید شد. آن‌ها نشان دادند که اثر فنوتروپ می‌تواند تا حدی توسط داروهای بلوک کننده بتا کاهش یابد (۱۴).

موموهاوا (Momohava) (۲۰۰۴) در مطالعه‌ای نقش درون‌زای آنزیم نیتریک اکساید سنتتاز مهار کننده و آندوتلین ۱ را برای تنظیم انقباضات رحم در طول آبستنی در موش صحرایی را مورد بررسی قرار داد. اساس تولید cGMP با ال-آرژنین به عنوان یک سوپسترا NOS و نیتروپروساید سدیم (SNP) به عنوان دهنده نیتریک اکسید در وسط آبستنی (روز چهاردهم) به میزان قابل توجهی افزایش یافته بود، در حالی که این تا حد زیادی در روز ۲۰ کاهش یافت (۱۵).

مطالعات نشان می‌دهد که مهار کننده‌های NOS مانند ^۱L-NMMA و ^۲ADMA نقش مهمی برای تنظیم تولید NO در رحم موش بازی می‌کند. اختلال در تولید NO به علت مهارکننده‌های NOS احتمالاً

میزان ۱۵۰ میلی‌گرم بر کیلوگرم تجویز شد pH خون مادر، در مقایسه با مادران تحت درمان با فوروسمایید به تنهایی افزایش یافت. با این افزایش pH میزان وقوع دنده موج از ۲۷/۶ درصد به ۸۶/۶ درصد افزایش یافت. هنگامی که مادران فوروسمایید را به میزان ۲۰۰ میلی‌گرم بر کیلوگرم و کلرید آمونیوم را به میزان ۰/۵ درصد دریافت کردند pH به ۷/۳۵ کاهش یافت، و هم چنین درصد وقوع دنده موج کاهش یافت (۷ درصد در مقایسه با ۳۷/۲ درصد). این نتایج نشان می‌دهد که آلکالوز متابولیک مادر با پاتوژنز دنده موج ناشی از فوروسمایید در ارتباط است که در این مطالعه نیز دنده موج با ۶۸/۸۸ درصد مشاهده شد.

اثر لوپ دیورتیک‌های تراتوژن مانند فوروسمایید و انیداکرینون برای اولین بار توسط روبرتسون (Robertson) و همکاران در سال ۱۹۸۱ گزارش شد (۱۰). آن‌ها داروها را در طول دوره ارگانوژنز در موش‌ها به کار بردند. از جمله ناهنجاری‌های تولید شده به وسیله لوپ دیورتیک می‌توان به دنده موج، کتف خم شده و استخوان اشاره کرد که در مقاله مروری کیمل (Kimmel) و همکاران در سال ۲۰۱۴ نیز به آن اشاره شده است و بیان شده که فوروسمایید در موش صحرایی با دوزهای ۱۵۰، ۲۰۰ یا ۳۰۰ میلی‌گرم بر کیلوگرم وزن بدن باعث ایجاد دنده موج، تأخیر استخوانی شدن و استخوان‌های خمیده می‌شود (۱۱) که با نتایج مطالعه حاضر همخوانی دارد.

دوره حساس برای اختلالات آروسمایید در روز ۱۷-۱۵ آبستنی در موش‌های صحرایی و روز ۱۲-۱۵ آبستنی در موش سوری است که ظاهراً به غضروف‌سازی و مراکز استخوان‌سازی آن‌ها مربوط

^۱ N (G)- monomethyle-L- arginine

^۲ N (G) - dimethyle-L- arginine

جنین جوجه و مختل شدن تولید نیتریک اکساید در ناهنجاری‌زایی دخالت دارد (۱۶).

کست (Kast) (۱۹۹۳) در مطالعه‌ای بیان کرد عوامل مختلفی از جمله دیورتیک‌های مؤثر بر قوس هنله، کاهش پروتئین جنینی، تأخیر فعالیت آلکالین فسفاتاز مواد غذایی، انقباضات رحمی، اختلالات آندوکراین، محرک‌های رسپتورهای بتا و آنتاگونیست‌های بتا در ایجاد دنده موج نقش دارد. این نتایج نشان می‌دهد کمبود پروتئین‌های سرم جنین استخوان‌سازی را به تأخیر می‌اندازد و موجب کاهش آلکالین فسفاتاز سرم جنین در روز ۱۷ تا ۲۰ جنینی می‌شود و با اصلاح کردن پروتئین‌های سرم نقیصه استخوانی اصلاح می‌شود (۱۷).

سکستون (Sexton) و همکاران (۱۹۹۵) در مطالعه نشان دادند که با تکنیک ایمنوشیمی الکترونی، فعالیت آنزیم نیتریک اکساید سنتتاز در آندوتلیوم جفت جنین انسان نقش مهمی در خون رسانی جنین در دوره آبستنی دارد. بنابراین نیتروپروساید با فراهم کردن نیتریک اکساید احتمالاً با اصلاح خون رسانی جنین به دنبال مصرف فوروسماید از وقوع عارضه دنده موج کاسته است (۱۸).

نورمن (Norman) (۱۹۹۶) بیان کرد که تولید نیتریک اکساید در دوران آبستنی در میومتر افزایش می‌یابد، و کاهش تولید آن در زمان زایمان نقش مهمی در فرایند زایمان دارد (۱۹). بنابراین مصرف دهنده‌های نیتریک اکساید مثل نیتروپروساید ممکن است در مهار انقباضات رحمی مفید باشد در نتیجه با کاهش انقباضات رحمی، نیتروپروساید عارضه دنده موج ناشی از فوروسماید را کاهش می‌دهد.

اگر چه مطالعه‌ای برای محافظت اثر بیشتر نیتروپروساید سدیم بر روی اثرات ناهنجاری‌زایی

منجر به افزایش محتوای ET-1 در داخل رحم موجب شده افزایش انقباضات رحم در مدت آبستنی و پس از زایمان می‌شوند.

الکساندر (Alexander) و همکاران (۲۰۰۷) در مطالعه‌ای نقش نیتریک اکساید را در جنین جوجه بررسی کردند. با توجه به این که نیتریک اکساید توسط یک آنزیم از خانواده نیتریک اکساید سنتتاز تولید می‌شود هنگامی که بدون کنترل در معرض جنین قرار می‌گیرد، باعث آسیب‌های پاتولوژیک می‌شود و به انواع تراژون‌ها از جمله منواکسیدکربن، که برای واسطه‌های واکنش نشان داده شده است تبدیل می‌شود. در حالی که نیتریک اکساید درون‌زا برای تنظیم بسیاری از بافت‌های بالغ شناخته شده است عدم وجود آن ناشی از نقص مورفوژنیک شمرده می‌شود. در مطالعه فوق به بررسی حضور نیتریک اکساید در اندام جنین جوجه طبیعی پرداخته شد، و تراژونیستی نیتریک اکساید و L-NMMA که فعالیت نیتریک اکساید درون‌زا را مهار می‌کند بررسی شد. درمان موضعی با نیتروپروساید سدیم و L-NMMA به مدت ۱۸ ساعت منجر به نقص ظاهری به طور خالص در لوله‌های عصبی و سوماتیت‌ها که با محل‌های آپوپتوز تغییر داده مطابقت داشت (۱۶).

نتایج آن‌ها نشان می‌دهد که تنظیم نیتریک اکساید برای توسعه محوری ضروری است که تغییر محل بیان نیتریک اکساید باعث می‌شود تا آپوپتوز و دیس مورفوژنز تغییر داده شود، که تجویز همزمان منواکساید کربن منجر به اصلاح بیان نیتریک اکساید طبیعی می‌شود. در مجموع این نتایج نشان می‌دهد که تغییر درون‌زا نیتریک اکساید و منواکسید مسؤل بخشی از تراژون‌های قابل مشاهده ناشی از نیتریک اکساید است. به بیان ساده تجویز نیتروپروساید سدیم در

نیتروپروساید احتمالاً با افزایش خونرسانی جفت و کاهش انقباضات رحمی در جلوگیری از اثرات ناهنجاری‌زایی فوروسماید اثرات محافظتی داشته است که نیاز به بررسی‌های بیشتر دارد.

سپاس و قدردانی

نویسندگان مقاله مراتب تشکر و سپاس‌گزاری خود را از دانشگاه شهید چمران اهواز به خاطر حمایت مالی در انجام این مقاله که بخشی از پایان‌نامه خانم مژگان ثابت با کد ۹۳۷۹۹۲۵ و با هزینه پژوهانه انجام شده است اعلام می‌دارند.

فوروسماید در دسترس نمی‌باشد، با این حال نتایج مطالعه حاضر بیانگر این واقعیت است که برای بیان هر چه دقیق‌تر چگونگی این اثرات داروها نیاز به مطالعات بیشتر است به خصوص از نظر فاکتورهای مداخله‌کننده می‌باشد.

در مطالعه حاضر فوروسماید با دوز ۲۰۰ میلی‌گرم به ازای هر کیلوگرم در روزهای چهاردهم و شانزدهم توانست ناهنجاری‌های اسکلتی از جمله شکاف کام و دنده موج و کاهش استخوانی شدن را در جنین موش ایجاد نماید و نیتروپروساید با دوز ۰/۵ میلی‌گرم به ازای هر کیلوگرم توانست این عوارض را کاهش دهد.

References:

1. Plumb D. Furosemide. in: Veterinary Drug Handbook. 5 ed. Plumb, D., Ames, IA, Iowa State Press 2008: P. 724
2. Krystal AD, Sutherland J, Hochman DW. Loop Diuretics Have Anxiolytic Effects in Rat Models of Conditioned Anxiety. PLoS One 2012; 7: e35417.
3. Nakatsuka T, Fujikake N, Hasebe M, et al. Effects of sodium bicarbonate and ammonium chloride on the incidence of furosemide-induced fetal skeletal anomaly, wavy rib, in rats. Teratology 1993; 48: 139-47.
4. Nakatsuka T. Role of myometrial constriction in the induction of wavy ribs in rat fetuses. Teratology 1988; 37: 329-334.
5. Payne JA, Alexander BT, Khalil RA. Reduced endothelial vascular relaxation in growth-restricted offspring of pregnant rats with reduced uterine perfusion. Hypertension 2003; 42: 768-774.
6. Alexander PG, Chau L, Tuan RS. Role of nitric oxide in chick embryonic organogenesis and dysmorphogenesis. Birth Defects Res A Clin Mol Teratol 2007; 79: 581-594.
7. Anaya-Prado R, Toledo-Pereyra LH, Walsh J, et al. Exogenous nitric oxide donor and related compounds protect against lung inflammatory response after hemorrhagic shock and resuscitation. J Trauma 2004; 57: 980-988.
8. Yolanda P. Laboratory Exercises. In: Developmental Biology. 1st ed. Academic press limited, 1993: PP. 189-198.
9. DuBois BN, Pearson J, Mahmood T, et al. Perinatal growth restriction decreases diuretic action of furosemide in adult rats. Eur J Pharmacol 2014; 728: 39-47.
10. Robertson RT, Minsker DH, Bokelman DL, et al. Potassium loss as a causative factor for skeletal malformations in rats produced by indacrinone: A new investigational loop diuretic. Toxicol Appl Pharmacol 1981; 60: 142-150.
11. Kimmel CA, Garry MR, DeSesso JM. Relationship between Bent Long Bones, Bent Scapulae and Wavy Ribs: Malformations or Variations. Birth Defects Res B Dev Reprod Toxicol 2014; 101: 379-392.
12. Hoshino K. Comparative study on the skeletal development in the fetus of mouse and rat. Congenital Anomalies 1967; 7: 32-38.
13. Hayasaka I, Uchiyama K, Murakami K, et al. Teratogenicity of azosemide, a loopdiuretic, in rats, mice and rabbits. Congenital Anomalies 1984; 24: 111-121.

14. Nishimura M, Iizuka M, Iwaki S, et al. Repairability of drug-induced "wavy ribs" in rat offspring. *Arzneimittel-Forschung* 1982; 32: 1518-1522.
15. Momohara Y, Sakamoto S, Obayashi S, et al. Roles of endogenous nitric oxide synthase inhibitors and endothelin-1 for regulating myometrial contractions during gestation in the rat. *Molecular human reproduction* 2004; 10: 505-512.
16. Alexander PG, Chau L, Tuan RS. Role of nitric oxide in chick embryonic organogenesis and dysmorphogenesis. *Birth Defects Res A Clin Mol Teratol* 2007; 79: 581-594.
17. Kast A. "Wavy ribs". A reversible pathologic finding in rat fetuses. *Exp Toxicol Pathol* 1994; 46: 203-210.
18. Sexton AJ, Loesch A, Turmaine M, et al. Nitric oxide and human umbilical vessels: pharmacological and immunohistochemical studies. *Placenta* 1995; 16: 277-288.
19. Norman J. Nitric oxide and the myometrium. *Pharmacol Ther* 1996; 70: 91-100.

Original Article

Effect of nitroprusside on furosemide-induced skeletal teratogenicity in rat fetuses

M. Khaksary Mahabady^{1*}, *H. Najafzadeh Varzi*², *M. Sabet*³

¹ *Department of Anatomy and Embryology, Faculty of Veterinary Medicine, Shahid Chamran University, Ahvaz, Iran*

² *Department of Pharmacology, Faculty of Veterinary Medicine, Shahid Chamran University, Ahvaz, Iran*

³ *Faculty of Veterinary Medicine, Shahid Chamran University, Ahvaz, Iran*

(Received 6 Jan , 2014) (Accepted 4 Oct, 2014)

Abstract

Background: Furosemide as a loop diuretic can use in treatment of hypertension, renal or heart failures and cirrhosis, when sodium retention is significant. It is known that use of furosemide can be lead congenital abnormalities in humans and animals. Nitroprusside as a NO donor can decrease blood supply complications and constriction of placenta and uterus via vasodilation and improvement blood supply. The aim of this study was prevention or decrease of teratogenicity form furosemide in rat fetuses by sodium nitroprusside.

Materials and Methods: This study was performed on 28 pregnant rats that were divided into four groups, the groups consist control, furosemide, sodium nitroprusside and furosemide plus sodium nitroprusside. Drugs were administrated on 14th and 16th day of gestation. Test groups received furosemide (200mg/kg) orally, and nitroprusside (0.5 mg/kg) intraperitoneally. The rats were euthanized and fetuses were collected at 19th day of gestation, after weight and length determination, they stained by Alizarin red-Alician blue method. Then the skeletal system of the stained fetuses was investigated by stereomicroscope for teratogenicity effects.

Results: The results showed the cleft palate, wavy ribs and decreased ossification mean incidence in forelimbs and hindlimbs were 11.11%, 68.88% and 20% in the fetuses of the rats received furosemide, where as it decreased to 7.31%, 21.95% and 12.19% in group which received furosemide plus nitroprusside, respectively.

Conclusion: It is concluded that sodium nitroprusside can significantly decrease teratogenicity induced by furosemide.

Key words: Teratogenicity, Furosemide, Nitroprusside, Rat, Skeletal system

*Address for correspondence: Department of Anatomy and Embryology, Faculty of Veterinary Medicine, Shahid Chamran University, Ahvaz, Iran, Email: mkhaksarymahabady@yahoo.com