



لوله بینی - معده گره خورده در بیماری با ولولوس معده

سید مسعود طیب^{۱*}، سکینه افراخته^۲، زینب علی پور^۱

^۱ بخش گوارش، دانشکده پزشکی، دانشگاه علوم پزشکی بوشهر، بوشهر، ایران

^۲ بخش داخلی، دانشکده پزشکی، دانشگاه علوم پزشکی بوشهر، بوشهر، ایران

(دریافت مقاله: ۹۵/۱/۷ - پذیرش مقاله: ۹۵/۶/۲۱)

چکیده

بیمار آقای ۸۸ ساله با تابلوی بالینی خونریزی از دستگاه گوارش فوقانی و آنمی شدید به اورژانس بیمارستان شهدای خلیج فارس بوشهر مراجعه کرد. در بخش آندوسکوپی در طی خارج کردن لوله بینی - معده بیمار آژیته می شود و پرستار ذکر می کند که در طی خروج لوله بینی - معده مقاومتی را احساس کرده است. پس از خارج سازی لوله بینی - معده، یک گره ساده سفت و محکم در انتهای دیستال لوله رؤیت می شود بعد از ارزیابی با آندوسکوپی و باریوم میل دیده شد که بیماری مورد ولولوس معده حاد که یک بیماری نادر و تهدید کننده حیات است، می باشد. ما بر این باوریم که تغییرات آناتومیک ناشی از ولولوس معده باعث گره خوردن لوله بینی - معده شده است.

واژگان کلیدی: ولولوس معده، لوله بینی - معده گره خورده، خونریزی دستگاه گوارش فوقانی

*بوشهر، بخش گوارش، دانشکده پزشکی، دانشگاه علوم پزشکی بوشهر، بوشهر، ایران

مقدمه

ولولوس معده بیماری نادری است که معمولاً تشخیص آن به دلیل غیر اختصاصی بودن سمپتوم‌ها با تأخیر داده می‌شود. (۱ و ۲) آنمی، درد شدید اپی گاستریک یا قفسه صدری، خونریزی از دستگاه گوارش فوقانی و استفراغ جزو تظاهرات شایع این بیماری است و در صورت عدم درمان ایسکمی، نکروز و پرفوراسیون عارض می‌شود. (۳) تریاد Borchardt جهت رسیدن به تشخیص کمک می‌کند: درد و دیستانسیون اپیگاستر + استفراغ و اوق زدن‌های مکرر + دشواری یا عدم توانایی وارد کردن لوله بینی- معده به درون معده. (۴ و ۵).

در اکثر موارد معده روی محور طولی خود چرخش می‌کند، یعنی محوری که از جانکشن مری معده و پیلور عبور می‌کند (Organoaxial volvulus)، این نوع ولولوس معمولاً همراه نقص دیافراگم می‌باشد. در یک سوم موارد معده روی محور کوتاه خود چرخش می‌کند، یعنی محوری که از وسط خم کوچک به وسط خم بزرگ عبور می‌کند (Mesenteroaxial volvulus)، این نوع ولولوس معمولاً همراه نقص دیافراگم نبوده و معمولاً در نتیجه شل بودن لیگمان‌های گاستروپلنیک، گاسترواسپلنیک، گاسترودودنال و یا گاستروفرنیک می‌باشد. نوع سوم ولولوس معده که خصوصیات هر دو نوع قبلی را دارد خیلی نادر می‌باشد. (۴ و ۶) برخی از اساتید نوع چهارمی نیز قائل هستند و آن نوعی از ولولوس است که در سه نوع قبلی قابل طبقه‌بندی نمی‌باشد (۶).

لوله بینی- معده کاربرد فراوانی در بیماران بستری در بیمارستان دارد، از جمله: تخلیه هوای معده و دستگاه گوارش فوقانی در بیماران ایلئوس، فراهم آوردن راهی

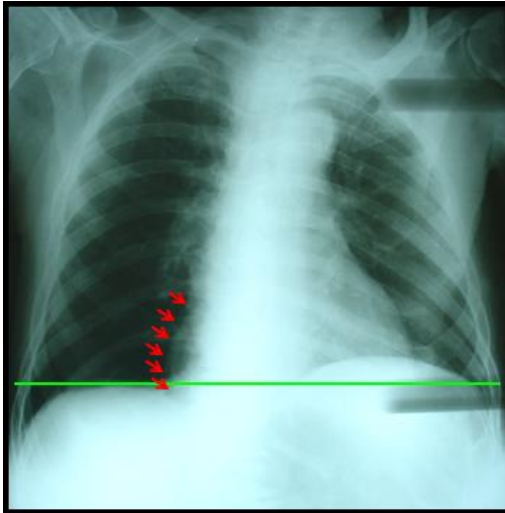
جهت تغذیه آنترال و بررسی بیماران مشکوک به خونریزی از دستگاه گوارش فوقانی (۷). در بررسی کتب و مجلات پزشکی عوارض متعددی به هنگام استفاده از لوله بینی- معده قید شده است که برخی به طور شایع دیده می‌شوند، از جمله خونریزی از بینی، پیچ خوردن لوله در حلق یا ورود لوله به ریه. همچنین یک سری عوارض نادر نیز گاهاً بروز می‌کند که عبارتند از: سینوزیت، پاروتیت، سوراخ شدن مری، ورود لوله به مغز، پنوموتوراکس (۸) و مرگ ناشی از ورود مواد غذایی به ریه (۹ و ۱۰).

گره خوردن لوله بینی- معده عارضه‌ای بسیار نادر است (۱۴-۱۱) که ما یک مورد آن را در بیمار مبتلا به ولولوس معده در این مقاله گزارش کرده‌ایم. قابل ذکر است که در جستجوی مکرر اینترنت و خصوصاً PubMed به مورد مشابهی برخورد نکردیم و به باور ما این اولین مورد گزارش شده بروز گره خوردگی لوله بینی- معده در بیمار مبتلا به ولولوس معده می‌باشد.

معرفی بیمار

بیمار، مردی ۸۸ ساله بود که با درد اپیگاستر و هماتمز به اورژانس بیمارستان مراجعه کرده و پس از اخذ شرح حال، معاینه فیزیکی، انجام آزمایشات روتین و احیای همودینامیک جهت آندوسکوپی فوقانی به بخش آندوسکوپی ریفر شده بود. در بدو ورود به بخش آندوسکوپی پرستار اقدام به خارج نمودن لوله بینی- معده می‌کند، ولی در هنگام کشیدن لوله با مقاومت و همچنین بیقراری و اظهار درد بیمار روبرو می‌شود. پس از خارج سازی لوله بینی- معده متوجه می‌شوند که انتهای لوله گره خورده است (شکل ۱).

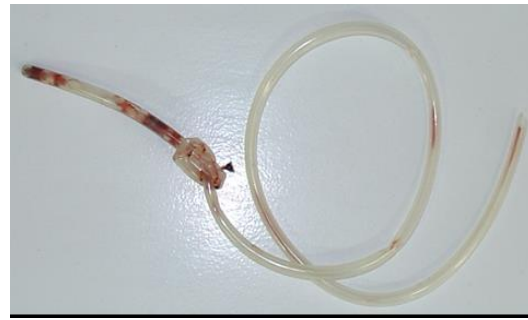
باریم شد و در آن معده وارونه (Upside down stomach) در بالای دیافراگم رؤیت گردید؛ یعنی انحنای بزرگ معده در بالا و انحنای کوچک معده در پایین قرار گرفته بود (شکل‌های ۳ و ۴). بیمار با تشخیص ولولوس معده جهت درمان جراحی به بخش جراحی ارجاع داده شد.



شکل ۲) سطح مایع هوای فوندوس رؤیت نمی‌شود. دیافراگم چپ بالاتر از دیافراگم راست قرار دارد. مرز سمت راست معده هرنیه شده به قفسه صدری مجاور سایه قلب مشهود است.

بحث

گره خوردن لوله بینی- معده هنگامی رخ می‌دهد که در ابتدا لوله در مسیر خود ایجاد یک حلقه (Coil) نموده و سپس انتهای دیستال لوله از درون این حلقه عبور کند. حال پس از ایجاد گره، به دنبال کشیدن لوله حین خارج سازی لوله بینی- معده گره ایجاد شده سفت‌تر و محکم‌تر می‌شود. گره خوردگی لوله بینی- معده می‌تواند به صورت ساده (Simple knot) یا به صورت حلقه کمند (Lariat loop) باشد (۱۵ و ۱۶). فاکتورهای متعددی جهت بروز گره خوردن لوله بینی- معده قید شده‌اند از جمله: نازک بودن قطر لوله (۱۷)، تغییرات آناتومیک از جمله کوچک بودن معده

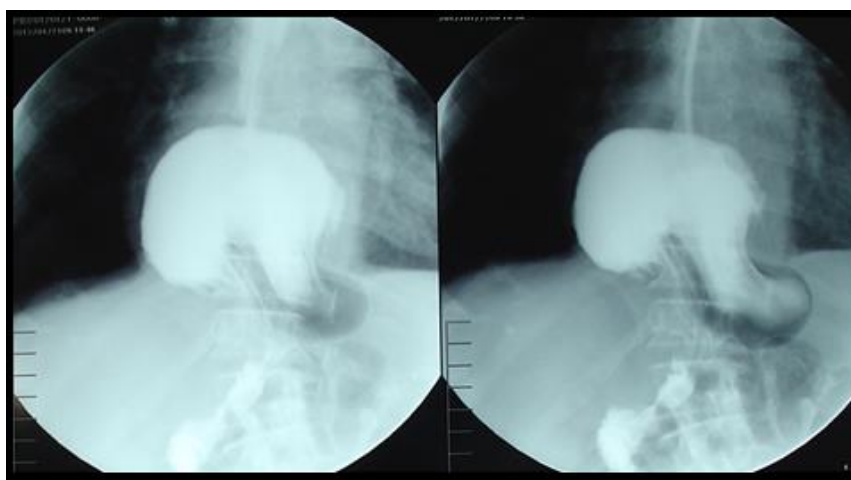


شکل ۱) یک گره ساده سفت در انتهای لوله بینی- معده

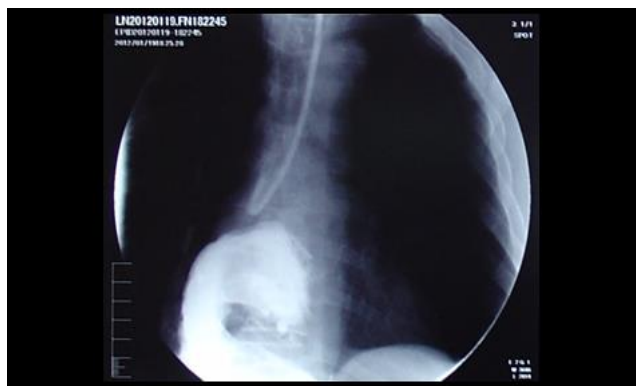بلافاصله اقدام به معاینه بینی و نازوفارنکس بیمار نمودیم که خوشبختانه به دلیل فراخ بودن لومن ترومایی وارد نشده بود. بیمار، مورد شناخته شده کم خونی داسی، هیپرتروفی خوش‌خیم پروستات و هیپرتانسیون سیستمیک بود و به دلیل هماتمز و درد اپیگاستر به اورژانس مراجعه کرده بود. برای بیمار کلیه آزمایشات روتین شامل شمارش سلولی، غلظت الکترولیت‌های سرم، آزمایشات بیوشیمی و آزمایشات فونکسیون کبدی و کلیوی انجام شد که همگی علی‌رغم سن بالای بیمار در محدوده نرمال بودند، بجز غلظت هموگلوبین که در ابتدا ۴/۶ گرم/دسی لیتر و سپس با تجویز ۵ واحد خون به ۱۰/۹ گرم/دسی لیتر رسید. با توجه به حضور همزمان درد اپیگاستر و هماتمز قبل از انجام آندوسکوپی جهت رد نمودن پرفوراسیون دستگاه گوارش، درخواست کلیشه رادیوگرافی قفسه صدری کردیم (شکل ۲). هوای آزاد زیر دیافراگم رؤیت نشد ولی تصویر معده در بالای دیافراگم رؤیت گردید. در بررسی آندوسکوپیک اولسراسیون سطحی متعدد در دیستال مری و پروگزیمال معده رؤیت شد ولی موفق به ورود به آنتروم و دئودنوم نشدیم. با توجه به یافته‌های رادیوگرافیک و آندوسکوپیک و رویت لوله بینی- معده گره خورده، جهت تشخیص ولولوس معده قویاً مطرح شد و جهت تأیید آن در خواست مطالعه

۱۵). بیمار ما مبتلا به ولولوس معده از نوع ارگانوآکسیال بود و همانطور که در شکل ۳ رؤیت می‌شود، معده از طریق نقص دیافراگم وارد قفسه صدری شده و روی محور طولی خود دچار چرخش شده است و حاصل آن این است که خم بزرگ معده در بالا و خم کوچک معده در پایین قرار گرفته است (Upside down stomach) همچنین در شکل ۴ می‌توان به وضوح دید که لوله بینی-معده حتی نتوانسته وارد کاردیا شود. لذا ما بر این باوریم که گره خوردگی لوله بینی-معده یا در دیستال مری و یا در پوچ معدی بالای دیافراگم رخ داده است.

متعاقب گاسترکتومی، قرار دادن طول بیشتری از لوله در معده، دستکاری مکرر لوله بینی-معده (۱۸) و نرم شدن لوله در حرارت بدن (۱۹). ما یک مورد گره خوردگی لوله بینی-معده در بیمار مبتلا به ولولوس معده در این مقاله گزارش کرده‌ایم و به باور ما این اولین مورد گزارش شده بروز گره خوردگی لوله بینی-معده در بیمار مبتلا به ولولوس معده می‌باشد. توجه به این نکته ضروری است که اکثر مراجع مورد بررسی همگی تغییرات آناتومیک از جمله کوچک بودن معده متعاقب گاسترکتومی را به عنوان یکی از مهم‌ترین ریسک فاکتورهای بروز گره خوردگی لوله بینی-معده قید کرده‌اند (۱۴) و



شکل ۳) (مطالعه باریوم): معده وارونه در بالای دیافراگم (Upside down stomach)



شکل ۴) (مطالعه باریوم): معده هرنیه شده به بالای دیافراگم قابل رؤیت می‌باشد و لوله بینی-معده قادر به ورود به کاردیا نبوده و در جانکشن مری معده به طرف بالا منحرف شده است.

نتیجه گیری

۱) گره خوردگی لوله بینی - معده می تواند تظاهراتی نادر از ولولوس معده باشد.

۲) خارج سازی لوله بینی - معده گره خورده از طریق سوراخ بینی می تواند همراه با عوارض خطیر باشد، لذا توصیه می شود که خارج کردن لوله بینی - معده باید با آهستگی و احتیاط صورت گیرد و در صورت احساس هرگونه مقاومت نیاز است که خارج سازی لوله متوقف شده و بررسی های لازم توسط پزشک به عمل آید، از جمله: معاینه حلق بیمار، بررسی کلیشه رادیوگرافی ساده نیم رخ سر و گردن جهت رؤیت گره یا حلقه کمند و در صورت لزوم آندوسکوپی (۲۱-۱۹).

۳) معمولاً بر روی لوله های بینی - معده علامتی حک شده که به ما آگاهی می دهد که تا چه طولی از لوله را می توانیم به صورت بی خطر وارد معده کنیم. توجه به این نکته جهت اجتناب از ایجاد لوپ در معده ضروری است (۲۲). پس از کارگذاری لوله بینی - معده از دستکاری آن اجتناب شود.

این پژوهش تحت حمایت هیچ سازمان یا مؤسسه ای نمی باشد.

تضاد منافع

"هیچ گونه تعارض منافع توسط نویسندگان بیان نشده است.

References:

1. Laurent S, Grayet D, Lavigne ChM. Acute and chronic gastric volvulus: radical different prognosis & management. Case report. Acta Chir Belg 2010; 110(1): 76-9.
2. Rashid F, Thangarajah T, Mulvey D, et al. A review article on gastric volvulus: a challenge to diagnosis & management. Int J Surg 2010; 8(1): 18-24.
3. Naim HJ, Smith R, Gorecki PJ. Emergent laparoscopic reduction of acute gastric volvulus with anterior gastropexy. Surg Laparosc Endosc Percutan Tech 2003; 13(6): 389-91.
4. Godshall D, Mossallam U, Rosenbaum R. Gastric volvulus: case report & review of the literature. J Emerg Med 1999; 17(5): 837-40.
5. Borchardt M. Zur pathologie und therapie des magenvolvulus. Arch Klin Chir 1904; 74: 243-60.
6. Woon CY, Chung AY, Low AS, et al. Delayed diagnosis of intermittent mesenteroaxial volvulus of the stomach by computed tomography: a case report. J Med Case Rep 2008, 2: 343.
7. Makama JG. Uses & hazards of nasogastric tube in gastrointestinal diseases: An update for clinicians. Ann Nigerian Med 2010 4(2): 37-44.
8. Nakano Y, Takeuchi E, Tsuchiya T, et al. Pneumothorax from a nasogastric feeding tube. Nihon Kyoby Shikkan Gakkai Zasshi 1996; 34(1): 63-6.
9. Smith NL, Park M, Freebairn R. Case report & review: nasogastric tube complications. Crit Care Shock 2012 15: 36-42.
10. Durai R, Venkatraman R, Ng PC. Nasogastric tubes. 2: risks & guidance on avoiding & dealing with complications. Nurs Times 2009; 105(17): 14-6.
11. Sawant MR. Knotted nasogastric tube. IOSR J Dent Med Sci (IOSR-JDMS)2015; 14(3): 32.
12. Dasani B, Sahdev P. Knotting of a nasogastric tube: a case report. Am J Emerg Med 1991; 9(6): 565.
13. Liao GS, Hsieh HF, Wu MH, et al. Knot formation in the feeding jejunostomy tube: a case report and review of the literature. World J Gastroenterol 2007; 13(6): 973-4.
14. Awe JAA. Self knotting of Nasogastric tube: an unusual & rare complication. Global Adv Res J Microbiol 2014; 3(4): 64-7.
15. Wright S, Warusavitarn J, Shaikh I, et al. Safe removal of knotted nasogastric tubes. Nursing Times 2014; 110(43): 16-7.
16. Kinshuck AJ, William CE, Reddy CE. A forgotten nasogastric tube. Clin Rhinol Int J 2011; 4(1): 43-6.
17. Trujillo MH, Fragachan CF, Tortoledo F, et al. "Lariat loop" knotting of a nasogastric tube: an ounce of prevention. Am J Crit Care 2006; 15(4): 413-4.

18. Agarwal A, Gaur A, Sahu D, et al. Nasogastric tube knotting over the epiglottis: a cause of respiratory distress. *Anesth Analg* 2002; 94(6): 1659-60.
19. Santhanam V, Margaron M. Removal of self-knotted nasogastric tube technical note. *Int J Oral Maxillofac Surg* 2008; 37(4): 384-5.
20. Dinsmore RC, Benson JF. Endoscopic removal of a knotted nasogastric tube lodged in the posterior nasopharynx. *South Med J* 1999; 92(10): 1005-7.
21. Tapaiwala SN, Al Riyami D, Cole E. A painful & knotted nasogastric tube. *CMAJ* 2008; 178(5): 568.
22. Egan DJ, Shami N. Self-knotting of a nasogastric tube. *West J Emerg Med* 2011; 12(2): 266-7.

Case Report

Knotted Nasogastric Tube in a Patient with Gastric Volvulus

SM. Tabib^{1*}, S. Afrakhteh², Z. Alipour¹

¹ Department of gastroenterology, School of Medicine, Bushehr University of Medical Sciences, Bushehr, Iran

² Department of internal medicine, School of Medicine, Bushehr University of Medical Sciences, Bushehr, Iran

(Received 26 Mar, 2016 Accepted 11 Sep, 2016)

Abstract

An 88-year-old man referred to Emergency section of Persian Gulf Martyrs hospital, in Bushehr with clinical impression of upper GI bleeding & severe anemia. In the endoscopy section he became agitated during removal of his NG tube and nurse reported that he felt resistance during extraction of his NG tube. After the removal of a NG tube revealed a distal tight simple knot is observed at the distal end rigid tube. After evaluation by upper endoscopy & barium meal disclosed that he is a case of acute gastric volvulus which is a rare & potentially life threatening disease. We believe that anatomic changes due to gastric volvulus are the cause of his knotted NG tube.

Key words: Gastric volvulus, Knotted NG tube, Upper GI bleeding

©Iran South Med J. All rights reserved.

Cite this article as: Tabib SM, Afrakhteh S, Alipour Z. Knotted Nasogastric Tube in a Patient with Gastric Volvulus. Iran South Med J 2016; 19(5): 895-901.

Copyright © 2016 Tabib, et al. This is an open-access article distributed under the terms of the Creative Commons Attribution-noncommercial 4.0 International License which permits copy and redistribute the material just in noncommercial usages, provided the original work is properly cited.

*Address for correspondence: Department of gastroenterology, School of Medicine, Bushehr University of Medical Sciences, Bushehr, Iran. E.mail: masoudtabib@yahoo.com

Website: <http://bpums.ac.ir>
Journal Address: <http://ismj.bpums.ac.ir>