



## بیان مارکر P63 در سرطان‌های معمول پوست در مقایسه با ضایعات غیر تومورال پوست

عبدالحمید اسماعیلی<sup>۱\*</sup>، محسن دهقانی زاهدانی<sup>۲</sup>، فاطمه نیلی<sup>۳</sup>

<sup>۱</sup> گروه پاتولوژی، دانشکده پزشکی، دانشگاه علوم پزشکی بوشهر، بوشهر، ایران

<sup>۲</sup> گروه پاتولوژی، دانشکده پزشکی، دانشگاه علوم پزشکی هرمزگان

<sup>۳</sup> گروه پاتولوژی، دانشکده پزشکی، دانشگاه علوم پزشکی تهران

(دریافت مقاله: ۹۳/۷/۹ - پذیرش مقاله: ۹۵/۷/۲۵)

### چکیده

**زمینه:** سرطان غیرملانومایی پوست شامل کارسینوم سلول بازال و کارسینوم سلول سنگفرشی بوده که شایع‌ترین بدخیمی‌های انسان می‌باشند. هدف این مطالعه بررسی میزان بروز ژن P63 در سرطان‌های معمول پوست و ضایعات غیرتومورال پوست و مقایسه این دو می‌باشد.

**مواد و روش‌ها:** در این مطالعه توصیفی-مقطعی، نمونه‌گیری از بلوک‌های بایگانی شده سال‌های ۱۳۸۹ و ۱۳۹۰ بیماران در بیمارستان شهید محمدی بندر عباس انجام شد. بدین ترتیب که تعداد ۶۰ نمونه (۳۰ نمونه ضایعات غیر تومورال پوست و ۳۰ نمونه کارسینومای سلول بازال و کارسینومای سلول سنگفرشی پوست) مورد مطالعه قرار گرفتند و ارزیابی بیان ژن P63 به روش ایمونوهیستوکمیستری برای آنها انجام شد. از آزمون‌های آماری T و مجذور کای نیز جهت آنالیز داده‌ها استفاده شد.

**یافته‌ها:** ژن P63 در چهار مورد (۱۳/۳۳ درصد) از ضایعات غیرتومورال و تمامی ضایعات تومورال (۱۰۰ درصد) بیان شد. در ضایعات تومورال، ۵ مورد (۱۶/۶۶ درصد) با شدت ۱+، ۱۱/۱ مورد (۳۶/۶۶ درصد) با شدت ۲+ و ۱۴ مورد (۴۶/۶۶ درصد) با شدت ۳+ بیان شد. در ضایعات غیرتومورال هر ۴ مورد آن، ژن P63 با شدت ۱+ بیان شد.

**نتیجه‌گیری:** نتایج این مطالعه نشان داد بروز و شدت بیان ژن P63 می‌تواند جهت افتراق کارسینوم سلول بازال و کارسینوم سلول سنگفرشی پوست از ضایعات غیرتومورال پوست به کار گرفته شود.

**واژگان کلیدی:** ضایعات غیرتومورال پوست، P63، کارسینوم سلول بازال، کارسینوم سلول سنگفرشی

\* بوشهر، گروه پاتولوژی، دانشکده پزشکی، دانشگاه علوم پزشکی بوشهر، بوشهر، ایران

## مقدمه

بدخیمی‌های پوست به دو دسته ملانومایی و غیرملانومایی (کارسینوم سلول بازال و کارسینوم سلول سنگفرشی) تقسیم می‌شوند که بر اساس نوع عامل خطر، شیوع بالایی دارند (۱ و ۲). سرطان غیرملانومایی پوست شایع‌ترین بدخیمی‌ها در جمعیت سفیدپوست هستند (۳).

ژن P53 یک تنظیم‌کننده اصلی پاسخ سلول در مقابل استرس است و نقش آن به عنوان مهارکننده و سرکوب‌کننده تومور به واسطه اختلال در فرآیند تکثیر سلولی است (۴) و مهم‌ترین تومورسپرسورژن بدن محسوب می‌شود. پروتئین سرکوب‌کننده تومور P53 توسط دیوید لان (David Lane) و همکاران کشف و معرفی شد و ژن P53 را نگهبان ژنوم نامیدند (۵). گزارش شده که در ۵۰ درصد از بدخیمی‌ها P53 دچار جهش شده است. جهش در P53 فقط منجر به از دست دادن عملکرد در آن نمی‌شود بلکه گاهاً باعث اثر منفی و عکس این ژن (الفاکننده تومور) نیز می‌شود (۷-۵).

ژن P53 برای محافظت سلول در مقابل آسیب DNA ناشی از قرار گرفتن در معرض اشعه UV حیاتی است و نیز موتاسیون این ژن در سرطان‌های غیرملانومایی پوست بسیار شایع می‌باشد (۸).

اولین بررسی‌ها و شناسایی‌ها راجع به P63 در سال ۱۹۹۹ در مدل‌های حیوانی مطرح شد نقش P63 در تکامل اپیدرم نیز اثبات شده است و دیده شده است که در صورت موتاسیون نقص اندام‌ها و اختلالات ساختاری رخ داده است (۹-۱۴). ژن P63 عضوی از خانواده ژن P53 می‌باشد. از آنجایی که P53 در همه بافت‌ها بیان می‌شود P63 به صورت اختصاصی در اکتودرم جنینی و لایه‌های بازال بافت‌های اپیتلیال فرد بالغ بیان می‌شود (۱۵).

برخی گزارش‌ها حاکی از آن است که P63 در برخی از تومورهای اولیه پوستی بیان شده است. نقش این پروتئین در متاستازهای پوستی در مطالعات بسیار معدودی گزارش شده است و گفته شده است که شاید بیان این ژن بتواند در افتراق تومورهای اولیه از ثانویه پوست نقش ایفا کند (۱۶).

طی مطالعه‌ای که دملانر سکز (Damlanur Sakiz) و همکاران بر روی ۱۱۷ نمونه ضایعات پوستی سرطانی و غیرسرطانی پوست انجام دادند شدت بیان P63 به ترتیب در نمونه‌های بیماری بوون، اکتینیک کراتوزیس، کارسینوم سلول بازال، کارسینوم سلول اسکواموس و کراتوآکانتوما کاهش یافته بود. هیچ‌کدام از نمونه‌های ملانوم بدخیم درجا و بیماری پاژت، مارکر P63 را بیان نکردند و مشخص شد که بروز مارکر P63 می‌تواند در افتراق بیماری بوون و اکتینیک کراتوزیس از ملانوم بدخیم درجا بیماری پاژت کمک کننده باشد (۱۷).

مک دید (Mc Dade) و همکاران نیز نقش P63 را در نئوپلازی‌های اپیدرم بررسی کردند. در این مطالعه آمده است که P53, P63, P73 اعضای یک خانواده هستند که شباهت‌های ساختاری زیادی با همدیگر دارند گفته شده است که P63 قدیمی‌ترین عضو خانواده است که علیرغم شباهت‌های ساختاری، تفاوت‌هایی نیز با بقیه دارد. این پروتئین ایزوفروم‌های متعددی دارد که همه آنها می‌توانند باعث تکامل اپیتلیوم شوند (۱۸).

بیان ژن P63 در متاستازهای پوستی نیز در یک مطالعه بررسی شد. در این مطالعه کتاکیز (Kanitakis J) و همکاران P63 را به عنوان یک انکوژن از خانواده TP53 معرفی کردند. در سلول‌های پوستی نرمال P63 با حداقل تمایز کراتینوسیت‌ها بیان می‌شود. بر روی بیان ژن در تومورهای پوستی متاستاتیک اختلاف نظر وجود دارد. در این مطالعه بیان ژن P63 در چهل و پنج مورد

ولگاریس، ۴ مورد لوپوس، ۴ مورد اگزما، ۴ مورد لیکن پلان، ۳ مورد اریتما ندوزوم، ۲ مورد پمفیگوس ولگاریس، ۲ مورد درماتیت هرپتی فورم، ۲ مورد پیتریازیس روزه آ، ۲ مورد پسوریازیس، ۱ مورد بیماری داریر، ۱ مورد لیشمانیازیس و ۱ مورد لپرماتوز لپروزی بودند.

تمامی نمونه‌ها توسط پاتولوژیست تشخیص قبلی داشتند. نمونه‌های کارسینوم سلول اسکواموس بر اساس کرایتریای Border و نمونه‌های کارسینوم سلول بازال بر اساس Rippey's classification تقسیم‌بندی شدند. علاوه بر آن تمامی نمونه‌های سرطانی بر اساس وجود یا عدم وجود جزء بدخیم درجا<sup>۱</sup>، دسموپلازی، تهاجم به عروق لنفاوی و عروق خونی و تهاجم به اطراف عصب و نوع الگوی رشد حاشیه‌های تومور بر اساس اینکه تهاجمی<sup>۲</sup> یا گسترش‌یابنده<sup>۳</sup> باشد مورد بررسی قرار گرفتند.

روش کار به این صورت بود که ابتدا از نمونه‌های قالب‌گیری شده در بلوک‌های پارافین توسط دستگاه میکروتوم برش‌های میکرونی در ۲ اسلاید تهیه شد. یک نمونه به صورت هماتوکسیلین و ائوزین و دیگری توسط کیت P63 با آنتی بادی‌های ضد ایزوتوپ این آنتی ژن در هسته (مخصوص PCR) رنگ‌آمیزی شد. در مرحله بعد با یک میلی‌لیتر آب مقطر آمپولی به طور کامل حل شدند و سپس با میکروتیوپ در دار ۲۵ لاندا جدا شدند و با آنتی بادی diluent به نسبت ۱/۲۵۰ رقیق شد و نمونه با آنتی بادی‌های ضد ایزوتوپ آنتی ژن P63 در هسته رنگ‌آمیزی شد. در هر مورد کنترل مثبت و منفی استفاده گردید.

بررسی شد. این موارد غالباً منشأ اولیه شناخته شده داشتند. ۹۴ تومور خوش و بدخیم با منشأ اولیه اپیتلیال نیز مورد مطالعه قرار گرفت. P63 در ۸۹ درصد از تومورهای اولیه پوست و ۱۱ درصد از تومورهای متاستاتیک پوستی بیان شده بود. این نتایج نشان داد که P63 ممکن است بتواند در تشخیص تومورهای پوستی مورد استفاده قرار بگیرد. البته گفته شده است که بیان ژن P63 نمی‌تواند وجود متاستاتیک بودن سرطان‌های پوستی را رد کند (۱۶).

افتراق بین تومورهای بدخیم معمول پوست و ضایعات خوش‌خیم در مواردی به‌دلایلی نظیر بیوپسی‌های کوچک یا سطحی چالش برانگیز است که این امر در مطالعه تان (Tan) و همکاران مورد بررسی قرار گرفت (۱۹). مطالعات موجود جهت ارتباط بین بیان ژن P63 و سرطان پوست نسبتاً محدود است. لذا با توجه به مطالعات محدود در این زمینه، مطالعاتی با حجم و تنوع نمونه بیشتر می‌تواند بسیار مفید باشد و این مطالعه نیز به همین منظور صورت پذیرفت.

## مواد و روش‌ها

در این مطالعه توصیفی - تحلیلی که به صورت مقطعی انجام شد تعداد ۶۰ نمونه از بلوک‌های بایگانی شده سال‌های ۱۳۸۹ و ۱۳۹۰ بیماران بیمارستان شهید محمدی بندرعباس در دو گروه وارد مطالعه شدند. از تعداد ۶۰ نمونه، ۳۰ نمونه Usual skin carcinoma شامل ۲۰ مورد BCC و ۱۰ مورد SCC و ۳۰ نمونه Non tumoral skin lesion شامل ۴ مورد وروکوس

<sup>1</sup> In situ component

<sup>2</sup> Infiltrative

<sup>3</sup> Expansile

آنالیز آماری با استفاده از نرم افزار SPSS ویرایش ۲۰ و به وسیله آمار توصیفی و با استفاده از آزمون های آماری مجذور کای و آزمون T انجام شد.

### یافته ها

در این مطالعه ۳۰ مورد از ضایعات پوستی غیر تومورال و ۳۰ مورد کارسینوم های معمول پوست مورد مطالعه قرار گرفتند. ضایعات تومورال شامل ۱۰ مورد (۳۳/۳ درصد) کارسینوم سلول سنگفرشی (SCC) و ۲۰ مورد (۶۶/۷ درصد) کارسینوم سلول بازال (BCC) بود. جدول ۱ فراوانی ضایعات مورد مطالعه را بر حسب نوع ضایعه نشان می دهد.

فراوانی		فراوانی دسته	
درصد فراوانی	فراوانی	ضایعات تومورال	
۳۳/۳	۲۰	BCC	
۱۶/۷	۱۰	SCC	
۵۰	۳۰	ضایعات غیر تومورال	
۱۰۰	۶۰	کل	

بیان ژن P63 در نمونه های مورد مطالعه بررسی شد و در چهار گروه ۱+، ۲+، ۳+ و بدون بیان ژن دسته بندی شدند. نتایج نشان داد که بیان ژن P63 فقط در ۴ مورد (۱۳/۳۳ درصد) از ضایعات غیر تومورال رخ داده است اما این میزان در ضایعات تومورال به صورت ۱+ در ۵ مورد (۱۶/۶۶ درصد)، ۲+ در ۱۱ مورد (۳۶/۶۶ درصد) و ۳+ در ۱۴ مورد (۴۶/۶۶ درصد) بوده است. جدول ۲ میزان بیان ژن P63 در نمونه های مورد مطالعه را بر حسب نوع ضایعه نشان می دهد.

جدول ۲) فراوانی بیان ژن P63 در نمونه های مورد مطالعه

کل	میزان بیان ژن P63				بیان ژن دسته
	۳+	۲+	۱+	عدم بیان ژن	
۳۰	۱۴	۱۱	۵	-	ضایعات تومورال
۳۰	-	-	۴	۲۶	ضایعات غیر تومورال

تنها بیان P63 هسته ای به عنوان اختصاصی در نظر گرفته شد. توزیع بیان P63 در اپیدرم نرمال، غدد عرق، غدد سباسه، فولیکول های مو، سلول های مزانشیمی پوست، سلول های اندوتلیال، پریوست، ماهیچه های راست کننده، باندل های عصبی و سلول های چربی در بافت های نرمال و بافت های نزدیک به نئوپلاسم سنجیده شد.

ارزیابی P63 به روش ایمونوهیستوکمیستری برای اسکواموس سل کارسینومای درجا، basal و invasive squamous cell carcinoma cell carcinoma بر اساس کرایتریای زیر انجام شد:

- :negative nuclear staining of neoplastic cells
- +:focal (<5%) positivity of neoplastic cells
- ++:moderate (5-50%) positive of neoplastic cells
- +++diffuse (>50) positivity of neoplastic cells

میانگین سنی افراد مورد مطالعه  $43/81 \pm 11/4$  سال بود. دامنه سن افراد مورد مطالعه از ۲۱ تا ۷۲ سال متغیر بود. میانگین سنی افراد مورد مطالعه در گروه ضایعات تومورال  $45/4 \pm 11/23$  سال و میانگین سنی افراد مورد مطالعه در گروه ضایعات غیر تومورال  $38/23 \pm 9$  سال بود. افراد مورد مطالعه در گروه ضایعات تومورال از نظر شرایط سنی، میانگین سنی بالاتری داشتند اما این تفاوت در دو گروه از نظر آماری معنی داری نبود.

Expansile بود و ارتباط بیان ژن P63 با الگوی رشد ضایعات تومورال از نظر آماری معنی دار بود ( $P < 0/05$ ). جدول ۳ فراوانی الگوی رشد در نمونه‌های مورد مطالعه را بر حسب نوع ضایعه نشان می‌دهد. همان‌طور که در جدول نشان داده شده از ۳۰ مورد ضایعات تومورال، ۲۱ مورد از ضایعات تومورال الگوی رشد تهاجمی و ۹ مورد الگوی رشد Expansile را داشته‌اند.

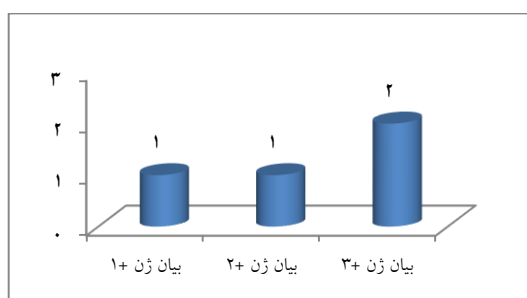
در این مطالعه دیده شد که بیان ژن P63 به طور معنی‌داری در ضایعات تومورال بیشتر رخ داده است ( $P < 0/05$ ) و همچنین دیده شد که در مواردی که بیان ژن به صورت ۲+، ۳+ بوده الگوی رشد حاشیه تومور غالباً تهاجمی بوده است.

### الگوی رشد

در ۲۱ مورد ضایعات تومورال (۷۰ درصد) به صورت اینفیلتراتیو و در ۹ مورد (۳۰ درصد) به صورت

جدول ۳) فراوانی الگوی رشد و دسموپلازی در نمونه‌های تومورال مورد مطالعه					
دسموپلازی		الگوی رشد		کل نمونه تومورال	متغیر دسته
منفی	مثبت	Expansile	Infiltrative		
۱۲	۸	۶	۱۴	۲۰	BCC
۵	۵	۳	۷	۱۰	SCC
۱۷	۱۳	۹	۲۱	۳۰	جمع نمونه‌ها

تهاجم لنفاتیک ارتباط آماری معنی‌داری وجود نداشته است ( $P > 0/05$ ).



نمودار ۱) فراوانی تهاجم لنفاتیک در نمونه‌های تومورال بر حسب میزان بیان ژن

Fig 1) Lymphatic invasion frequency in tumoral lesion samples according to gene expression rate

تهاجم عروقی و تهاجم اطراف عصبی نیز در نمونه‌های مورد مطالعه بررسی شد. در مطالعه ما در ۲ مورد (۶/۶۶ درصد) از ضایعات (هر ۲ مورد از گروه SCC) تهاجم عروقی دیده شد و بیان ژن P63 آنها به میزان ۲+ بود.

دسموپلازی در ۱۳ مورد از ضایعات تومورال (۴۳/۴ درصد) مثبت و در ۱۷ مورد (۵۶/۶ درصد) از موارد منفی بود. از این ۱۳ مورد، ۸ مورد در گروه BCC و ۵ مورد در گروه SCC بودند. در این مطالعه دیده شد که بین بیان ژن P63 و دسموپلازی در ضایعات تومورال ارتباط آماری معنی‌داری وجود نداشته است ( $P > 0/05$ ). جدول ۳ میزان دسموپلازی را در نمونه‌های مورد مطالعه بر حسب نوع ضایعه نشان می‌دهد. از ۳۰ مورد ضایعات تومورال، ۲۸ مورد جز بدخیم درجا (in situ) مثبت و ۲ مورد منفی بود. در این مطالعه دیده شد که ۴ مورد (۱۳/۳۳ درصد) از ضایعات تومورال (۱ مورد از گروه BCC و ۳ مورد از گروه SCC) تهاجم لنفاتیک داشتند، به گونه‌ای که در یک مورد بیان ژن P63 به میزان ۱+، در ۱ مورد ۲+ و در ۲ مورد ۳+ بوده (نمودار ۱) و بین میزان بیان ژن P63 و

نتایج نمونه‌های مورد مطالعه ما نشان داد که ژن P63 در کارسینوماهای معمول پوست هم از نظر کمی و هم از نظر شدت بروز، بیان بیشتری نسبت به ضایعات غیرتومورال پوست دارد و نیز تهاجم عروقی و تهاجم اطراف عصب فقط در ضایعات SCC مشاهده شد که البته در این زمینه دیگر مطالعات نیز این درگیری‌ها را نادر گزارش کردند. تهاجم عروقی و تهاجم اطراف عصب در مطالعه فاگان (Fagan) و همکاران (۲۴) به ترتیب ۶/۳۳ درصد و ۵۲/۱۱ درصد و این موارد در مطالعه کرتز (Kurtz) و همکاران (۲۵) به ترتیب ۲۰ درصد و ۳۰ درصد گزارش شده است.

در مطالعه جیست (Giest) و همکاران (۲۶) درگیری پری نورال در SCC و BCC نادر و در مطالعه بچرت (Bechert) و همکاران (۲۷) نیز درگیری پری نورال گزارش شده است.

در مطالعه ما مشاهده شد که دسموپلازی ارتباطی با بیان ژن P63 در ضایعات تومورال نداشته است. بررسی ارتباط الگوی رشد در نمونه‌های مورد مطالعه با میزان بیان ژن P63 نیز نشان داد که مواردی که ضایعات ۲+ یا ۳+ بیان ژن رخ داده بود معمولاً الگوی رشد اینفیلتراتیو داشتند.

#### نتیجه‌گیری

نتایج حاصل از مطالعه ما و تجزیه و تحلیل دیگر مطالعات انجام شده نشان می‌دهد که ژن P63 می‌تواند دارای اثرات سرکوب تومور باشد و از طرفی شدت بیان این ژن می‌تواند به تشخیص بدخیمی‌های پوست کمک کند. مطالعه ما نشان داد که بیان ژن P63 و شدت بیشتر بیان آن به نفع تشخیص سرطان‌های معمول پوست یعنی کارسینوم سلول بازال و کارسینوم سلول اسکواموس در مقابل تشخیص ضایعات غیرتومورال پوست می‌باشد.

بین بیان ژن P63 با تهاجم عروقی ارتباط آماری معنی‌داری وجود نداشت ( $P > 0/05$ ). همچنین دیده شد که در ۳ مورد (۱۰ درصد) از ضایعات (هر ۳ مورد از گروه SCC) تهاجم اطراف عصبی وجود داشته و از این ۳ مورد ۲ مورد ۲+ و ۱ مورد ۳+ همراه با بیان ژن P63 بوده است. از نظر تهاجم به اطراف عصب در ضایعات مورد مطالعه دیده شد که این پدیده به طور معنی‌داری بیشتر در گروه SCC رخ داده است ( $P < 0/05$ ). در این مطالعه بین بیان ژن P63 و تهاجم اطراف عصب ارتباط آماری معنی‌داری مشاهده نشد ( $P > 0/05$ ).

#### بحث

اثرات P63 در سرکوب تومور و حتی خاصیت آنکوژن بودن آن همچنان مورد بحث است. از طرفی استفاده از P63 در متاستاتیک بودن و اولیه بودن تومورها نیز مورد اختلاف نظر است. نتایج حاصل از مطالعه ما نشان داد که ژن P63 به میزان قابل توجهی در ضایعات تومورال بیشتر بیان شده است. بیان ژن P63 در ضایعات تومورال در چندین مطالعه دیگر نیز گزارش شده است و نتایج مشابه مطالعه ما را داشته‌اند و تعداد اندکی از مطالعات نتایج خلاف مطالعه ما را داشتند.

در مطالعه ما دیده شد که ۱۳/۳۳ درصد از ضایعات (۱ مورد از گروه BCC basal SCC) تهاجم لنفاتیکی داشتند. در یک مطالعه آمده است که متاستاز در BCC نادر است (۲۰) و در چند مطالعه نیز درگیری لنفاتیکی در حد گزارش مورد و به صورت نادر بوده است (۲۱ و ۲۲). در مطالعه مور (Moore) و همکاران (۲۳) نیز آمده است که متاستاز به غدد لنفاوی در SCC نسبت به BCC شایع‌تر است و همچنین گفته شده است که عمل جراحی و بدنبال آن رادیوتراپی کمک کننده است.

علاوه بر آن از جناب آقای دکتر سینا دوبرادران که در تهیه چارچوب و ساختار این مقاله راهنمایی‌های لازم را مبذول داشته‌اند نهایت تشکر و قدردانی را دارند.

### تضاد منافع

هیچ گونه تعارض منافع توسط نویسندگان بیان نشده است.

### سپاس و قدردانی

نویسندگان این مقاله از سرکار خانم جعفری کارشناس آزمایشگاه بخش پاتولوژی بیمارستان شهید محمدی بندرعباس که در فرایند آماده‌سازی نمونه‌ها و رنگ‌آمیزی مساعدت داشته‌اند کمال تشکر را دارند.

### References:

- Hao ZF, Ao JH, Zhang J, et al. ATF3 activates Stat3 phosphorylation through inhibition of p53 expression in skin cancer cells. *Asian Pac J Cancer Prev* 2013; 14(12): 7439-44.
- Suh KY, Lacouture M, Gerami P. p63 in Primary Cutaneous Carcinosarcoma. *Am J Dermatopathol* 2007; 29(4): 374-7.
- Pothiawala S, Qureshi AA, Li Y, et al. Obesity and the incidence of skin cancer in US Caucasians. *Cancer Causes control* 2012; 23(5): 717-26.
- Jiang DK, Wang WZ, Ren WH, et al. TP53 Arg72Pro polymorphism and skin cancer risk: a meta-analysis. *J Invest Dermatol* 2011; 131(1): 220-8.
- Rangel LP, Costa DC2, Vieira TC2, et al. The aggregation of mutant p53 produces prion-like properties in cancer. *Prion* 2014; 8(1): 75-84.
- Li DH, Zhang LQ, He FC. Advances on mutant p53 research. *Yi Chuan* 2008; 30(6): 697-703.
- Strano S, Dell'Orso S, Di Agostino S, et al. Mutant p53: an oncogenic transcription factor. *Oncogene* 2007; 26(15): 2212-9.
- Yang X, Yang B, Liu Y, et al. The association between TP53 Arg72pro polymorphism and non-melanoma skin cancer risk: a meta-analysis including 7, 107 subjects. *Indian J Dermatol* 2013; 58(3): 175-80.
- Amelio I, Grespi F, Annicchiarico-Petruzzelli M, et al. p63 the guardian of human reproduction. *Cell Cycle* 2012; 11(24): 4545-51.
- McDade SS, Henry AE, Pivato GP, et al. Genome-wide analysis of p63 binding sites identifies AP-2 factors as co-regulators of epidermal differentiation. *Nucleic Acids Res* 2012; 40(15): 7190-206.
- Li Q, Sambandam SA, Lu HJ, et al. 14-3-3 $\sigma$  and p63 play opposing roles in epidermal tumorigenesis. *Carcinogenesis* 2011; 32(12): 1782-8.
- Cordani N, Pozzi S, Martynova E, et al. Mutant p53 subverts p63 control over KLF4 expression in keratinocytes. *Oncogene* 2011; 30(8): 922-32.
- McDade SS, McCance DJ. The role of p63 in epidermal morphogenesis and neoplasia. *Biochem Soc Trans* 2010; 38(Pt 1): 223-8.
- Flores ER. The roles of p63 in cancer. *Cell Cycle* 2007; 6(3): 300-4.
- Brunner HG, Hamel BCJ, Bokhoven H. P63 gene mutations and human developmental syndromes. *Am J Med Genet A* 2002; 112(3): 284-90.
- Kanitakis J, Chouvet B. Expression of p63 in cutaneous metastases. *Am J Clin Pathol* 2007; 128(5): 753-8.
- Sakiz D, Turkmenoglu TT, Kabukcuoglu F. The expression of p63 and p53 in keratoacanthoma and intraepidermal and invasive neoplasms of skin. *Pathol Res Pract* 2009; 205(9): 589-94.
- McDade SS, McCance DJ. The role of p63 in epidermal morphogenesis and neoplasia. *Biochem Soc Trans* 2010; 38(Pt 1): 223-8.
- Tan KB, Tan SH, Aw DC, et al. Simulators of squamous cell carcinoma of the skin: Diagnostic challenges on small biopsies and clinicopathological correlation. *J Skin Cancer* 2013; 2013: 752864.
- Nakamura Y, Ishitsuka Y, Ohara K, et al. Basal cell carcinoma on the dorsum of the foot with

- inguinal and pelvic lymph nodes metastases. *Int J Dermatol* 2012; 51(9): 1068-73.
21. Christian MM, Murphy CM, Wagner RF Jr. Metastatic basal cell carcinoma presenting as unilateral lymphedema. *Dermatol Surg* 1998; 24(10): 1151-3.
22. Berlin JM, Warner MR, Bailin PL. Metastatic basal cell carcinoma presenting as unilateral axillary lymphadenopathy: report of a case and review of the literature. *Dermatol Surg* 2002; 28(11): 1082-4.
23. Moore BA, Weber RS, Prieto V, et al. Lymph node metastases from cutaneous squamous cell carcinoma of the head and neck. *Laryngoscope* 2005; 115(9): 1561-7.
24. Fagan JJ, Collins B, Barnes L, et al. Perineural invasion in squamous cell carcinoma of the head and neck. *Arch Otolaryngol Head Neck Surg* 1998; 124(6): 637-40.
25. Kurtz KA, Hoffman HT, Zimmerman MB, et al. Perineural and vascular invasion in oral cavity squamous carcinoma: increased incidence on re-review of slides and by using immunohistochemical enhancement. *Arch Pathol Lab Med* 2005; 129(3): 354-9.
26. Geist DE, Garcia-Moliner M, Fitzek MM, et al. Perineural invasion of cutaneous squamous cell carcinoma and basal cell carcinoma: raising awareness and optimizing management. *Dermatol Surg* 2008; 34(12): 1642-51.
27. Bechert CJ, Stern JB. Basal cell carcinoma with perineural invasion: reexcision perineural invasion. *J Cutan Pathol* 2010; 37(3): 376-9.

*Original Article*

# P63 marker Expression in Usual Skin Cancers Compared With Non-Tumoral Skin Lesions

AH. Esmaili<sup>1\*</sup>, M. Dehghani Zahedani<sup>2</sup>, F. Nili<sup>3</sup>

<sup>1</sup> Department of Pathology, School of Medicine, Bushehr University of Medical Sciences, Bushehr, Iran

<sup>2</sup> Department of Pathology, School of Medicine, Hormozgan University of Medical Sciences, Hormozgan, Iran

<sup>3</sup> Department of Pathology, School of Medicine, Tehran University of Medical Sciences, Tehran, Iran

(Received 1 Oct 2014      Accepted 16 Oct 2016)

## Abstract

**Background:** Non-melanoma skin cancers including basal cell carcinoma and squamous cell carcinoma are the most common malignant diseases in human. The aim of this study was to determine the expression of the P63 marker in common skin cancers and non-tumoral skin lesions and compared the difference between them.

**Materials and Methods:** In this cross-sectional study, sampling was performed from the archive of sample blocks from patients admitted in Shahid Mohammadi Hospital during 2010-2011. Sixty samples (including 30 samples of non-tumoral skin lesions and 30 samples including basal cell carcinoma and squamous cell carcinoma) were studied. The evaluation of p63 gene expression was performed using immunohistochemistry method. Student's T-test and Chi-square test were used for analysis of the data.

**Results:** P63 gene were expressed in 4 cases (13.33 %) of non\_tumoral lesions and all tumoral lesions (100%). In tumoral lesions, 5 cases (16.66 %) showed 1+ severity expression, 11 cases (36.66%) 2+severity expression and 14 cases (46.66 %) 3+severity expression. All 4 non-tumoral lesions showed 1+severity expression of P63gene.

**Conclusion:** The results of this study indicated that the frequency and severity of gene expression of P63 could be used for differentiation between basal cell carcinoma and squamous cell carcinoma as well as non-tumoral skin lesions.

**Key word:** Non-tumoral skin lesions, P63, basal cell carcinoma, squamous cell carcinoma

©Iran South Med J. All rights reserved.

Cite this article as: Esmaili AH, Dehghani Zahedani M, Nili F. P63 marker Expression in Usual Skin Cancers Compared With Non Tumoral Skin Lesions. *Iran South Med J* 2017; 20(3): 278-286

Copyright © 2017 Esmaili, et al. This is an open-access article distributed under the terms of the Creative Commons Attribution-noncommercial 4.0 International License which permits copy and redistribute the material just in noncommercial usages, provided the original work is properly cited.

\*Address for correspondence: Department of pathology, School of Medicine, Bushehr University of Medical Sciences, Bushehr, Iran.  
Email: hamidsporteducation@gmail.com

Website: <http://bpums.ac.ir>  
Journal Address: <http://ismj.bpums.ac.ir>