



گزارش یک مورد پارگی کیست هیداتیک راجعه کبدی به داخل مجاری صفراوی

پیام مهریان^{۱*}، رضا قاسمی خواه^۲، حسین سرمدیان^۳

^۱ بخش رادیولوژی، بیمارستان ولیعصر (عج)، دانشگاه علوم پزشکی اراک

^۲ گروه انگل شناسی پزشکی، بیمارستان ولیعصر (عج)، دانشگاه علوم پزشکی اراک

^۳ گروه بیماری‌های عفونی، بیمارستان ولیعصر (عج)، دانشگاه علوم پزشکی اراک

چکیده

در اغلب موارد انسداد مجرای صفراوی مشترک به دلیل نئوپلاسم‌ها، سنگ مجاری صفراوی، تروما یا علل ایاتروژنیک می‌باشد. با این وجود به‌ویژه در نواحی اندمیک انگل‌ها نباید فراموش شوند. پارگی کیست هیداتیک کبدی به داخل مجاری صفراوی یکی از مهم‌ترین علل انگلی انسداد مجرای صفراوی مشترک می‌باشد و باید در همه بیماران مبتلا به انسداد مجرای صفراوی مشترک که سابقه عفونت هیداتیک را دارند به‌عنوان یکی از تشخیص‌های افتراقی مطرح شود. در این مقاله ما یک مورد غیر معمول از عود کیست هیداتیک کبدی پس از ۱۳ سال که همزمان با عود، کیست به داخل سیستم صفراوی پاره شده و باعث انسداد مجرای صفراوی مشترک شده است را معرفی می‌کنیم.

واژه‌های کلیدی: پارگی داخل صفراوی، کیست هیداتیک، مجرای صفراوی مشترک، عود

دریافت مقاله: ۸۸/۱۱/۱۸- پذیرش مقاله: ۸۸/۱۲/۱۹

* دانشگاه علوم پزشکی اراک، گروه رادیولوژی بیمارستان ولیعصر (عج)

مقدمه

سطحی‌تر آن، برخی از مواردی هستند که احتمال پاره‌شدن کیست را افزایش می‌دهند، این رقم می‌تواند تا ۱۳ درصد افزایش یابد (۶، ۷ و ۱۰).

معرفی بیمار

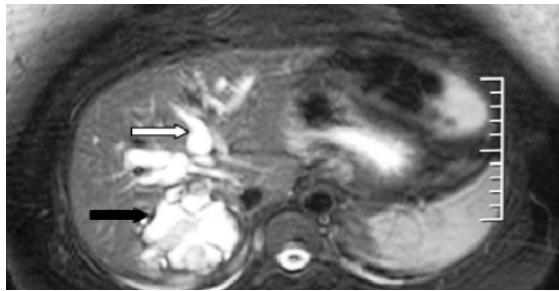
خانمی خانه‌دار ۳۷ ساله و ساکن یکی از روستاهای شهرستان اراک به دلیل درد در ناحیه اپی گاستر و ربع فوقانی سمت راست شکمی همراه با تهوع و استفراغ‌های مکرر در بیمارستان بستری شد. بیمار از ۷ روز پیش از بستری این علائم را داشت. درد بیمار حالت مبهم و ثابت داشت و کمی به ناحیه کتف تیر می‌کشید. درد بیمار با خوردن غذا به ویژه غذاهای چرب تشدید می‌شد. در معاینه بالینی لبه تحتانی کبد زیر لبه دنده‌ای راست لمس می‌شد؛ ولی علائمی از تب، زردی، لنفادنوپاتی یا اسپلنومگالی دیده نشد. آزمایشات شمارش سلول‌های خونی، SGOT و SGPT نرمال بوده و آزمایش ALK و بیلی‌روبین مستقیم حداکثر نرمال بودند. بیمار سابقه ۲ بار عمل سزارین قبلی و یک‌بار عمل لاپاراتومی به دلیل کیست هیداتیک را ۱۳ سال پیش داشت.

در سی‌تی اسکن با ماده حاجب خوراکی و تزریقی (تصویر ۱) و سونوگرافی شکمی یک توده 65×70 میلی‌متری چند حجره‌ای در قسمت خلفی لوب راست کبد یافت شد که بیشتر مطرح کننده کیست هیداتیک بود. در کیسه صفرا سنگ یا نکته پاتولوژیک دیگری یافت نشد، ولی مجاری صفراوی داخل و خارج کبدی متسع بودند. یافته‌های مگنتیک رزونانس کلانژیوپانکراتوگرافی (MRCP) (تصویر ۲) و تصویربرداری مگنتیک رزونانس (MRI) (تصاویر ۳-الف و ۳-ب) که یک هفته بعد انجام شد، یافته‌های

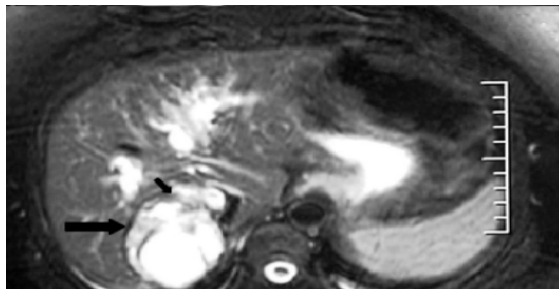
کیست هیداتیک تک حجره‌ای مرحله لاروی سستودی به نام اکینووکوس گرانولوزوس می‌باشد. کرم بالغ در روده کوچک سگ (میزبان نهایی) زندگی کرده و خوردن تخم‌های دفع شده از آن می‌تواند ایجاد ضایعات کیست مانند در احشای انسان و دام (میزبان واسط) نماید. کبد و ریه شایع‌ترین اعضای درگیر به‌شمار رفته و ۹۵ درصد از موارد آلودگی را شامل می‌شوند (۳-۱).

احتمال عود کیست هیداتیک در کبد پس از جراحی ۳ تا ۱۰ درصد است؛ در صورتی که کیست‌های هیداتیک مستقر در احشاء در اثر ضربه و یا هر علت دیگری پاره شوند، پروتواسکولکس‌های موجود در آن در احشاء مجاور پخش شده و کیست‌های ثانویه را ایجاد می‌کنند به طوری که پارگی به داخل سیستم صفراوی در ۵ الی ۲۵ درصد از بیماران مشاهده شده است. شایع‌ترین نشانه‌های بالینی عبارتند از درد در ناحیه راست شکم، تهوع، استفراغ است (۹-۴). این بیماری در اکثر نقاط جهان به ویژه در کشورهایی که در آنها دامپروری رایج است شایع می‌باشد و سالانه خسارات بهداشتی و اقتصادی قابل ملاحظه‌ای به بار می‌آورد (۱ و ۲).

با توجه به اهمیت پاتوفیزیولوژی کیست هیداتیک در بدن، تشخیص درست و به موقع بیماری از اهمیت بالایی برخوردار است. تاریخچه بیمار، معاینه بالینی، آزمایشات سروولوژی، بیوشیمی، هماتولوژی و همچنین سی‌تی اسکن، تصویربرداری مگنتیک رزونانس (MRI) و سونوگرافی می‌توانند در تشخیص بیماری بسیار مفید باشند. بهترین روش پیگیری درمان تصویربرداری می‌باشد که از بین رفتن یا کوچک شدن و چروکیدگی شدن کیست به‌عنوان نشانه پاسخ مثبت به درمان تلقی می‌گردد. سن پایین بیمار، اندازه بزرگتر کیست و محل



تصویر ۳-الف) تصویربرداری مگنتیک رزونانس



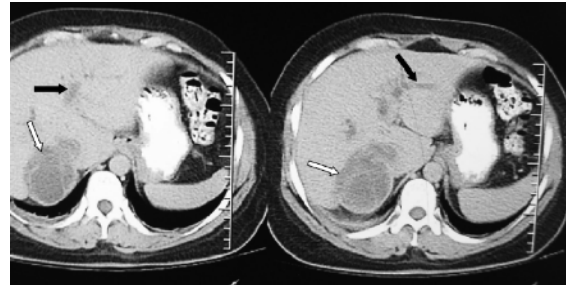
تصویر ۳-ب) تصویربرداری مگنتیک رزونانس

اتساع مجاری صفراوی داخل کبدی (پیکان سفید تصویر ۳الف) دیده می‌شود. در لوب راست کبدی تصویر یک کیست دارای دیواره‌های داخلی و دیواره خارجی (پیکان سیاه تصویرهای ۳-الف و ۳-ب) با سیگنال پایین دیده می‌شود. دیواره خارجی در قسمت قدامی در جایی که کیست در مجاورت یک مجرای صفراوی داخل کبدی متسع قرار دارد گسستگی نشان می‌دهد (پیکان سیاه کوچک تصویر ۳-ب). این یافته یک علامت معتبر حاکی از پارگی کیست به داخل سیستم صفراوی می‌باشد.

بحث

کیست هیداتیک در سی تی اسکن معمولاً دارای دیواره‌های داخلی است و پس از تزریق ماده حاجب افزایش تراکم نشان می‌دهد. در برخی موارد کلسیفیکاسیون در دیواره کیست و غشاءهای داخلی پاره شده نوسان دار^۳ دیده می‌شود (۹ و ۱۱). شن‌ها و کیست‌های هیداتیک در مجرای صفراوی مشترک می‌توانند باعث اتساع مجرا شوند. در این حالت ذرات با تراکم پایین در داخل مجرا دیده می‌شوند. گاهی محل پاره‌شدن کیست به داخل سیستم صفراوی به صورت یک ناحیه گسستگی در جدار کیست در مجاورت یک مجرای صفراوی متسع دیده می‌شود. در برخی موارد سی تی اسکن، مواد با تراکم بالاتر از صفرا را در محل گسستگی جدار

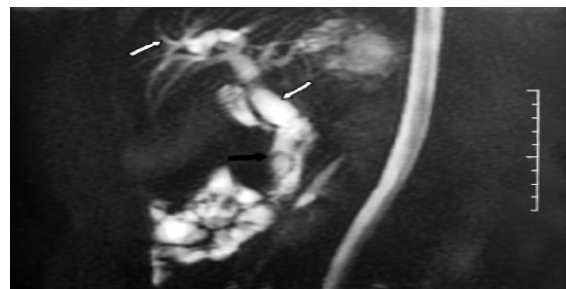قبلی را تأیید کرد. علاوه بر آن یک نقص پرشدگی^۱ با حدود مشخص در قسمت انتهایی مجرای صفراوی مشترک دیده شد و احتمال ارتباط آن با کیست‌های دختر هیداتیک مطرح شد.



تصویر ۱) سی تی اسکن با ماده حاجب خوراکی و تزریقی

کیست هیداتیک (پیکان‌های سفید) در قسمت خلفی لوب راست کبدی دیده می‌شود. اتساع مجاری صفراوی داخل کبدی (پیکان‌های سیاه) نیز دیده می‌شود.

در لاپاراتومی کیست هیداتیک لوب راست کبد برداشته شد، در کاوش مجرای صفراوی مشترک^۲ کیست‌های دختر متعددی یافت شد. بیمار تحت کله سیستکتومی و کله دوکوژنوستومی قرار گرفت. پس از چند روز بیمار با حال عمومی خوب مرخص شد و در بررسی‌های هیستوپاتولوژیک نیز تشخیص کیست هیداتیک تأیید شد.



تصویر ۲) مگنتیک رزونانس کلانژیوپانکراتوگرافی (MRCP)

اتساع مجاری صفراوی داخل و خارج کبدی (پیکان‌های سفید) مشاهده می‌شود. یک نقص پرشدگی هلالی شکل (پیکان‌های سیاه) در ثلث انتهایی مجرای صفراوی مشترک دیده می‌شود. پس از جراحی معلوم شد که این نقص پرشدگی به دلیل کیست‌های هیداتیک دختر می‌باشد.

^۱Filling Defect

^۲CBD Exploration

^۳ Undulating

پایین داشت که این یافته‌ها قویاً مطرح‌کننده کیست هیداتیک بود. وجود گسستگی در این دیواره در قسمت قدامی در محلی که کیست در مجاورت یک مجرای صفراوی داخل کبدی متسع بود علامت قابل اعتمادی از پارگی به داخل سیستم صفراوی بود (تصاویر: الف-۳ و ب-۳). در MRCP مشاهده یک نقص پرشدگی هلالی شکل بسیار شبیه به نمای سنگ مجاری صفراوی می‌باشد. با این وجود به دلیل داشتن سابقه کیست هیداتیک و وجود کیست هیداتیک در لوب راست کبد کیست‌های دختر هیداتیک به‌عنوان اولین تشخیص مطرح شدند. به‌طور خلاصه به‌ویژه در نواحی اندمیک بیماری کیست هیداتیک باید در تشخیص افتراقی همه توده‌های کیستیک در همه محل‌های آناتومیک مطرح شود. MRI در موارد دشوار مانند پارگی به داخل سیستم صفراوی و نیز در مواردی که سی‌تی اسکن و سونوگرافی تشخیص قطعی را بدست نمی‌دهند، می‌تواند به‌عنوان یک ابزار تشخیصی مفید بکار گرفته شود.

کیست و نیز در داخل مجرای صفراوی داخل کبدی یا مجرای صفراوی مشترک نشان می‌دهد (۱۰). در مورد بیمار معرفی شده اتساع مجاری صفراوی داخل و خارج کبدی همراه با یک کیست چند حجره‌ای دیده می‌شود. این کیست دارای دیواره‌های داخلی است. دیواره خارجی این کیست و دیواره‌های داخلی آن پس از تزریق ماده حاجب افزایش تراکم داشته‌اند (تصویر ۱).

در MRI شدت ضعیف سیگنال دیواره خارجی کیست هیداتیک یک سر نخ مهم برای افتراق آن از سایر انواع کیست‌ها می‌باشد. گسیختگی در این دیواره با سیگنال پائین^۴ توأم با دفع محتویات کیست علامت مستقیم^۵ پارگی می‌باشد. علائم غیر مستقیم^۶ شامل سطح مایع، وجود هوا داخل کیست و تغییرات شدت سیگنال کیست نسبت به بررسی‌های قبل می‌باشد. کیست‌های دختر معمولاً سیگنال‌های کمتری ایجاد می‌کنند (۶ و ۱۱). در MRI این بیمار نیز کیست، دیواره خارجی با سیگنال

⁴ Low Intensity

⁵ Direct Sign

⁶ Indirect Signs

References:

1. Sozuer EM, Ok E, Arslan M. The perforation problem in hydatid disease. *Am J Trop Med Hyg* 2002; 66: 575-7.
2. Ebrahimi Ab, Assadi Ma, Saghari Mo, et al. Whole body bone scintigraphy in osseous hydatosis: a case report. *J Med Case Reports* 2007; 1: 93.
3. Elshazly AM, Manar SA, ElBeshbishi SN, et al. Hepatic hydatid disease: four case reports. *Cases J* 2009; 2: 58.
4. Ozturk G, Aydinli B, Yildirgan MI, et al. Posttraumatic free intraperitoneal rupture of liver cystic echinococcosis: a case series and review of literature. *Am J Surg* 2007; 194: 313-6.
5. Tekinbas C, Turedi S, Gunduz A, et al. Hydatid cyst disease of the lung as an unusual cause of massive hemoptysis: a case report. *J Med Case Reports* 2009; 3: 21.
6. Kumar R, Reddy SN, Thulkar S. Intrahepatic rupture of hydatid cyst: diagnosis with MRI and hepatobiliary isotope study. *Br J Radiol* 2002; 75: 271-4.
7. Stamatakos M, Kontzoglou K, Tsaknaki S, et al. Intrahepatic bile duct rupture of hydatid cyst: a severe complication for the patient. *Chirurgia (Bucur)* 2007; 102: 257-62.
8. Gulalp B, Koseoglu Z, Toprak N, et al. Ruptured hydatid cyst following minimal trauma and few signs on presentation. *Neth J Med* 2007; 65: 117-8.
9. Sumer A, Caglayan K, Altinli E, et al. Spontaneous liver hydatid cyst rupture in a child: a case report. *Isr J Emerg Med* 2009; 9: 13-6.
10. De U, Basu M. Hydatid cyst of common bile duct mimicking type I choledochal cyst. *J Indian Assoc Pediatr Surg* 2007; 12: 83-4.
11. Erkan N, Hacıyanlı M, Yildirim M, et al. A case report of the unusual presence of hydatid disease in the pancreas and breast. *Jop* 2004; 5: 368-72.