



## بیماری با سابقه لوپوس اریتماتوزوس سیستمیک با نارسایی کلیه به دنبال تجویز واکسن سینوفارم

مهدی محمودپور (MD)<sup>۱\*</sup>، ایرج نبی پور (MD)<sup>۲</sup>، عبدالحمید اسماعیلی (MD)<sup>۳</sup>، اعظم امینی (MD)<sup>۴\*\*</sup>

<sup>۱</sup> مرکز تحقیقات طب گرمسیری و عفونی خلیج فارس، پژوهشکده علوم زیست پزشکی خلیج فارس، دانشگاه علوم پزشکی بوشهر، بوشهر، ایران

<sup>۲</sup> مرکز تحقیقات زیست فناوری دریایی خلیج فارس، پژوهشکده علوم زیست پزشکی خلیج فارس، دانشگاه علوم پزشکی بوشهر، بوشهر، ایران

<sup>۳</sup> بخش پاتولوژی، دانشکده پزشکی، دانشگاه علوم پزشکی بوشهر، بوشهر، ایران

<sup>۴</sup> بخش داخلی، دانشکده پزشکی، دانشگاه علوم پزشکی بوشهر، بوشهر، ایران

(دریافت مقاله: ۱۴۰۱/۳/۸ - پذیرش مقاله: ۱۴۰۱/۴/۱۴)

### چکیده

با ظهور بیماری کووید-۱۹، مکانیسم‌های بسیاری در ارتباط با نقشی که ویروس‌ها می‌توانند در پاتوژنز بیماری‌هایی نظیر دیابت، بیماری‌های خودایمنی و بیماری‌های قلبی عروقی ایفا کنند شناخته شده است. در بیماران دیابتی مبتلا به کووید-۱۹ سبب بدتر شدن کنترل قند خون شده و بعضی بیماران بعد از ابتلا به کووید به فرم جدید دیابت مبتلا شدند که نشان دهنده مداخله این ویروس در مسیرهای مختلف متابولیسمی می‌باشد. به علاوه بعضی بیماری‌های خودایمنی که در خاموشی بودند بعد از ابتلا مجدد شعله‌ور شدند و در بعضی نیز بیماری‌های خودایمنی به صورت موارد جدید رخ داد که نشان دهنده نقشی است که این ویروس در تحریک سیستم ایمنی و القای بیماری‌های خودایمنی از طریق مکانیسم‌های مختلف می‌باشد. در این گزارش آقای ۳۱ ساله مبتلا به لوپوس اریتماتوزوس سیستمیک معرفی می‌شود که به دنبال دریافت سومین دوز واکسن کووید سینوفارم (Sinopharm Beijing institute of Biological Products, China) دچار علائم شبه آنفولانزا، ادم جنرالیزه و نارسایی کلیه گردید. در جریان بستری بیمارستان علیرغم وجود یافته‌های بیوپسی موید نفرت لوپوسی کلاس چهارم و درمان استاندارد با متیل پردنیزولون و سیکلوفسفاماید، پاسخ مناسبی رخ نداد و بیمار با دیالیز سه بار در هفته مرخص شد. با توجه به سیر بیماری و وجود یافته‌های بیوپسی و تست‌های منفی سرولوژیک، چندین سناریوی چالش برانگیز در این بیمار مطرح می‌باشد که به بحث در مورد آن‌ها پرداخته خواهد شد.

واژگان کلیدی: لوپوس اریتماتوزوس سیستمیک، کووید-۱۹، نارسایی کلیه، واکسن سینوفارم

<sup>oo</sup> بوشهر، گروه داخلی، دانشکده پزشکی، دانشگاه علوم پزشکی بوشهر، بوشهر، ایران

## مقدمه

بیماری COVID-19 علیرغم ایجاد عوارض و خسارت‌های جبران‌ناپذیر بر سلامت عمومی، میزان مرگ و میر و اقتصاد درمان در سراسر جهان، در دل خود درس‌های بزرگی در شناخت بهتر پاتوفیزیولوژی بعضی بیماری‌های متابولیکی، التهابی و خودایمنی و نقش علت و معلولی بین ویروس‌ها به‌عنوان عامل القا کننده این بیماری‌ها به همراه داشته است. از جمله فرضیاتی که از قبل نیز در ارتباط با عفونت‌های ویروسی مطرح بوده است، رابطه علیتی ویروس‌ها در بروز بیماری‌های خودایمنی مختلفی نظیر لوپوس اریتماتوزوس سیستمیک از طریق مکانیسم‌های مختلف می‌باشد. این مکانیسم‌ها شامل واکنش‌های ایمنی متقاطع (cross reactivity) به دلیل تشابه ساختاری و عملکردی مولکول‌های ویروس با بعضی مولکول‌های میزبان، تحریک سیستم ایمنی ذاتی (innate) از طریق افزایش تولید اینترفرون در جریان عفونت‌های ویروسی، فاکتورهای اپی ژنتیک، تولید انواع سوپراآنتی ژن و ایجاد اپی توپ‌های جدید می‌باشد (۱).

در جریان عفونت COVID-19، اگر چه ویروس SARS-CoV-2 به‌طور معمول سلول‌های اپیتلیال ریه را درگیر می‌کند، اما به دلیل وجود مقادیر بالای گیرنده Angiotensin Converting Enzyme<sup>2</sup> (ACE2) در سلول‌های کلیه، عوارض مختلف کلیوی نیز ممکن است رخ دهد (۲). تظاهرات مختلف درگیری کلیه در جریان عفونت COVID-19 شامل بروز پروتئینوری، همآچوری، نارسایی حاد کلیه به دلایل مختلف و بروز انواع گلومرولونفریت‌ها می‌باشد (۳ و ۴).

در کنار معضلاتی که در جریان ابتلا به بیماری COVID-19 گریبان‌گیر بشریت شده است، سلاح‌های دفاعی بشر در برابر این ویروس که شامل داروها و

واکسن‌ها بوده است نیز خالی از ایراد نبوده و بعضاً همراه با بروز عوارض مختلف در ارگان‌های مختلف از جمله کلیه‌ها بوده است. گزارش‌های مختلفی در ارتباط با بروز انواع گلومرولونفریت‌ها به دنبال واکسیناسیون با واکسن‌های کووید وجود دارد که بعضی همراه با بروز نارسایی حاد کلیه با مکانیسم‌ها و پاتولوژی‌های مختلف بوده است (۵).

در این گزارش، آقای ۳۱ ساله مورد شناخته شده SLE معرفی خواهد شد که به دنبال تزریق واکسن کووید سینوفارم مبتلا به نارسایی حاد کلیه گردیده است و در ارتباط با چالش‌های تشخیصی آن بحث خواهد شد.

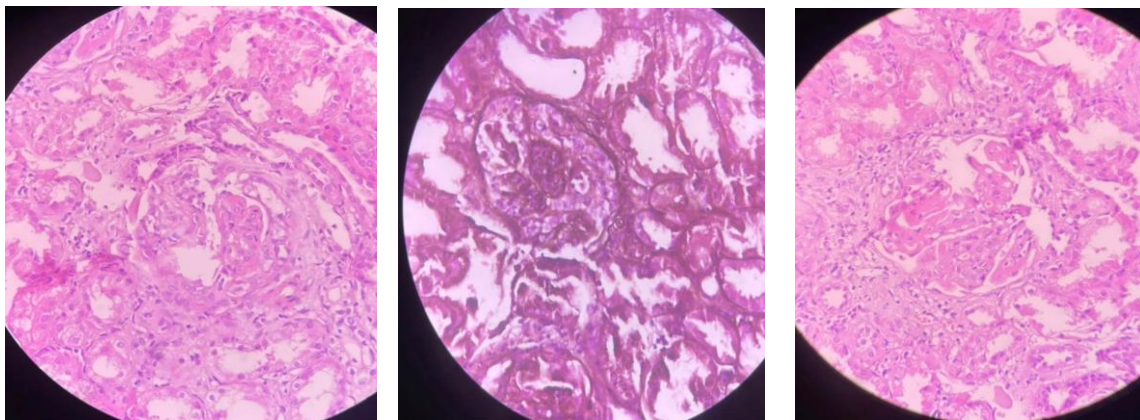
## معرفی بیمار

معرفی این بیمار با اخذ رضایت نامه آگاهانه صورت گرفته است. بیمار آقای ۳۱ ساله با سابقه مثبت بیماری نفریت لوپوسی کلاس چهارم که چهار سال قبل از مراجعه اخیر تحت درمان کامل با رژیم استاندارد پردنیزولون و سیکلوفسفاماید قرار گرفته بود، با ادم جنرالیزه، تب، درد شکم، ضعف و بی‌حالی همراه با کاهش برون ده ادراری به اورژانس بیمارستان خلیج فارس بوشهر مراجعه نمود. بیمار تا یک ماه قبل از مراجعه مشکل خاصی را ذکر نمی‌کرد تا اینکه به دنبال تزریق دوز سوم واکسن کووید سینوفارم دچار علائم شبه آنفولانزا شد و از دو هفته قبل از مراجعه به بیمارستان به تدریج دچار ادم اندام تحتانی با انتشار به اندام فوقانی و سپس ادم جنرالیزه گردید که همراه با ضعف و بی‌حالی و کم‌اشتهایی بود.

بیمار چهار سال قبل، پس از ابتلا به نفریت لوپوسی کلاس چهارم تحت درمان با پالس متیل پردنیزولون و درمان نگهدارنده پردنیزولون با دوز بالا به مدت سه ماه قرار گرفت و سپس طی سه ماه به تدریج دوز پردنیزولون

کاهش یافت. به علاوه ماهانه تحت درمان با پالس سیکلوفسفاماید تا شش دوز قرار گرفت و بعد از شش ماه بر روی درمان نگهدارنده با میکوفنولات موفتیل (سل سپت) به میزان دو گرم روزانه و پردنیزولون پنج میلی گرم روزانه قرار گرفت و تا قبل از بستری اخیر مشکل خاصی را ذکر نکرده بود و آزمایشات نرمال داشت. در معاینه بالینی فشارخون ۱۶۰/۹۵ میلی متر جیوه داشت و سایر علائم حیاتی طبیعی بود. صورت بیمار متورم و ادم پری ارییتال داشت. فشار ورید مرکزی ژوگولار JVP بیمار بالا بوده و در معاینه قفسه سینه کاهش صداهای تنفسی در قواعد هر دو ریه همراه با dullness در دقیقه داشت. شکم بیمار کمی اتساع یافته همراه با بیرون زدگی پهلوها داشت و اندامهای تحتانی دچار ادم گوده گذار جنرالیزه شده بود. در آزمایش CBC هموگلوبین ۶/۵ گرم بر دسی لیتر، پلاکت ۱۹۰۰۰۰ و گلبولهای سفید ۲۷۰۰ داشت. تستهای کبدی و انعقادی نرمال بودند. میزان سدیمان اریتروسیته ESR ۱۲۱ بود. در تستهای بیوشیمیایی سدیم ۱۴۱، پتاسیم ۶/۸، BUN ۹۳ و کراتینین ۱۰/۴ و آلبومین ۲/۶ داشت. در آنالیز ادراری آلبومین +۴، blood +۲، RBC ۱۶-۱۸ و WBC ۶-۸ داشت. بدلیل سابقه تب در روزهای اخیر قبل از بستری بیمارستانی برای بیمار تست پی سی آر کووید ۱۹ انجام شد که منفی بود. در آنالیز گازهای خون شریانی نیز اسیدوز تنفسی و متابولیک داشت. در تصویربرداریهای انجام شده سونوگرافی شکم و لگن یافته غیرطبیعی نداشت و در HRCT از قفسه سینه نیز افیوژن دو طرفه پلورال داشت.

با توجه به اینکه بر اساس شواهد اولیه، محتمل ترین تشخیص برای بیمار فعال شدن مجدد بیماری لوپوس بود، بعد از رد علل عفونی درمان استاندارد نفريت لوپوسی کلاس چهار به صورت سه دوز پالس متیل پردنیزولون یک گرمی روزانه در سه روز متوالی همراه با تجویز سه دوز پالس سیکلوفسفاماید ۵۰۰ میلی گرمی هفتگی در سه هفته متوالی صورت گرفت. به جهت ارزیابی و اثبات فعال شدن لوپوس تستهای واسکولیتی همراه با اندازه گیری سطح کمپلمان نیز درخواست گردید که در طی دو بار سنجش همگی نرمال بودند. در بیوپسی انجام شده از مجموع ۱۳ گلومرول، ۳ گلومرول دچار گلومرولوسکلروز شده و ۲ گلومرول تشکیل کرسنت سلولار داده بود. سایر یافتهها شامل lobular accentuation، افزایش ضخامت GBM، رسوبات ساب اندوتلیال به صورت wire loop همراه با ترومبوزهای هیالینی و پرولفراسیون اندوکاپیلری بود (شکل ۱). میزان توپولار آتروفی و فیروز ایتترستیثیوم نیز حدود ۱۵ درصد بود و ایندکس فعالیت ۱۴/۲۴ و ایندکس مزمن شدن ۴/۱۲ بود. که مجموع یافتهها مؤید نفريت لوپوسی کلاس چهار بود. در طی بستری بیمارستانی بر اساس شواهد بالینی و بر اساس نیاز بیمار تحت همودیالیزهای مکرر قرار گرفت و با توجه به وجود کرسنت سه جلسه پلاسمافرز نیز با آلبومین انجام شد. علیرغم تمامی اقدامات درمانی انجام شده بهبودی در عملکرد کلیه بیمار رخ نداد و بیمار با دستور دیالیز روتین ۳ بار در هفته مرخص شد.



شکل ۱) در بیوپسی انجام شده از مجموع ۱۳ گلومرول، ۳ گلومرول دچار گلومرولوسکلروز شده و ۲ گلومرول تشکیل کرسنت سلولار داده بود. سایر یافته‌ها شامل lobular accentuation، افزایش ضخامت GBM، رسوبات ساب اندوتلیال بصورت wire loop همراه با ترومبوزهای هیالینی و پرولیفراسیون اندوکاپیلری بود.

## بحث

در این بیمار چند نکته چالش برانگیز وجود دارد که بر اساس آن‌ها نمی‌توان تنها سناریوی فعال شدن بیماری لوپوس و ایجاد نفریت لوپوسی را به‌عنوان تنها علت مطرح شده نارسایی حاد کلیه بیمار در نظر گرفت. با توجه به شرح حال بیمار و سابقه قبلی ابتلا به نفریت لوپوسی که همراه با افزایش تست‌های واسکولار و افت کمپلمان بوده است یکی از فرضیات مطرح شده فعال شدن مجدد لوپوس می‌باشد. در نفریت لوپوسی کلاس چهار معمولاً سطح آنتی‌بادی‌ها افزایش می‌یابد به گونه‌ای که در ۹۰ درصد موارد ANA و در ۷۵ درصد موارد anti dsDNA افزایش می‌یابد (۶). هر چند در بعضی موارد نفریت لوپوسی کلاس چهار ممکن است این آنتی‌بادی‌ها نرمال باشند یا ممکن است به دلیل کاهش حساسیت تست‌ها این آنتی‌بادی‌ها نرمال گزارش شوند (۷) که این دو احتمال در این بیمار چندان محتمل نمی‌باشد چرا که از نظر واکنش سیستم ایمنی، این بیمار قبلاً سابقه افزایش آنتی‌بادی‌ها را در جریان فعال شدن نفریت لوپوسی داشته است و سطح کمپلمان

وی نیز کاهش یافته بوده که با رخداد اخیر چندان سازگار نیست. به‌علاوه تست‌های واسکولار این بیمار در دو مرکز سنجیده شدند که در هر دو مرکز نرمال گزارش شده بود. لذا این دو احتمال ممکن است چندان مطرح نباشد. از طرفی برخی از صاحب نظران اعتقاد دارند در بیماری که سابقه مثبت لوپوس دارند، در صورت وجود شواهد منطبق با درگیری کلیوی لوپوس در میکروسکوپ نوری، می‌توان تشخیص را بر پایه نفریت لوپوسی گذاشته و درمان مقتضی را انجام داد (۷). در این بیمار نیز یافته‌های میکروسکوپ نوری منطبق با نفریت لوپوسی کلاس چهار بود که با توجه به سابقه مثبت لوپوس به‌نظر منطقی می‌آید که بتوان تشخیص اول را بر پایه نفریت لوپوسی گذاشت. در صورت قطعی بودن نفریت لوپوسی به دلیل وجود فاکتورهای پروگنوستیک بد نظیر جنس مرد، کراتینین اولیه بالای ۲/۷ میلی‌گرم بر دسی‌لیتر، هماتوکریت کمتر از ۲۶ درصد، ایندکس فعالیت بالای ۷، ایندکس مزمن بودن بالای ۳، وجود کرسنت، فیروز بینابینی و پرولیفراسیون منتشر در بیوپسی کلیه (۸ و ۹)، پاسخ به

درمان نیز مناسب نبوده و بیمار به سمت نارسایی مزمن کلیه مرحله انتهایی پیشرفت کرده است.

با توجه به آنکه مجموعه علائم بیمار بعد از تزریق واکسن و به صورت علائم اولیه شبه آنفلوآنزا بوده است، ممکن است در کنار فعال شدن لوپوس، تشخیص‌های افتراقی وابسته به ویروس یا واکسن کووید نیز مطرح باشد که شامل رخداد تظاهرات کلیوی در جریان ابتلا به عفونت COVID-19، فعال شدن تأخیری سیستم ایمنی و تشدید بیماری لوپوس و در نهایت بروز عوارض کلیوی واکسن‌های کووید، می‌باشد.

ویروس SARS-CoV-2 با مکانیسم‌های آسیب مستقیم و غیرمستقیم می‌تواند کلیه را درگیر کند. مکانیسم‌های درگیری مستقیم شامل درگیری مستقیم توپول‌ها و آسیب مستقیم به صورت acute tubular necrosis (ATN) و آسیب مستقیم اندوتلیوم (۱۰) می‌باشد که با توجه به یافته‌های بیوپسی و الگوی آنالیز ادراری، این مکانیسم‌ها چندان مطرح نمی‌باشد. مکانیسم‌های غیرمستقیم نیز به صورت کاهش خون‌رسانی به کلیه‌ها به دلایل مختلف در جریان ابتلا به ویروس، پاسخ مستقیم ایمنی هومورال به ویروس و فعال شدن وضعیت‌های میکروآنژیوپاتیک ترومبوتیک و فعال شدن سیستم کمپلمان می‌باشد (۱۱) که با توجه به شرح حال بیمار و یافته‌های بیوپسی، مکانیسم هیپوپرفیوژن و وضعیت‌های میکروآنژیوپاتیک ترومبوتیک چندان مطرح نیست اما فعال شدن سیستم کمپلمان را به طور قطع نمی‌توان رد کرد چرا که در بیوپسی رسوبات کمپلکس ایمنی به صورت wire loop مشاهده گردیده است و ممکن است ویروس از طریق فعال‌سازی سیستم ایمنی و مسیرهای مختلف تحریک سیستم کمپلمان منجر به بروز آسیب در کلیه شده باشد.

تشخیص افتراقی دیگری که ممکن است در این بیمار مطرح باشد فعالیت تأخیری سیستم ایمنی و تشکیل اتوآنتی‌بادی‌ها بعد از ابتلا به کووید و فعال شدن لوپوس بیمار باشد. در مطالعه ای که توسط وانگ (wang) و همکاران بر روی ۱۹۴ بیمار مبتلا به کووید صورت گرفت حدود ۲۲ نوع اتوآنتی‌بادی که سیتوکاین‌ها، کموکاین‌ها، فاکتورهای رشد، فاکتورهای سیستم کمپلمان و پروتئین‌های سطح سلولی را هدف قرار می‌دهند شناسایی شد (۱۲). در مطالعه دیگری که بر روی ۱۷۷ بیمار با سابقه ابتلای قبلی به کووید صورت گرفت، ۹۱ اتوآنتی‌بادی شناسایی شد که میزان واکنش‌پذیری اتوآنتی‌بادی‌های موجود در جنس مرد حتی در افراد با علائم بالینی بسیار خفیف بیشتر بوده است (۱۳). مطالعات بسیاری نیز وجود دارد که نشان می‌دهد در جریان ابتلا به کووید، طیف وسیعی از آنتی‌بادی‌هایی که دارای نقش اثبات شده در پاتوژنز بیماری‌های واسکولیتی و خودایمنی هستند نظیر anti-nuclear antibody (ANA) و anti-neutrophil cytoplasmic antibody (ANCA) (۱۴ و ۱۵) و anti-phospholipid (APA) (۱۶ و ۱۷) در غیاب وجود سابقه مثبت از چنین بیماری‌هایی تشکیل شده است. به علاوه بعضی ویروس‌ها نظیر HIV (۱۸)، HBV (۱۹) و HCV (۲۰) توانایی ایجاد نوع خاصی از گلومرولونفریت را دارند که ضایعاتی شبیه به نفریت لوپوسی در کلیه ایجاد می‌کنند. اخیراً در یک مورد گزارش بیمار نیز مشخص شد که ویروس SARS-CoV-2 می‌تواند منجر به بروز نوع خاصی از گلومرولونفریت شود که در پاتولوژی کاملاً شبیه به نفریت لوپوسی بوده است (۴). هر چند در این بیمار سطح مارکرهای واسکولیتی در دو بار آزمایش نرمال بودند، اما با توجه به قابلیت کلی ویروس‌ها در ایجاد ضایعات شبه لوپوس در کلیه و با

کمپلکس ایمنی به صورت wire loop باشد. بنا بر این روند و سیر زمانی بروز علائم به دنبال واکنش‌های سینوفارم، احتمال بروز IgA.n به دنبال واکنش‌های سینوفارم، به عنوان اصلی‌ترین مکانیسم و علت احتمالی بروز نارسایی کلیه، بیشتر مطرح سازد. متأسفانه به دلیل عدم امکان ارزیابی بیوپسی کلیه این بیمار با مطالعات ایمونوفلورسانس، امکان اثبات قطعی این تشخیص افتراقی مطرح نبود و این محدودیت اصلی این گزارش به حساب می‌آید اما بر اساس شواهد امکان رخداد این مکانیسم بسیار بالا می‌باشد.

### نتیجه‌گیری

در مجموع به نظر می‌رسد سناریوی محتمل این بیمار فعال شدن مستقل لوپوس یا بروز عوارض ایمونولوژیک ابتلا به ویروس SARS-CoV-2 یا ثانویه به تزریق واکسن کووید می‌باشد. اما نکته مهم درس‌هایی است که از دل مشاهده چنین بیمارانی در قالب احتمال وجود مکانیسم‌های ناشناخته ایمنی‌زایی که بعضاً توجیه‌گر ارتباط مستقیم ویروس‌ها در بروز بیماری‌های واسکولیتی و خودایمنی است، می‌توان آموخت. درک روشن‌تر و دقیق‌تر از این مکانیسم‌ها شاید بتواند حلقه و پل ارتباطی گمشده ارتباط بین ویروس‌ها و این دسته از بیماری‌ها را بهتر توصیف کرده و راهگشای درمان‌های مؤثرتر در آینده باشد. این مقاله تحت حمایت مالی هیچ سازمان یا مؤسسه‌ای نمی‌باشد.

### تضاد منافع

هیچ‌گونه تعارض منافع توسط نویسندگان مقاله بیان نشده است.

توجه به آنکه بیماری کووید می‌تواند طیف وسیعی از اتوانتی‌بادی‌هایی را در بدن القا کند که نقش و مکانیسم دقیق عملکرد آن‌ها هنوز در بدن ناشناخته می‌باشد، عفونت قبلی کووید می‌تواند در این بیمار که استعداد ژنتیکی ابتلا به بیماری واسکولیتی را نیز دارد، با تشکیل اتوانتی‌بادی‌های خاص و از طریق مکانیسم‌هایی فراتر از مسیرهای کلاسیک بیماری‌زایی در بیماری لوپوس، منجر به تشدید لوپوس در این بیمار شده باشد. هر چند شناسایی این آنتی‌بادی‌ها از توان ارزیابی گزارش خارج بوده است.

تشخیص افتراقی نهایی که با توجه به رخداد علائم بیمار به دنبال واکنش‌های سینوفارم با واکسن کووید می‌تواند مطرح باشد، بروز عوارض کلیوی واکسن می‌باشد. در گزارش مروری بیماران که توسط کلومجیت (Klomjit) و همکاران در ارتباط با ایجاد موارد جدید گلومرولونفریت یا عود گلومرولونفریت‌های قبلی به دنبال واکنش‌های سینوفارم کووید از نوع mRNA منتشر شد، طیف وسیعی از انواع گلومرولونفریت‌ها گزارش شد که شایع‌ترین آن‌ها IgA nephropathy و سپس membranous (MGN) glomerulonephritis بود. شایع‌ترین ریسک فاکتور در سابقه قبلی مبتلایان نیز وجود بیماری‌های خودایمنی (۳۸ درصد) و سپس سرطان (۲۳ درصد) بود (۵). در این بیمار چند نکته وجود دارد که احتمال رخداد IgA nephropathy به دنبال واکنش‌های سینوفارم را تقویت می‌کند. سطح مارکرهای واسکولار و کمپلمان در این بیمار نرمال بوده است که این یافته‌ها با IgA.n منطبق می‌باشد. به علاوه در IgA.n نیز مانند هر گلومرولونفریت دیگری ممکن است کرسنت تشکیل شود که وجود آن پیش‌آگهی و پاسخ به درمان را بدتر می‌کند. و در گزارشات نیز ذکر شده است که IgA.n می‌تواند همراه با رسوب

## References:

- Iwata S, Tanaka Y. Association of viral infection with the development and pathogenesis of systemic lupus erythematosus. *Front Med* 2022; 9: 849120. doi: [10.3389/fmed.2022.849120](https://doi.org/10.3389/fmed.2022.849120)
- Soliman NA. COVID-19 infection and the kidneys: Learning the lesson. *J Infect Public Health* 2021; 14(7): 922-926. doi: [10.1016/j.jiph.2021.05.010](https://doi.org/10.1016/j.jiph.2021.05.010)
- Arantes MF, Rodrigues CE, Seabra VF, et al. Renal involvement in patients with COVID-19. *Clin* 2020; 75: e2194. doi: [10.6061/clinics/2020/e2194](https://doi.org/10.6061/clinics/2020/e2194)
- Sethi S, D'Costa MR, Hermann SM, et al. Immune-Complex Glomerulonephritis After COVID-19 Infection. *Kidney Int Rep* 2021; 6(4): 1170-3. doi: [10.1016/j.ekir.2021.02.002](https://doi.org/10.1016/j.ekir.2021.02.002)
- Klomjit N, Alexander MP, Fervenza FC, et al. COVID-19 Vaccination and Glomerulonephritis. *Kidney Int Rep* 2021; 6(12): 2969-2978. doi: [10.1016/j.ekir.2021.09.008](https://doi.org/10.1016/j.ekir.2021.09.008)
- Appel GB, Jayne D. Lupus nephritis. In: Johnson R, Floege J, Feehally J, eds. *Comprehensive Clinical Nephrology*. St. Louis:Elsevier;2010. <https://www.worldcat.org/title/comprehensive-clinical-nephrology/oclc/698079097>
- Touzot M, Terrier CS, Faguer S, et al. Proliferative lupus nephritis in the absence of overt systemic lupus erythematosus: A historical study of 12 adult patients. *Medicine (Baltimore)* 2017; 96(48): e9017. doi: [10.1097/MD.00000000000009017](https://doi.org/10.1097/MD.00000000000009017)
- Dooly MA, Hogan S, Jennette C, et al. Cyclophosphamide therapy for lupus nephritis: poor renal survival in black Americans. *Glomerular Disease Collaborative Network. Kidney Int* 1997; 51(4): 1188-95. doi: [10.1038/ki.1997.162](https://doi.org/10.1038/ki.1997.162)
- Contreras G, Lenz O, Pardo V, et al. Outcomes in African Americans and Hispanics with lupus nephritis. *Kidney Int* 2006; 69(10): 1846-51. doi: <https://pubmed.ncbi.nlm.nih.gov/16598205/>
- Su H, Yang M, Wan C, et al. Renal histopathological analysis of 26 postmortem findings of patients with COVID-19 in China. *Kidney Int* 2020; 98(1): 219-227. doi: [10.1016/j.kint.2020.04.003](https://doi.org/10.1016/j.kint.2020.04.003)
- Migliaccio MG, Di Mauro M, Ricciolino R, et al. Renal Involvement in COVID-19: A Review of the Literature. *Infect Drug Resist* 2021; 14: 895-903. doi: [10.2147/IDR.S288869](https://doi.org/10.2147/IDR.S288869)
- Wang EY, Mao T, Klein J, et al. Diverse functional autoantibodies in patients with COVID-19. *Nature* 2021; 595(7866): 283-288. doi: [10.1101/2020.12.10.20247205](https://doi.org/10.1101/2020.12.10.20247205)
- Liu Y, Ebinger JE, Mostafa R, et al. Paradoxical sex-specific patterns of autoantibody response to SARS-CoV-2 infection. *J Transl Med* 2021; 19: 524. <https://translational-medicine.biomedcentral.com/articles/10.1186/s12967-021-03184-8>
- Sacchi MC, Tamiazzo S, Stobbione P, et al. SARS-CoV-2 infection as a trigger of autoimmune response. *Clin Transl Sci* 2021; 14(3): 898-907. doi: [10.1111/cts.12953](https://doi.org/10.1111/cts.12953)
- Chang SE, Feng A, Meng W, et al. New-onset IgG autoantibodies in hospitalized patients with COVID-19. *Nat Commun* 2021; 12(1): 5417. doi: [10.1038/s41467-021-25509-3](https://doi.org/10.1038/s41467-021-25509-3)
- Zhang Y, Xiao M, Zhang S, et al. Coagulopathy and Antiphospholipid Antibodies in Patients with Covid-19. *N Engl J Med* 2020; 382(17): e38. doi: [10.1056/NEJMc2007575](https://doi.org/10.1056/NEJMc2007575)
- Zuo Y, Estes SK, Ali RA, et al. Prothrombotic autoantibodies in serum from patients hospitalized with COVID-19. *Sci Transl Med* 2020; 12(570): eabd3876. doi: [10.1126/scitranslmed.abd3876](https://doi.org/10.1126/scitranslmed.abd3876)
- Haas M, Kaul S, Eustace JA. HIV-associated immune complex glomerulonephritis with "lupus-like" features: A clinicopathologic study of 14 cases. *Kidney Int* 2005; 67(4): 1381-90. doi: [10.1111/j.1523-1755.2005.00215.x](https://doi.org/10.1111/j.1523-1755.2005.00215.x)
- Roy S, Gupta R, Adapa S, et al. Hepatitis B-Associated Lupus-Like Glomerulonephritis Successfully Treated With Antiretroviral Drugs and Prednisone: A Case Report and Literature Review. *J Investig Med High Impact Case Rep* 2022; 10: 23247096221086451. doi: [10.1177/23247096221086451](https://doi.org/10.1177/23247096221086451)
- Hobeika L, Srivastava M, Vo M, et al. Lupus-like glomerulonephritis: an autoimmune complication of hepatitis C infection. *CEN Case Rep* 2012; 1(1): 29-33. doi: [10.1007/s13730-012-0008-3](https://doi.org/10.1007/s13730-012-0008-3)

Case Report

# A Case of Systemic Lupus Erythematosus with Renal Failure Following the Administration of Sinopharm COVID-19 Vaccine

M. Mahmudpour (MD)<sup>1\*</sup>, I. Nabipour (MD)<sup>2</sup>, AH. Esmailie (MD)<sup>3</sup>,  
A. Amini (MD)<sup>4\*\*</sup>

<sup>1</sup> The Persian Gulf Tropical Medicine Research Center, The Persian Gulf Biomedical Sciences Research Institute, Bushehr University of Medical Sciences, Bushehr, Iran

<sup>2</sup> The Persian Gulf Marine Biotechnology Research Center, The Persian Gulf Biomedical Sciences Research Institute, Bushehr University of Medical Sciences, Bushehr, Iran

<sup>3</sup> Department of Pathology, School of Medicine. Bushehr University Of Medical Sciences, Bushehr, Iran

<sup>4</sup> Department of Internal Medicine, School of Medicine. Bushehr University Of Medical Sciences, Bushehr, Iran

(Received 29 May, 2022

Accepted 5 Jul, 2022)

The outbreak of COVID-19 has been revealed some pathogenic mechanisms which are indicating the role of virus in the pathogenesis of diseases such as diabetes mellitus, autoimmune and cardiovascular diseases. COVID-19 results in deterioration of glycemic control in diabetic patients and even in some cases developed new onset diabetes mellitus which are indicating the possible interfering role of SARS-CoV-2 in different metabolic pathways. Furthermore, during COVID-19 exacerbation of inactivated or de novo autoimmune diseases have been reported which indicate the causative role of virus in the stimulation of immune system and aggravation of autoimmune diseases through different mechanisms. In this report, a 31 year old male case of systemic lupus erythematosus (SLE) has been introduced who developed flu like illness, generalized edema and renal failure following the administration of third dose of Sinopharm BIBP COVID-19 (Sinopharm Beijing institute of Biological Products, China). During hospital course, proper therapeutic response was not achieved despite biopsy proven class IV lupus nephritis and standard therapy with methyl prednisolone and cyclophosphamide. He discharged with administration of routine hemodialysis thrice weekly. According to the course of disease, findings of biopsy and serologic tests, there were some challenging scenarios that are discussed in this report.

**Keywords:** systemic lupus erythematosus, COVID-19, renal failure, Sinopharm vaccine

©Iran South Med J.All right reserved

---

Cite this article as: Mahmudpour M, Nabipour I, Esmailie AH, Amini A. A Case of Systemic Lupus Erythematosus with Renal Failure Following the Administration of Sinopharm COVID-19 Vaccine.. Iran South Med J 2022; 25(3): 277-284

---

<sup>\*\*</sup>Address for correspondence: Department of Internal Medicine, School of Medicine. Bushehr University Of Medical Sciences, Bushehr, Iran.

Email: amini\_az@yahoo.com

\*ORCID: 0000-0002-9764-3322

\*\*ORCID: 0000-0001-9961-3250

Website: <http://bpums.ac.ir>

Journal Address: <http://ismj.bpums.ac.ir>