



هیپراکسی نورموباریک مکرر روزانه: راهکاری غیر دارویی در مواجهه با نفروتوکسیستی القا شده توسط جنتامایسین

زهرا اکبری (PhD)^{۱*}، ایمان انصاری (MD)^۲، زینب کریمی (PhD)^۳، سودابه زنده بودی (MD)^۴،

کاوه تنها (PhD)^۵، مجید اسدی (MD)^۶، خلیل پورخلیلی (PhD)^{۱**}

^۱ گروه فیزیولوژی، دانشکده پزشکی، دانشگاه علوم پزشکی بوشهر، بوشهر، ایران

^۲ کمیته تحقیقات دانشجویی، دانشگاه علوم پزشکی بوشهر، بوشهر، ایران

^۳ مرکز تحقیقات کلیه و مجاری ادراری، دانشگاه علوم پزشکی شیراز، شیراز، ایران

^۴ بخش داخلی، دانشکده پزشکی، دانشگاه علوم پزشکی بوشهر، بوشهر، ایران

^۵ گروه فیزیک پزشکی و مهندسی پزشکی، دانشکده پزشکی، دانشگاه علوم پزشکی تهران، تهران، ایران

^۶ مرکز تحقیقات پزشکی هسته‌ای خلیج فارس، پژوهشکده علوم زیست پزشکی خلیج فارس، دانشگاه علوم پزشکی بوشهر، بوشهر، ایران

(دریافت مقاله: ۱۴۰۲/۸/۹ - پذیرش مقاله: ۱۴۰۲/۹/۷)

چکیده

زمینه: نفروتوکسیستی ناشی از جنتامایسین یکی از رایج‌ترین دلایل نارسایی حاد کلیوی می‌باشد که تجویز آن را محدود مینماید. شواهد نشان می‌دهند پیش درمانی با اکسیژن سبب افزایش فعالیت آنتی اکسیدان‌ها و از بافت‌ها در مقابل آسیب‌های مختلف محافظت می‌نماید. در این مطالعه، تأثیر پیش درمانی با هیپراکسی نورموباریک در کاهش سمیت کلیوی ناشی از جنتامایسین مورد بررسی قرار گرفت.

مواد و روش‌ها: ۲۸ سر موش صحرایی نر نژاد ویستار به شکل تصادفی به چهار گروه کنترل، جنتامایسین (۱۰۰ میلی‌گرم در ازای کیلوگرم)، هیپراکسی (۶۰ روزی ۶۰ دقیقه استنشاق اکسیژن ۹۵ درصد و سپس جنتامایسین) و هیپراکسی (۱۸۰ روزی ۱۸۰ دقیقه استنشاق اکسیژن ۹۵ درصد و سپس جنتامایسین) تقسیم شدند. بعد از ۹ روز، ادرار ۲۴ ساعته جمع‌آوری و در روز دهم موش‌ها برای نمونه‌برداری سرم، ادرار و بافت کلیه قربانی شدند.

یافته‌ها: نتایج نشان می‌دهد هیپراکسی سبب افزایش معنی‌دار ظرفیت آنتی‌اکسیدان، کاهش کراتینین سرم و شاخص نارسایی کلیه می‌گردد. مطالعات بافتی و همچنین تصویربرداری اسپکت نیز نشان‌دهنده کاهش آسیب بافت کلیه در گروه‌های هیپراکسی در مقایسه با گروه جنتامایسین می‌باشد. اثر هیپراکسی بر وزن بدن، نسبت وزن کلیه به وزن بدن، حجم ادرار، نیتروژن اوره خون و فیلتراسیون گلومرولی معنی‌دار نبود.

نتیجه‌گیری: هیپراکسی سبب افزایش ظرفیت آنتی‌اکسیدان و بهبود پارامترهای عملکردی و بافتی کلیه می‌گردد، اما قادر به برگرداندن کامل اثرات مضر ناشی از سمیت کلیوی جنتامایسین نمی‌باشد. بنابراین برای بررسی دقیق‌تر اثرات کلینیکی هیپراکسی بر روی سمیت کلیوی حاصل از جنتامایسین به مطالعات بیشتری نیاز می‌باشد.

واژگان کلیدی: جنتامایسین، نفروتوکسیستی، هیپراکسی نورموباریک، آنتی اکسیدان

**بوشهر، خیابان معلم، دانشگاه علوم پزشکی و خدمات بهداشتی درمانی، دانشکده پزشکی، گروه فیزیولوژی

مقدمه

آمینوگلیکوزیدها گروهی از آنتی‌بیوتیک‌ها هستند که به دلیل اثرات ضدباکتریایی وسیع، سرعت عملکرد بالا، کاهش احتمال بروز مقاومت آنتی‌بیوتیکی و هزینه پایین‌شان به‌طور وسیعی در بالین مورد استفاده قرار می‌گیرند (۱). سردسته داروهای آمینوگلیکوزیدی داروی جنتامایسین می‌باشد که در درمان طیف گسترده‌ای از عفونت‌های باکتریایی گرم منفی مسئول عفونت‌های مجاری ادراری، ریوی، روده‌ای، اندوکاردیت و عفونت‌های سیستمیک دیگر مورد استفاده قرار می‌گیرد (۲ و ۳). اما علیرغم اثرات مفید و قدرتمندشان، استفاده از آمینوگلیکوزیدها با عوارض مهمی همانند آسیب سلول‌های توبولی، نکروز سلولی، ادم و التهاب کلیوی همراه می‌باشد که در نهایت منجر به آسیب حاد کلیوی (AKI) می‌گردد (۴). تخمین زده می‌شود که تا ۳۰ درصد از بیمارانی که برای بیش از ۷ روز تحت درمان با جنتامایسین قرار می‌گیرند، علائمی از نارسایی حاد کلیوی را نشان می‌دهند (۵).

جنتامایسین با تجمع در سلول‌های اپیتلیال کلیه سبب از بین رفتن لبه بروس، آپوپتوز، پروتئولیز گسترده و نکروز حاد توبولی می‌شود (۶). این اثرات منجر به کاهش فیلتراسیون گلومرولی و به دنبال آن سبب افزایش سطح پلاسمایی کراتینین و نیتروژن اوره خون می‌گردد (۷).

مطالعات نشان داده‌اند که نارسایی کلیوی ناشی از جنتامایسین عمدتاً بدنبال تولید رادیکال‌های آزاد، پراکسیداسیون لیپیدها، کاهش جریان خون کلیوی و القای التهاب بافتی می‌باشد (۶). از این میان تولید گونه‌های فعال اکسیژن (ROS) از واسطه‌های اصلی دخیل در ایجاد اختلالات همودینامیک و عملکردی حاصل از تجویز جنتامایسین معرفی شده است، چرا که استفاده از آنتی‌اکسیدان‌ها مانع از کاهش میزان

فیلتراسیون گلومرولی بوسیله جنتامایسین گردید (۸). بعلاوه نشان داده شده است که استفاده از سوپراکساید دیسموتاز به عنوان یک مهار کننده تولید رادیکال آزاد اکسیژن در موش‌های صحرایی دریافت کننده جنتامایسین سبب افزایش جریان خون کلیوی می‌گردد (۹). از این رو تغییر در موازنه نسبت فعالیت سیستم آنتی‌اکسیدان به اکسیدان می‌تواند در کاهش و یا حتی پیشگیری از اثرات جنتامایسین مفید واقع گردد. کاهش عوارض ناشی از جنتامایسین و محافظت از کلیه، بدنبال استفاده ترکیبات آنتی‌اکسیدانی مؤید این مطلب است (۱۰، ۱۱).

یکی از راهکارهایی که در سال‌های اخیر جهت محافظت از بافت‌ها در مواجهه با عوامل آسیب‌رسان مورد توجه قرار گرفته است، استفاده از اکسیژن در غلظت‌ها و یا فشارهای بالا می‌باشد. نتایج به‌دست آمده از مطالعات قبل نشان می‌دهد که استفاده از رژیم‌های مختلف هیپراکسی اعم از نورموباریک و یا هیپرباریک و همچنین رژیم اکسیژن درمانی پیوسته و یا متناوب سبب محافظت از بافت‌های مختلف در برابر آسیب‌های ناشی از ایسکمی و جریان مجدد، سکنه‌های بافتی، عوامل توکسیک و یا افزایش توان عضلانی و ورزشی می‌گردد (۱۶-۱۲). مکانیسم‌های اصلی دخیل در اثرات محافظتی هیپراکسی در بافت‌ها افزایش ظرفیت سیستم آنتی‌اکسیدان، جلوگیری از آپوپتوز سلولی و کاهش التهاب و ادم بافتی می‌باشد که با توجه به مکانیسم‌های اثر جنتامایسین می‌تواند سبب پیشگیری و یا کاهش توکسیستی ناشی از جنتامایسین در کلیه گردد. از طرف دیگر به دلیل اینکه بیشتر مطالعات قبلی انجام شده بر روی هیپراکسی عمدتاً بر روی پیش‌درمانی تک جلسه‌ای غیرتکرار شونده و همچنین استفاده از فشارها و درصدهای متفاوت اکسیژن متمرکز شده است، هدف

از مطالعه حاضر بررسی اثر تجویز روزانه و تکرار شونده هیپراکسی نورموباریک بیشتر یا مساوی ۹۵ درصد در کاهش اثرات مسمومیت کلیوی ناشی از جنتامایسین در موش‌های صحرایی می‌باشد.

مواد و روش‌ها

حیوانات

در این تحقیق از ۲۸ سر موش صحرایی نر نژاد ویستار و در محدوده وزنی بین ۲۴۰ تا ۲۷۰ گرم استفاده شد. حیوانات از مؤسسه تحقیقاتی پاستور خریداری و پس از انتقال به بوشهر در شرایط استاندارد دمایی ۲۰ الی ۲۴ درجه سانتی‌گراد، رطوبت بین ۵۰ الی ۶۰ درصد و سیکل تاریکی-روشنایی ۱۲ ساعته نگهداری شدند و همچنین در طی مدت آزمایش دسترسی آزاد به آب و غذای مخصوص داشتند. در طول مطالعه، ملاحظات اخلاقی کار با حیوانات آزمایشگاهی بر اساس پروتکل مصوب کمیته اخلاق پزشکی دانشگاه علوم پزشکی بوشهر (کد ۵۵. ۱۳۹۶. IR.BPUMS.REC) رعایت شد.

گروه‌های آزمایشی

پس از یک هفته تطابق با محیط حیوانخانه، موش‌ها به‌طور تصادفی به ۴ گروه آزمایشی، به تعداد ۷ سر موش در هر گروه، تقسیم شدند و به مدت ۹ روز تحت تیمار قرار گرفتند. موش‌های گروه کنترل (C) روزانه به مدت یک ساعت در محفظه مخصوصی قرار گرفته و از هوای معمولی حاوی اکسیژن ۲۱ درصد استنشاق نمودند؛ بعلاوه سالیین فیزیولوژیک را روزانه در حجمی معادل با حجم جنتامایسین تزریقی به شکل صفاقی دریافت کردند. حیوانات گروه جنتامایسین (G) همانند گروه کنترل یک ساعت در روز و به مدت ۹ روز در محفظه ذکر شده قرار گرفته و از هوای معمولی حاوی اکسیژن ۲۱ درصد

استنشاق کردند. سپس داروی جنتامایسین (شرکت کاسپین، ایران) را روزانه به مدت ۹ روز با دوز ۱۰۰ میلی‌گرم در ازای هر کیلوگرم وزن بدن بصورت صفاقی دریافت کردند. مطالعات مختلف نشان می‌دهد که جنتامایسین در این دوز دارای اثرات توکسیک بر کلیه بوده و سبب نارسایی کلیه می‌گردد (۱۷). گروه‌های سوم (H60) و چهارم (H180) گروه‌های هیپراکسی بودند که به ترتیب روزانه ۶۰ و یا ۱۸۰ دقیقه در محفظه حاوی گاز اکسیژن خالص قرار گرفته و از هوای حاوی اکسیژن برابر یا بیشتر از ۹۵ درصد با فشار یک اتمسفر استنشاق نموده و بلافاصله پس از آن داروی جنتامایسین با دوز ۱۰۰ میلی‌گرم در ازای هر کیلوگرم وزن بدن را دریافت نمودند.

روش اکسیژن درمانی

به منظور فراهم نمودن محیط هیپراکسی و استنشاق اکسیژن خالص (۹۵ درصد یا بیشتر)، موش‌ها در داخل محفظه‌ای از جنس پلکسی گلس با ابعاد ۲۰×۲۵×۳۵ سانتی‌متر قرار داده شدند و گاز اکسیژن (شرکت لیان اکسیژن، بوشهر) به‌وسیله یک لوله و با جریان ثابت بین نیم تا یک لیتر در دقیقه وارد محفظه می‌گردید بنحوی که درصد اکسیژن محفظه مساوی یا بالاتر از ۹۵ درصد ثابت بماند. جهت اندازه‌گیری درصد اکسیژن داخل محفظه از دستگاه اکسیژن سنج (Lutron-DO 5510, Taiwan) استفاده شد. موش‌های گروه‌های کنترل و جنتامایسین نیز در داخل همان محفظه قرار گرفته ولی از هوای معمولی حاوی اکسیژن ۲۱ درصد محیط استنشاق نمودند.

جمع‌آوری نمونه‌های ادراری، خونی و بافتی

در روز نهم و پس از آخرین تیمار با اکسیژن یا جنتامایسین، موش‌ها به قفس متابولیک مخصوص جمع‌آوری ادرار (شرکت رازی راد، تهران، ایران)

میکرولیتر در دقیقه به ازای هر گرم وزن کلیه محاسبه گردید:

$$Ccr = \frac{Vzero \times Ucr(mg/dl)}{Pcr (mg/dl)}$$

شاخص نارسایی کلیه (Renal failure index, RFI) نیز به عنوان معرف بروز نارسایی حاد کلیوی با استفاده از غلظت سدیم ادرار (UNa+), کراتینین سرم (SCr) و کراتینین ادرار (UCr) با فرمول زیر بر حسب درصد محاسبه گردید:

$$RFI(\%) = \frac{UNa}{UCr/SCr}$$

اندازه‌گیری شاخص‌های استرس اکسیداتیو

جهت بررسی فعالیت سیستم آنتی‌اکسیدان و میزان پراکسیداسیون لیپیدها به ترتیب سطوح بافتی سوپراکسید دیسموتاز (SOD) و مالون دی آلدئید (MDA) توسط کیت‌های استاندارد مخصوص (شرکت نوند سلامت، ایران) اندازه‌گیری گردید.

بررسی میزان پرفیوژن بافتی با دستگاه SPECT

حیوانی

رادیوداروی دی مرکاپتوسوکسینیک اسید نشاندار شده با تکنسیوم (99mTc-DMSA) در تصویربرداری کلیه برای تخمین توده عملکردی کلیه و عملکرد نسبی کلیه استفاده می‌شود. در این مطالعه جهت بررسی عملکرد کلیوی از تکنیک تصویربرداری غیرتهاجمی کلیه توسط دستگاه اسپکت (SPECT) مخصوص حیوانات کوچک مستقر در آزمایشگاه پیش بالینی دانشگاه علوم پزشکی بوشهر استفاده گردید. در این روش مقدار ۲ میلی‌کوری رادیو داروی دی مرکاپتوسوکسینیک اسید نشاندار شده با تکنسیوم (99m Tc-DMSA) از طریق ورید دمی به موش تزریق گردید. پس از گذشت یک ساعت تصویربرداری کلیه

منتقل و پس از گذشت یک روز، حجم ادرار ۲۴ ساعته اندازه‌گیری و نمونه ادراری تهیه شد. سپس موش‌ها با مخلوطی از کتامین (۱۰۰ میلی‌گرم به ازای هر کیلوگرم) و زایلازین (۱۰ میلی‌گرم به ازای هر کیلوگرم) بیهوش شدند. پس از خون‌گیری مستقیم از قلب، نمونه خونی سانتریفوژ و پلاسما (هپارینه) جدا شده جهت اندازه‌گیری شاخص‌های عملکردی کلیه در دمای ۲۰- درجه سانتی‌گراد نگهداری گردید. هر دو کلیه بطور سالم از بدن موش جدا و توزین شدند. کلیه چپ جهت بررسی‌های بافت‌شناسی به فرمالین ۱۰ درصد منتقل گردید و کلیه راست جهت اندازه‌گیری پارامترهای استرس اکسیداتیو در دمای ۸۰- درجه سانتی‌گراد ذخیره شد.

اندازه‌گیری پارامترهای عملکرد کلیوی

به منظور بررسی پارامترهای عملکرد کلیوی، حجم ادرار ۲۴ ساعته، وزن کلیه‌ها، نسبت وزن کلیه به بدن، نیتروژن اوره خون و ادرار، کراتینین سرم و ادرار اندازه‌گیری شدند. سپس بر اساس این پارامترها و با استفاده از فرمول‌های زیر، کلیرنس کراتینین به عنوان شاخصی از میزان فیلتراسیون گلومرولی و شاخص نارسایی کلیه مورد ارزیابی قرار گرفتند. میزان جریان ادرار دقیقه‌ای (Vzero) بر حسب میکرولیتر بر دقیقه در ازای هر گرم وزن کلیه با استفاده از حجم ادرار ۲۴ ساعته (Uv 24h)، وزن کلیه‌ها (KW) بر حسب گرم و مدت زمان دوره کلیرنس (Clearance period) بر حسب دقیقه و فرمول زیر محاسبه گردید:

$$Vzero = \frac{1000 \times (Uv 24 h)}{KW (gr) \times Clearance period (min)}$$

سپس بر اساس میزان جریان ادرار دقیقه‌ای، سطح کراتینین پلاسمایی (Pcr) و مقدار کراتینین ادراری (Ucr) و با استفاده از فرمول زیر کلیرنس کراتینین (Ccr) بر حسب

و به ۸۱ الی ۱۰۰ درصد امتیاز پنج داده شد. مجموع امتیازات عددی در هر گروه به عنوان امتیاز کل هیستوپاتولوژیک در نظر گرفته شد (۱۸).

تجزیه و تحلیل داده‌ها

داده‌های مختلف در نرم افزار SPSS ویرایش ۱۹ مورد تحلیل آماری قرار گرفت. داده‌ها بصورت میانگین \pm خطای استاندارد میانگین بیان گردید. مقایسه بین گروه‌های مختلف با استفاده از آنالیز واریانس یکطرفه (ANOVA) و تست تعقیبی LSD انجام شد. مقدار p کمتر از ۰/۰۵ معنی دار در نظر گرفته شد. داده‌های مربوط به تصاویر بافتی و اسپکت به صورت کیفی/ نیمه کمی تفسیر گردید.

یافته‌ها

نتایج بدست آمده از اندازه‌گیری وزن بدن و وزن کلیه‌ها در روز دهم نشان داد که تزریق جنتامایسین موجب کاهش معنی دار وزن بدن در مقایسه با موش‌های گروه کنترل می‌گردد ($P < 0/05$). همچنین افزایش معنی دار وزن کلیه‌ها ($P < 0/01$) و نیز نسبت وزن کلیه‌ها به وزن بدن ($P < 0/001$) در مقایسه با گروه کنترل نشان‌دهنده احتقان و هیدرونفروز بافت کلیوی و تأیید کننده سمیت کلیوی ایجاد شده توسط جنتامایسین بود. پیش درمانی با هیپراکسی به مدت ۶۰ و ۱۸۰ دقیقه تأثیر معنی داری در جلوگیری از کاهش وزن بدن و نسبت وزن کلیه به وزن بدن در مقایسه با گروه جنتامایسین نداشت (جدول ۱).

بوسیله آشکارسازی فوتون‌های گامای ساطع شده از بافت توسط دستگاه HiReSPECT (پرتونگار پرشیا، ایران) انجام شد. تعداد فوتون‌های شمارش شده از بافت کلیه بیانگر میزان جذب رادیودارو در بافت می‌باشد و با میزان پرفیوژن بافت کلیوی بویژه در کورتکس متناسب بوده و شاخصی از بهبود عملکرد کلیوی در حیوان می‌باشد. مقادیر نسبت شمارش فوتون‌های ساطع شده از بافت کلیه به فوتون‌های زمینه جهت ارزیابی میزان جذب نسبی رادیودارو در گروه‌های مختلف محاسبه گردید.

بررسی بافتی

به منظور بررسی آسیب بافتی کلیه از روش رنگ‌آمیزی هماتوکسیلین - ائوزین (H&E) بر روی برش‌های بدست آمده از بلوک پارافینی استفاده گردید. برش‌های بافتی هر اسلاید در حداقل ۱۰ میدان بدون همپوشانی تصادفی انتخاب شده زیر میکروسکوپ نوری مورد بررسی قرار گرفتند. پارامترهای مورد ارزیابی در بررسی هیستوپاتولوژیک شامل اندازه فضای بومن، نکروز سلولی، ریزش سلول‌ها به داخل توبول، وجود قالب‌های پروتئینی در داخل توبول‌ها (Proteinaceous casts) و احتقان عروقی (Vascular congestion) بود. درجه آسیب با توجه به تغییرات درگیر به شرح زیر امتیاز (Score) دهی شدند: بدون آسیب‌های ذکر شده امتیاز صفر، از صفر الی ۲۰ درصد امتیاز یک، از ۲۱ الی ۴۰ درصد امتیاز دو، از ۴۱ الی ۶۰ درصد امتیاز سه، از ۶۱ الی ۸۰ درصد امتیاز چهار

جدول ۱) وزن بدن، وزن کلیه و نسبت وزن بدن به وزن کلیه در گروه‌های مختلف				
پارامتر/گروه	کنترل	جنتامایسین	هیپراکسی ۶۰	هیپراکسی ۱۸۰
وزن بدن (گرم)	۲۶۱±۸	۲۳۵±۱۳*	۲۴۳±۷	۲۴۳±۶
وزن کلیه (گرم)	۱/۹±۰/۱	۲/۵±۰/۲**	۲/۶±۰/۱***	۲/۵±۰/۱**
وزن کلیه به وزن بدن (گرم/کیلوگرم)	۷/۵±۰/۳	۱۱/۸±۱/۱***	۱۰/۹±۰/۴***	۱۰/۴±۰/۴**

اثر هیپراکسی ۶۰ و ۱۸۰ دقیقه بر وزن بدن، وزن کلیه‌ها، نسبت وزن کلیه به وزن بدن در گروه‌های کنترل (C)، جنتامایسین (G)، هیپراکسی ۶۰ (H60) و هیپراکسی ۱۸۰ (H180). مقادیر به صورت میانگین \pm خطای استاندارد میانگین نشان داده شده است. * نشان دهنده تفاوت معنی دار در سطح $P < 0/05$ ، ** نشان دهنده تفاوت معنی دار در سطح $P < 0/01$ و *** نشان دهنده تفاوت معنی دار در سطح $P < 0/001$ در مقایسه با گروه کنترل می‌باشد.

میزان کلیرنس کراتینین به عنوان شاخصی از میزان فیلتراسیون گلوبولولی در مقایسه با گروه کنترل شده است ($P < 0/001$). پیش درمانی با هیپراکسی ۶۰ و ۱۸۰ دقیقه اثر معنی‌داری بر بهبود این شاخص نداشت (جدول ۲). محاسبه اندکس نارسایی کلیه نشان داد که جنتامایسین سبب افزایش معنی‌دار این شاخص در مقایسه با گروه کنترل شده است ($P < 0/001$). پیش درمانی با هیپراکسی ۶۰ و ۱۸۰ دقیقه سبب کاهش معنی‌دار اندکس نارسایی کلیه در مقایسه با گروه جنتامایسین شد ($P < 0/05$)، (جدول ۲).

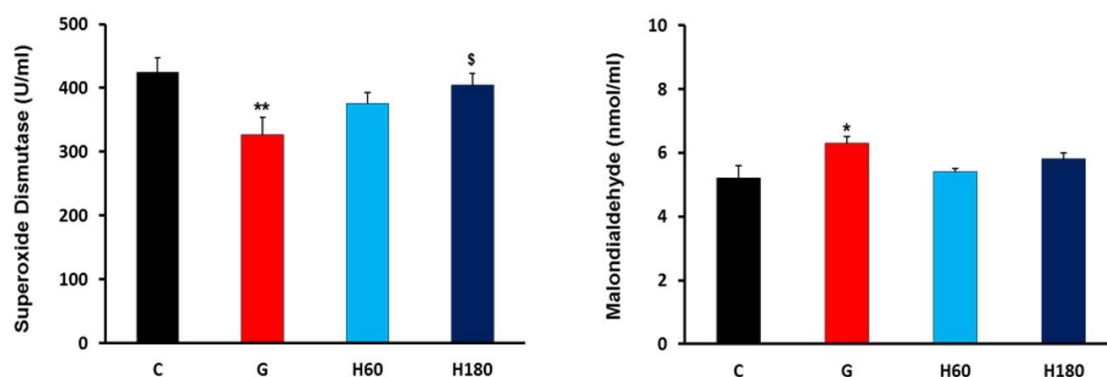
نتایج حاصل از اندازه‌گیری نیتروژن اوره خون (BUN)، کراتینین سرم و حجم ادرار نشان داد که تیمار با جنتامایسین سبب افزایش معنی‌دار نیتروژن اوره خون، کراتینین سرم و حجم ادرار ۲۴ ساعته در مقایسه با گروه کنترل شده است ($P < 0/001$). پیش درمانی با هیپراکسی ۶۰ و ۱۸۰ دقیقه سبب کاهش معنی‌دار کراتینین سرم در مقایسه با گروه جنتامایسین شد ($P < 0/01$)، اما اثر معنی‌داری بر سطح نیتروژن اوره خون و حجم ادرار ۲۴ ساعته نداشت (جدول ۲). محاسبه کلیرنس کلیوی کراتینین نشان داد که جنتامایسین سبب کاهش معنی‌دار

جدول ۲) نیتروژن اوره خون، کراتینین سرم، حجم ادرار ۲۴ ساعته، کلیرنس کراتینین و اندکس نارسایی کلیه در گروه‌های مختلف				
پارامتر/گروه	کنترل	جنتامایسین	هیپراکسی ۶۰	هیپراکسی ۱۸۰
نیتروژن اوره خون (میلی‌گرم/دسی‌لیتر)	۱۹±۱	۱۱۳±۲۴***	۸۹±۱۲**	۹۳±۱۷**
کراتینین (میلی‌گرم/دسی‌لیتر)	۰/۵۵±۰/۰۱	۲/۵۲±۰/۴۲***	۱/۵۷±۰/۱۷**	۱/۷۸±۰/۲۹**
حجم ادرار ۲۴ ساعته (میلی‌لیتر)	۶/۲±۰/۳	۱۴/۲±۱/۲***	۱۷/۴±۰/۳***	۱۳/۴±۱/۴***
کلیرنس کراتینین (میکرولیتر/دقیقه/گرم وزن کلیه)	۲۳۰±۲۳	۴۵±۱۴***	۷۱±۱۳***	۸۱±۳۰***
اندکس نارسایی کلیه (درصد)	۱۰±۲	۹۰±۲۷***	۴۰±۶	۵۳±۱۲*

اثر هیپراکسی ۶۰ و ۱۸۰ دقیقه بر نیتروژن اوره خون، کراتینین سرم حجم ادرار ۲۴ ساعته، کلیرنس کراتینین و اندکس نارسایی کلیه در گروه‌های کنترل (C)، جنتامایسین (G)، هیپراکسی ۶۰ (H60) و هیپراکسی ۱۸۰ (H180). مقادیر به صورت میانگین ± خطای استاندارد میانگین نشان داده شده است. ** نشان دهنده تفاوت معنی‌دار در سطح $P < 0/01$ و *** نشان دهنده تفاوت معنی‌دار در سطح $P < 0/001$ در مقایسه با گروه جنتامایسین است.

آماره معنی‌دار بود ($P < 0/05$). همچنین نتایج حاصل از اندازه‌گیری مالون دی‌آلدهید به‌عنوان یک شاخص میزان پراکسیداسیون لیپیدی و آسیب بافتی نشان داد که تجویز جنتامایسین سبب افزایش آن می‌گردد ($P < 0/05$). در گروه‌های هیپراکسی تفاوت معنی‌داری با گروه جنتامایسین مشاهده نشد (شکل ۱).

بررسی وضعیت سیستم آنتی‌اکسیدان بافت کلیه نشان داد که تیمار با جنتامایسین سبب کاهش فعالیت آنزیم سوپراکساید دیسموتاز (SOD) در مقایسه با گروه کنترل می‌گردد ($P < 0/01$). استنشاق اکسیژن ۹۵ درصد به مدت ۶۰ و ۱۸۰ دقیقه سبب افزایش سطح آنزیم سوپراکساید دیسموتاز در مقایسه با گروه جنتامایسین شد، که این افزایش در گروه هیپراکسی ۱۸۰ از لحاظ

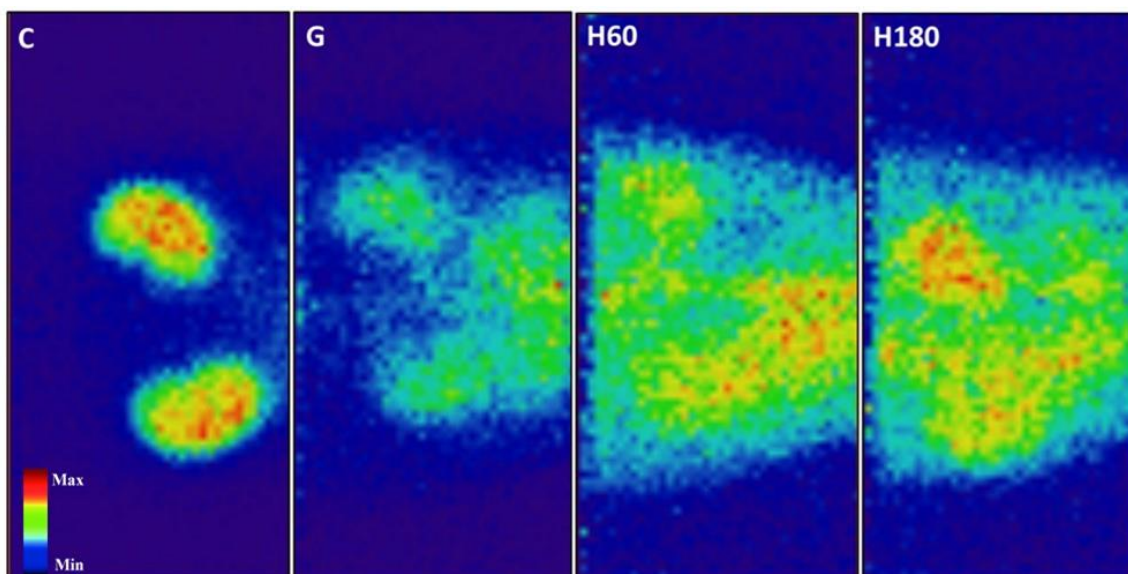


شکل ۱) اثر هیپراکسی ۶۰ و ۱۸۰ دقیقه بر سطوح بافتی آنزیم سوپراکسید دیسموتاز و مالون دی آلدیاید در گروه‌های کنترل (C)، جنتامایسین (G)، هیپراکسی ۶۰ (H60) و هیپراکسی ۱۸۰ (H180). مقادیر به صورت میانگین \pm خطای استاندارد میانگین نشان داده شده است. * نشان دهنده تفاوت معنی دار در سطح $P < 0.05$ در مقایسه با گروه کنترل، ** نشان دهنده تفاوت معنی دار در سطح $P < 0.01$ در مقایسه با گروه کنترل و \$ بیانگر تفاوت معنی دار در سطح $P < 0.05$ در مقایسه با گروه جنتامایسین می‌باشد.

Fig 1) The effect of hyperoxia 60 and 180 minutes on the tissue level of superoxide dismutase and malondialdehyde in the Control (C), Gentamicin (G), Hyperoxia 60 (H60) and Hyperoxia 180 (H180) groups. Data are shown as mean \pm standard error of mean. *indicates a significant difference at the level of $P < 0.05$ compared to the Control group, ** indicates a significant difference at the level of $P < 0.01$ compared to the Control group and \$ indicates a significant difference at the level of $P < 0.05$ compared to the Gentamicin group.

که در تصاویر گروه کنترل بافت کلیه‌ها به خوبی از بافت‌های اطراف قابل تفکیک می‌باشد، در حالی که در گروه جنتامایسین به دلیل برابری تقریبی میزان جذب رادیودارو در کلیه و بافت‌های اطراف، امکان تفکیک بافت کلیه وجود ندارد. کاهش میزان رادیوداروی جذب شده در کلیه بیانگر این است که میزان پرفیوژن و عملکرد بافت کلیه در گروه جنتامایسین کاهش قابل توجهی در مقایسه با گروه کنترل پیدا کرده است. تیمار با هیپراکسی به مدت ۶۰ و ۱۸۰ دقیقه اگرچه سبب بهبود نسبی این پارامترها در مقایسه با گروه جنتامایسین شد، اما اختلاف مشهودی با گروه کنترل نشان داد (شکل ۲).

تجزیه و تحلیل تصاویر به دست آمده از اسکن کلیه بوسیله دستگاه اسپکت با استفاده از رادیوداروی $^{99m}\text{Tc-DMSA}$ نشان داد که نسبت جذب رادیو دارو در کلیه که بیانگر میزان پرفیوژن بافت می‌باشد، نسبت به جذب زمینه در گروه جنتامایسین کاهش بسیار شدیدی پیدا می‌نماید (۰/۶۷ درصد در گروه جنتامایسین در مقایسه با ۲/۸۱ درصد در گروه کنترل، $P < 0.01$). تیمار با هیپراکسی ۶۰ و ۱۸۰ دقیقه تغییر معنی‌داری در این نسبت در مقایسه با گروه جنتامایسین ایجاد نکرد (۰/۷۱ در گروه هیپراکسی ۶۰ و ۰/۹۴ در گروه هیپراکسی ۱۸۰). همچنین بررسی کیفی تصاویر حاصل از اسکن کلیوی نشان می‌دهند

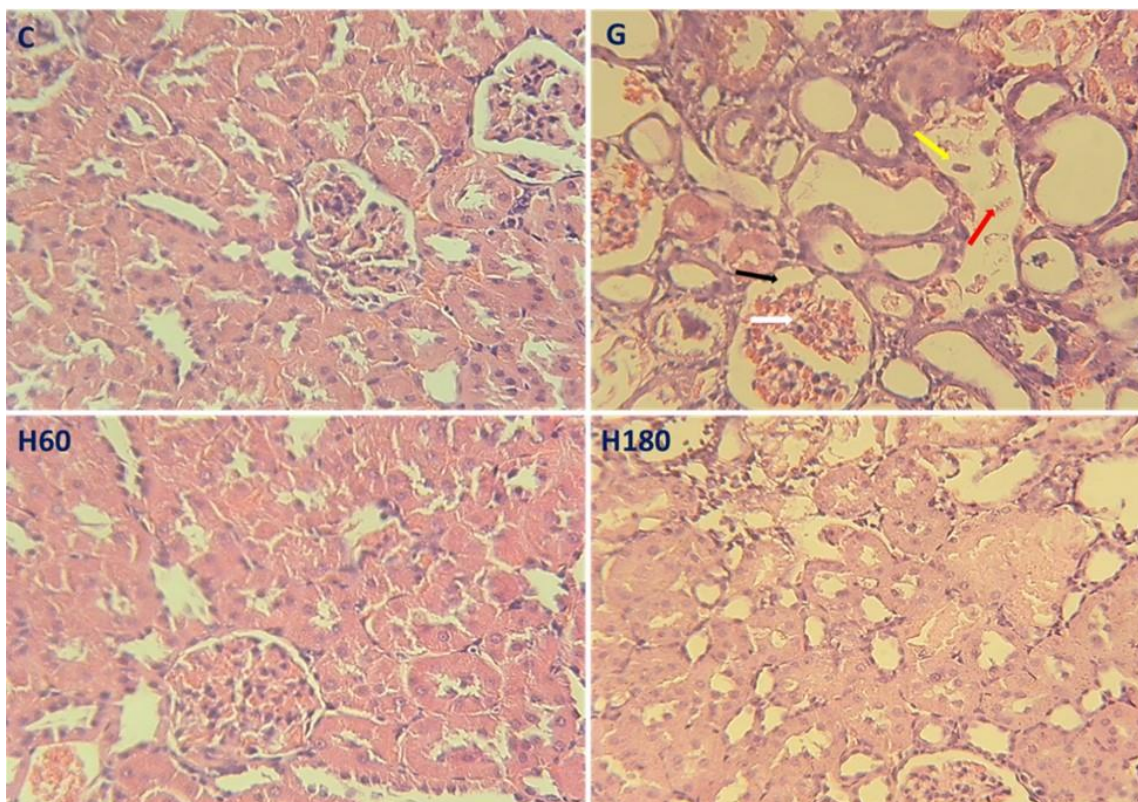


شکل ۲) تصویربرداری کلیه با استفاده از رادیو رادیوداروی $^{99m}\text{Tc-DMSA}$ بوسیله دستگاه اسپکت حیوانات کوچک در گروه‌های کنترل (C)، جنتامایسین (G)، هیپراکسی ۶۰ (H60) و هیپراکسی ۱۸۰ (H180). در گروه کنترل اختلاف میزان جذب رادیودارو در بافت کلیه نسبت به بافت‌های اطراف بخوبی قابل مشاهده است. اما این میزان در سایر گروه‌ها به صورت قابل توجهی کاهش یافته و همانطور که مشاهده می‌شود تفاوت قابل توجهی در جذب بین کلیه و بافت‌های اطراف وجود ندارد.

Fig 2) Renal imaging using $^{99m}\text{Tc-DMSA}$ by an small-animal SPECT in Control (C), Gentamicin (G), Hyperoxia 60 (H60) and Hyperoxia 180 (H180) groups. In the control group, the difference in the amount of drug absorption in the kidney tissue compared to the surrounding tissues is clearly obvious. But this amount is significantly reduced in other groups, and as can be seen, there is no significant difference in absorption between the kidney and the surrounding tissues.

صعودی قوس هنله در مدولای خارجی نیز مشاهده شد. تیمار با هیپراکسی به مدت ۶۰ و ۱۸۰ دقیقه بطور قابل توجهی میزان احتقان عروقی، ریزش سلولی و همچنین نکروز توبولی را کاهش داد (شکل ۳). همچنین مقایسه نیمه کمی بررسی اسکور بافتی محاسبه شده نیز نشان از اثر نسبی تیمار با هیپراکسی در کاهش توکسیستی ناشی از جنتامایسین داشت، هر چند که قادر به برگشت کامل این اثرات تا حد گروه کنترل نبود (جدول ۳)

نتایج بررسی‌های بافتی نشان داد که جنتامایسین سبب آسیب شدید بخش قشری کلیه می‌گردد. افزایش فضای کپسول بومن (پیکان سیاه)، احتقان شدید عروقی در شبکه گلوامرولی نفرون‌ها (پیکان سفید)، ریزش لبه بررسی سلول‌ها، جدا شدن کامل سلول‌ها و ریزش آن‌ها به داخل توبول (پیکان قرمز) و نکروز سلولی (پیکان زرد) از جمله تغییرات مشهود در بخش پروگزیمال توبول‌های کلیه بود. آسیب‌های ساختاری مذکور با شدت کمتر در بخش ضخیم



شکل ۳) مقاطع بافتی تهیه شده از بافت کلیه با استفاده از رنگ‌آمیزی هماتوکسیلین و اتوزین در گروه‌های کنترل (C)، جنتامایسین (G)، هیپراکسی ۶۰ (H60) و هیپراکسی ۱۸۰ (H180).

Fig 3) Tissue slices prepared from kidney sections using hematoxylin and eosin staining in Control (C), Gentamicin (G), Hyperoxia 60 (H60) and Hyperoxia 180 (H180) groups.

جدول ۳) امتیاز آسیب‌ها به تفکیک و امتیاز کلی آسیب در بخش‌های مختلف کلیه در گروه‌های مختلف				
پارامتر/گروه	کنترل	جنتامایسین	هیپراکسی ۶۰	هیپراکسی ۱۸۰
کپسول بومن	۰	۲/۷۷±۰/۳۸	۰	۰/۹۷±۰/۱۲
توبول پروکسیمال	۰	۵/۵۳±۰/۲۷	۱/۱۳±۰/۰۷	۱/۸۷±۰/۰۴
بخش ضخیم صعودی در کورتکس	۰	۰/۷۶±۰/۱۴	۰	۰
بخش ضخیم صعودی در مدولا	۰	۰/۴±۰/۰۱	۰	۰
التهاب عروقی	۰	۲/۸۳±۰/۰۸	۰	۰
آسیب بافتی کل	۰	۱۲/۳±۰/۲۵	۱/۱۳±۰/۰۷	۲/۷۳±۰/۰۵

اثر هیپراکسی ۶۰ و ۱۸۰ دقیقه بر میزان آسیب بافتی بررسی شده در لام‌های تهیه شده در روش رنگ‌آمیزی هماتوکسیلین-اتوزین در گروه‌های کنترل (C)، جنتامایسین (G)، هیپراکسی ۶۰ (H60) و هیپراکسی ۱۸۰ (H180). مقادیر به صورت میانگین ± خطای استاندارد میانگین نشان داده شده است.

بحث

مطالعه حاضر با هدف ارائه یک راهکار غیردارویی ساده، بدون ضرر و کم هزینه برای کاهش اثرات توکسیک ناشی از تجویز جنتامایسین در کلیه طراحی شد. نتایج بدست آمده از نمونه‌های خونی، ادراری و بافتی نشان می‌دهد

که تیمار با هیپراکسی سبب کاهش معنی‌دار کراتینین سرم، افزایش سطح آنزیم سوپراکساید دیسموتاز بافت کلیه، بهبود نسبی پارامترهای هیستولوژیک، افزایش نسبی جذب رادیو دارو در بافت کلیه و کاهش اندکس نارسایی کلیه به دنبال تجویز جنتامایسین گردید ولی اثر معنی‌داری

فرایندهای التهابی و احتقان بین بافتی کلیه می‌گردد (۲۳). همچنین افزایش تولید نیتریک اکساید به دنبال افزایش فعالیت آنزیم نیتریک اکساید سنتاز و به دنبال آن افزایش تولید رادیکال آزاد پروکسی نیتريت نیز از دیگر عوامل ایجاد کننده احتقان و التهاب در بافت کلیه به دنبال تجویز جنتامایسین می‌باشند (۲۴).

به‌طور معمول نفروتوکسیسیته ناشی از جنتامایسین با افزایش سطح کراتینین سرم، نیترژن اوره خون و اسید اوریک همراه می‌باشد که در کنار این موارد پارامترهای ادراری مانند حجم ادرار، پروتئین ادرار، گلوکز ادرار و حتی سلول‌های قرمز و سفید ادرار نیز زیاد می‌گردد. نتایج حاصل از مطالعه کنونی نشان می‌دهد تجویز جنتامایسین سبب افزایش کراتینین و نیترژن اوره خون به همراه گلوکزوری و رهایش سلول‌های خونی به ادرار (نتایج نشان داده نشده است) دارد که نشان از نفروتوکسیسیته و آسیب گلومرولی و توبولی توسط جنتامایسین و تأیید کننده نتایج بدست آمده از مطالعات قبلی می‌باشد (۷، ۲۵ و ۲۶). این اختلالات می‌تواند ناشی از کاهش میزان فیلتراسیون گلومرولی، تغییرات سد فیلتراسیون غشای گلومرولی و همچنین کاهش ظرفیت بازجذب سلول‌های اپیتلیال توبولی مخصوصاً در بخش قشری کلیه باشد (۲۷).

مطالعات مختلف نشان می‌دهد که استفاده از گاز اکسیژن با درصدهای بالا (هیپراکسی) و همچنین با فشارهای مختلف اعم از نورموباریک و هیپرباریک سبب کاهش اثرات سوء ناشی از سگته‌ها و آسیب‌های مغزی (۲۸ و ۲۹)، آسیب ایسکمی و جریان مجدد بافت‌هایی همچون قلب (۳۰) کبد (۳۱ و ۳۲) کلیه (۳۳) مغز (۳۴) و همچنین کاهش اثرات مسمومیت دارویی (۳۵) می‌گردد که نشان‌دهنده نقش بسیار با اهمیت پیش درمانی با اکسیژن در شرایط آسیب‌های حاد بدنی می‌باشد.

بر حجم ادرار ۲۴ ساعته، نسبت وزن کلیه به وزن بدن، نیترژن اوره خون، کلیرنس کراتینین و سطح مالون دی آلدئید بافتی نداشت.

یکی از نتایج به‌دست آمده از مطالعه کنونی به دنبال تجویز جنتامایسین همانطوری که در مطالعات قبلی نیز تأیید شده است، کاهش شدید وزن بدن، افزایش وزن کلیه و افزایش نسبت وزن کلیه به وزن بدن می‌باشد. این الگوی تغییرات در حقیقت بیانگر وقوع آسیب حاد کلیوی (AKI) به دنبال تجویز جنتامایسین است (۷ و ۱۹). کاهش وزن بدن پس از تجویز جنتامایسین ممکن است ناشی از عدم بازجذب آب کافی به دلیل آسیب توبولی باشد که منجر به کم آبی و کاهش وزن می‌گردد و یا به دلیل کاهش مصرف غذا به دلیل اثرات جانبی عمومی این داروها بر دستگاه گوارش و کاهش اشتها باشد (۲۰). افزایش وزن کلیه نیز می‌تواند به دلیل احتقان و ادم بافت کلیه ناشی از نکرور توبولی به دنبال تجویز جنتامایسین باشد (۲۱) که منجر به افزایش نسبت وزن کلیه به وزن بدن نیز می‌گردد.

بررسی‌ها نشان می‌دهد که التهاب بافتی با فعال کردن مسیرهای داخل سلولی مختلف سبب تشدید روند بیماری‌های کلیه می‌گردد. یکی از فاکتورهایی که سبب افزایش فعالیت تعداد زیادی از ژن‌های پیش التهابی می‌گردد، NF-κB می‌باشد. مطالعات نشان می‌دهد که مهار فعالیت داخل سلولی NF-κB سبب کاهش آسیب کلیوی می‌گردد که نشان‌دهنده اهمیت نقش التهاب بافتی در تشدید روند بیماری‌های کلیوی می‌باشد (۲۲). از منظر مکانیسمی، جنتامایسین با تجمع در سلول‌های توبولی مخصوصاً در بخش پروکسیمال سبب رلیز سیتوکاین‌های التهابی و فعال نمودن مسیر سیگنالینگ NF-κB در کلیه می‌گردد. این امر سبب ارتشاح مونوسیت‌ها و ماکروفاژها به فضای بین بافتی و شروع

نتایج ما نشان می‌دهد که تیمار با هیپراکسی بالای ۹۵ درصد سبب کاهش معنی‌دار کراتینین سرم می‌گردد که نشان دهنده اثر مفید استفاده از رژیم تکراری و روزانه هیپراکسی قبل از هر دوز دریافتی جنتامایسین می‌باشد. این یافته با نتایج بدست آمده از مطالعات دیگر همخوانی دارد. رسولیان و همکاران نشان دادند که ۱۸۰ دقیقه در روز پیش آماده‌سازی با اکسیژن بیشتر یا مساوی ۹۵ درصد به مدت دو روز قبل از تجویز سیس پلاتین، سبب کاهش سطح اوره و کراتینین و آسیب بافت کلیوی در موش‌های صحرائی گردید (۳۵). طوافی و همکاران، نشان دادند که استفاده از هیپراکسی ۹۰ درصد به مدت ۴ ساعت در روز به مدت دو روز و همچنین ۲۴ ساعت در روز به مدت دو روز قبل از شروع دریافت جنتامایسین و سیس تیمار روزانه ۲ ساعته با اکسیژن و دریافت جنتامایسین به مدت ۸ روز سبب کاهش معنی‌دار کراتینین پلاسما و نیتروژن اوره خون گردید ولی قادر به برگرداندن کامل این پارامترها به سطح گروه کنترل نبود (۳۶).

همچنین مطالعه کنونی نشان می‌دهد که فعالیت آنزیم سوپراکساید دیسموتاز در بافت کلیه موش‌های دریافت کننده جنتامایسین به شکل معنی‌داری کاهش می‌یابد از طرف دیگر سطح مالون دی‌آلدئید بافتی که یک بیومارکر پراکسیداسیون اسیدهای چرب به دنبال استرس اکسیداتیو است، در گروه جنتامایسین افزایش معنی‌داری نسبت به گروه کنترل یافته است، که نشان از اثر سوء این دارو در کلیه‌ها و ایجاد استرس اکسیداتیو می‌باشد. این نتایج با یافته‌های بدست آمده از سایر مطالعات همخوانی دارد (۳۶ و ۳۷). از طرف دیگر تیمار با هیپراکسی سبب افزایش معنی‌دار فعالیت آنزیم سوپراکساید دیسموتاز در کلیه می‌گردد، به طوری که در گروه هیپراکسی ۱۸۰ دقیقه این افزایش معنی‌دار شده

است. این اثر نشان از تحریک و افزایش فعالیت سیستم آنتی‌اکسیدان داخلی بدن به دنبال استفاده از هیپراکسی نورموباریک می‌باشد و توسط مطالعات قبلی نیز مورد تأیید قرار گرفته است. پی (Pei) و همکاران، نشان دادند که استنشاق ۲ ساعت در روز گاز اکسیژن ۵۰ درصد به مدت ۷ روز، از طریق افزایش تولید آنزیم سوپراکساید دیسموتاز و کاهش سطح پراکسیداسیون لیپیدی سبب تسریع روند بهبود کلیه به دنبال آسیب ایسکمی و جریان مجدد می‌گردد (۳۳). رسولیان و همکاران، نشان دادند که روزی ۱۸۰ دقیقه استنشاق گاز اکسیژن به مدت دو روز و با غلظت بیشتر یا مساوی ۹۵ درصد قبل از تجویز سیس پلاتین، سبب افزایش سطح گلوکوتانیون و آنزیم سوپراکساید دیسموتاز بافتی و کاهش نکرروز بافت کلیوی در موش‌های صحرائی می‌گردد (۳۵). نتایج بدست آمده از مطالعه طوافی و همکاران، نیز نشان می‌دهد که ۴ ساعت تیمار با هیپراکسی به مدت دو روز قبل از دوره هشت روزه دریافت جنتامایسین سبب افزایش فعالیت کاتالاز بافت کلیوی و بهبود عملکرد کلیوی و کاهش آسیب بافت کلیوی می‌گردد ولی استفاده از اکسیژن به مقدار ۴ ساعت در روز به مدت ۴ روز تأثیر مثبتی بر ظرفیت سیستم آنتی‌اکسیدان و پارامترهای بافتی و عملکردی کلیه نداشت (۳۶). این یافته‌ها نشان می‌دهد که استفاده از هیپراکسی به صورت کنترل شده و دوره‌های کوتاه مدت و متوالی نه تنها مضر نیست بلکه از طریق تولید سطحی متعادل از گونه‌های فعال اکسیژن، قابلیت تحریک سیستم آنتی‌اکسیدان بدن را دارا بوده و می‌تواند در شرایط بحرانی مانند ایسکمی و جریان مجدد، ترومای بافتی، عفونت‌ها، زخم پای دیابتی و غیره سبب کاهش اثرات مخرب این عوامل و محافظت بافتی گردد. مطالعات مختلف قبلی نیز نشان می‌دهند که افزایش کنترل شده و متعادل گونه‌های فعال

نتیجه‌گیری

نتایج مطالعه حاضر نشان داد که استفاده روزانه از رژیم هیپراکسی نورموباریک، فعالیت سیستم آنتی‌اکسیدان بافتی را تقویت کرده و سبب بهبود برخی از پارامترهای عملکردی، بافتی و پرفیوژن کلیه به دنبال تجویز جنتامایسین می‌گردد. با این حال با توجه به عدم جبران کامل عوارض کلیوی جنتامایسین، استفاده بالینی از هیپراکسی با درصد بالا نیازمند مطالعات تکمیلی می‌باشد.

سپاس و قدردانی

نویسندگان مقاله از حمایت مالی معاونت تحقیقات و فناوری دانشگاه علوم پزشکی بوشهر صمیمانه تشکر می‌نمایند. همچنین از همکاری آزمایشگاه پیش بالینی مرکز تحقیقات پزشکی هسته‌ای خلیج فارس دانشگاه علوم پزشکی بوشهر بابت فراهم نمودن رادیو دارو، تصویربرداری و آنالیز تصاویر تشکر و قدردانی می‌گردد. از سرکار خانم حاجیان کارشناس آزمایشگاه بیوشیمی نیز جهت همکاری در انجام آزمایشات بافتی تشکر و قدردانی می‌شود.

تضاد منافع

هیچ‌گونه تعارض منافع توسط نویسندگان بیان نشده است.

اکسیژن بوسیله پیش درمانی با هیپراکسی سبب تحریک فعالیت سیستم آنتی‌اکسیدان و افزایش نسبت ظرفیت سیستم آنتی‌اکسیداتیو به اکسیداتیو بدن می‌گردد که این امر سبب محافظت از بافت‌ها در شرایط ایسکمی و جریان مجدد، ترومای بافتی، اعمال جراحی و زخم‌های دیابتی می‌گردد (۳۸).

همچنین جنتامایسین با افزایش فعالیت $TNF-\alpha$ و افزایش بیان پروتئین $Caspase-3$ و Bax به همراه کاهش بیان $Bcl-2$ سبب نکروز و آپوپتوز سلولی و در نهایت افزایش آسیب‌های بافتی می‌گردد. این اثرات با التهاب بافتی، تورم گلومرولی، افزایش فضای کپسول بومن و تشکیل کست توبولی نمایان می‌گردد (۳۹). مطالعات قبل نشان می‌دهد که استفاده از هیپراکسی با فعال نمودن مسیر سیگنالینگ $Nrf2/HO-1$ و افزایش فعالیت سیستم آنتی‌اکسیدان داخلی سبب کاهش آسیب بافتی، کاهش احتقان کلیوی و همچنین بهبود روند وزن‌گیری موش‌ها می‌گردد (۳۳) که به نوعی با نتایج بدست آمده از مطالعه فعلی همخوانی داشته و تأیید کننده آن می‌باشد. ارزیابی میزان آسیب بافتی و جریان خون بافتی به ترتیب با استفاده از رنگ‌آمیزی هماتوکسیلین-اوتوزین و تصویربرداری اسپکت با استفاده از رادیو داروی $99mTc-DMSA$ (۴۰) نشان می‌دهند که تیمار با هیپراکسی سبب کاهش نسبی آسیب‌های بافت کلیوی و بهبود جریان خون کلیوی می‌شود و به نوعی تأیید کننده یافته‌های بدست آمده از پارامترهای عملکردی کلیه می‌باشد.

References:

1. Krause KM, Serio AW, Kane TR, et al. Aminoglycosides: An Overview. *Cold Spring Harb Perspect Med* 2016; 6(6): a027029. doi: [10.1101/cshperspect.a027029](https://doi.org/10.1101/cshperspect.a027029).
2. Nadeem RI, Aboutaleb AS, Younis NS, et al. Diosmin Mitigates Gentamicin-Induced Nephrotoxicity in Rats: Insights on miR-21 and
3. Balakumar P, Rohilla A, Thangathirupathi A. Expression, $Nrf2/HO-1$ and $p38-MAPK/NF-\kappa B$ Pathways. *Toxics* 2023; 11(1): 48. <https://doi.org/10.3390/toxics11010048>.
3. Balakumar P, Rohilla A, Thangathirupathi A. Gentamicin-induced nephrotoxicity: Do we

- have a promising therapeutic approach to blunt it? *Pharmacol Res* 2010; 62(3): 179-86.
doi: [10.1016/j.phrs.2010.04.004](https://doi.org/10.1016/j.phrs.2010.04.004).
4. Iqbal MO, Yahya EB. In vivo assessment of reversing aminoglycoside antibiotics nephrotoxicity using *Jatropha mollissima* crude extract. *Tissue Cell* 2021; 72: 101525.
doi: [10.1016/j.tice.2021.101525](https://doi.org/10.1016/j.tice.2021.101525).
5. Huang H, Jin WW, Huang M, et al. Gentamicin-Induced Acute Kidney Injury in an Animal Model Involves Programmed Necrosis of the Collecting Duct. *J Am Soc Nephrol* 2020; 31(9): 2097-115.
doi: [10.1681/ASN.2019020204](https://doi.org/10.1681/ASN.2019020204).
6. Shin HS, Yu M, Kim M, et al. Renoprotective effect of red ginseng in gentamicin-induced acute kidney injury. *Lab Invest* 2014; 94(10): 1147-60.
doi: [10.1038/labinvest.2014.101](https://doi.org/10.1038/labinvest.2014.101).
7. Udupa V, Prakash V. Gentamicin induced acute renal damage and its evaluation using urinary biomarkers in rats. *Toxicol Rep* 2019; 6: 91-9.
doi: [10.1016/j.toxrep.2018.11.015](https://doi.org/10.1016/j.toxrep.2018.11.015).
8. Martínez-Salgado C, Eleno N, Tavares P, et al. Involvement of reactive oxygen species on gentamicin-induced mesangial cell activation. *Kidney Int* 2002; 62(5): 1682-92.
doi: [10.1046/j.1523-1755.2002.00635.x](https://doi.org/10.1046/j.1523-1755.2002.00635.x).
9. Nakajima T, Hishida A, Kato A. Mechanisms for protective effects of free radical scavengers on gentamicin-mediated nephropathy in rats. *Am J Physiol* 1994; 266(3 Pt 2): F425-31.
doi: [10.1152/ajprenal.1994.266.3.F425](https://doi.org/10.1152/ajprenal.1994.266.3.F425).
10. Tomşa AM, Răchişan AL, Pandrea SL, et al. Curcumin and Vitamin C Attenuate Gentamicin-Induced Nephrotoxicity by Modulating Distinctive Reactive Species. *Metabolites* 2022; 13(1): 49.
doi: [10.3390/metabo13010049](https://doi.org/10.3390/metabo13010049).
11. Mahi-Birjand M, Yaghoubi S, Abdollahpour-Alitappeh M, et al. Protective effects of pharmacological agents against aminoglycoside-induced nephrotoxicity: A systematic review. *Expert Opin Drug Saf* 2020; 19(2): 167-86.
doi: [10.1080/14740338.2020.1712357](https://doi.org/10.1080/14740338.2020.1712357).
12. Tähepöld P, Vaage J, Starkopf J, et al. Hyperoxia elicits myocardial protection through a nuclear factor kappaB-dependent mechanism in the rat heart. *J Thorac Cardiovasc Surg* 2003; 125(3): 650-60.
doi: [10.1067/mtc.2003.36](https://doi.org/10.1067/mtc.2003.36).
13. Wahhabaghahi H, Heidari R, Zeinoddini A, et al. Hyperoxia-induced preconditioning against renal ischemic injury is mediated by reactive oxygen species but not related to heat shock proteins 70 and 32. *Surgery* 2015; 157(6): 1014-22.
doi: [10.1016/j.surg.2015.01.025](https://doi.org/10.1016/j.surg.2015.01.025).
14. Chen Z, Ding Y, Ji X, et al. Advances in Normobaric Hyperoxia Brain Protection in Experimental Stroke. *Front Neurol* 2020; 11: 50.
doi: [10.3389/fneur.2020.00050](https://doi.org/10.3389/fneur.2020.00050).
15. Chen PW, Hsu CC, Lai LF, et al. Effects of Hypoxia-Hyperoxia Preconditioning on Indicators of Muscle Damage After Acute Resistance Exercise in Male Athletes. *Front Physiol* 2022; 13: 824210.
doi: [10.3389/fphys.2022.824210](https://doi.org/10.3389/fphys.2022.824210).
16. Wu X, You J, Chen X, et al. An overview of hyperbaric oxygen preconditioning against ischemic stroke. *Metab Brain Dis* 2023; 38(3): 855-72.
doi: [10.1007/s11011-023-01165-y](https://doi.org/10.1007/s11011-023-01165-y).
17. Tavafi M, Ahmadvand H, Tamjidipour A, et al. Effect of normobaric hyperoxia on gentamicin-induced nephrotoxicity in rats. *Iran J Basic Med Sci* 2014; 17(4): 287-93.
<https://www.ncbi.nlm.nih.gov/pmc/articles/PMC4046241/>.
18. Karimi Z, Ketabchi F, Alebrahimdehkordi N, et al. Renal ischemia/reperfusion against nephrectomy for induction of acute lung injury in rats. *Ren Fail* 2016; 38(9): 1503-15.
doi: [10.1080/0886022X.2016.1214149](https://doi.org/10.1080/0886022X.2016.1214149).
19. Pourkhalili K, Karimi Z, Farzaneh MR, et al. Renoprotective Effect of Fucoidan from Seaweed *Sargassum angustifolium* C. Agardh 1820 on Gentamicin-Induced Nephrotoxicity: From Marine Resources to Therapeutic Uses. *Jundishapur J Nat Pharm Prod* 2022; 17(2): e119081.
<https://doi.org/10.5812/jjnpp.119081>.
20. Ali BH, Abdel Gayoum AA, Bashir AA. Gentamicin nephrotoxicity in rat: some biochemical correlates. *Pharmacol Toxicol* 1992; 70(6 Pt 1): 419-23.
doi: [10.1111/j.1600-0773.1992.tb00500.x](https://doi.org/10.1111/j.1600-0773.1992.tb00500.x).
21. Erdem A, Gündoğan NU, Usubütün A, et al. The protective effect of taurine against gentamicin-induced acute tubular necrosis in rats. *Nephrol Dial Transplant* 2000; 15(8): 1175-82.
doi: [10.1093/ndt/15.8.1175](https://doi.org/10.1093/ndt/15.8.1175).
22. Ding W, Yang L, Zhang M, et al. Chronic inhibition of nuclear factor kappa B attenuates aldosterone/salt-induced renal injury. *Life Sci* 2012; 90(15-16): 600-6.
doi: [10.1016/j.lfs.2012.02.022](https://doi.org/10.1016/j.lfs.2012.02.022).

23. Jaikumkao K, Pongchaidecha A, Thongnak LO, et al. Amelioration of Renal Inflammation, Endoplasmic Reticulum Stress and Apoptosis Underlies the Protective Effect of Low Dosage of Atorvastatin in Gentamicin-Induced Nephrotoxicity. *PLoS One* 2016; 11(10): e0164528.
doi: [10.1371/journal.pone.0164528](https://doi.org/10.1371/journal.pone.0164528).
24. Gamaan MA, Zaky HS, Ahmed HI. Gentamicin-induced nephrotoxicity: A mechanistic approach. *Azhar Int J Pharm Med Sc* 2023; 3(2): 11-9.
doi: [10.21608/AIJPMS.2023.161755.1167](https://doi.org/10.21608/AIJPMS.2023.161755.1167).
25. Mestry SN, Gawali NB, Pai SA, et al. Punica granatum improves renal function in gentamicin-induced nephropathy in rats via attenuation of oxidative stress. *J Ayurveda Integr Med* 2020; 11(1): 16-23.
doi: [10.1016/j.jaim.2017.09.006](https://doi.org/10.1016/j.jaim.2017.09.006).
26. Priyamvada S, Priyadarshini M, Arivarasu NA, et al. Studies on the protective effect of dietary fish oil on gentamicin-induced nephrotoxicity and oxidative damage in rat kidney. *Prostaglandins Leukot Essent Fatty Acids* 2008; 78(6): 369-81.
doi: [10.1016/j.plefa.2008.04.008](https://doi.org/10.1016/j.plefa.2008.04.008).
27. Randjelovic P, Veljkovic S, Stojiljkovic N, et al. Gentamicin nephrotoxicity in animals: Current knowledge and future perspectives. *EXCLI J* 2017; 16: 388-99.
doi: [10.17179/excli2017-165](https://doi.org/10.17179/excli2017-165).
28. Shi S, Qi Z, Ma Q, et al. Normobaric Hyperoxia Reduces Blood Occludin Fragments in Rats and Patients With Acute Ischemic Stroke. *Stroke* 2017; 48(10): 2848-54.
doi: [10.1161/STROKEAHA.117.017713](https://doi.org/10.1161/STROKEAHA.117.017713).
29. Singhal AB, Wang X, Sumii T, et al. Effects of Normobaric Hyperoxia in a Rat Model of Focal Cerebral Ischemia-Reperfusion. *J Cereb Blood Flow Metab* 2002; 22(7): 861-8.
doi: [10.1097/00004647-200207000-00011](https://doi.org/10.1097/00004647-200207000-00011).
30. Pourkhalili K, Hajizadeh S, Tiraihi T, et al. Ischemia and reperfusion-induced arrhythmias: role of hyperoxic preconditioning. *J Cardiovasc Med (Hagerstown)* 2009; 10(8): 635-42.
doi: [10.2459/JCM.0b013e32832997f3](https://doi.org/10.2459/JCM.0b013e32832997f3).
31. Losada DM, Jordani ME, Jordani MC, et al. Should Preconditioning Hyperbaric Oxygenation Protect the Liver Against Ischemia-Reperfusion Injury? An Experimental Study in a Rat Model. *Transplant Proc* 2014; 46(1): 56-62.
doi: [10.1016/j.transproceed.2013.10.044](https://doi.org/10.1016/j.transproceed.2013.10.044).
32. Rasoulia B, Kaeidi A, Pourkhodad S, et al. Effects of pretreatment with single-dose or intermittent oxygen on Cisplatin-induced nephrotoxicity in rats. *Nephrourol Mon* 2014; 6(5): e19680.
doi: [10.5812/numonthly.19680](https://doi.org/10.5812/numonthly.19680).
33. Pei J, Cai S, Song S, et al. Normobaric hyperoxia plays a protective role against renal ischemia-reperfusion injury by activating the Nrf2/HO-1 signaling pathway. *Biochem Biophys Res Commun* 2020; 532(1): 151-8.
doi: [10.1016/j.bbrc.2020.07.004](https://doi.org/10.1016/j.bbrc.2020.07.004).
34. Qi Z, Yuan S, Liu KJ, et al. Normobaric hyperoxia plays a neuroprotective role after cerebral ischemia by maintaining the redox homeostasis and the level of connexin43 in astrocytes. *CNS Neurosci Ther* 2022; 28(10): 1509-18.
doi: [10.1111/cns.13875](https://doi.org/10.1111/cns.13875).
35. Rasoulia B, Jafari M, Mahbod M, et al. Pretreatment with Oxygen Protects Rat Kidney from Cisplatin Nephrotoxicity. *Ren Fail* 2010; 32(2): 234-42.
doi: [10.3109/08860221003592838](https://doi.org/10.3109/08860221003592838).
36. Tavafi M, Ahmadvand H, Tamjidipour A, et al. Effect of normobaric hyperoxia on gentamicin-induced nephrotoxicity in rats. *Iran J Basic Med Sci* 2014; 17(4): 287-93.
<https://pubmed.ncbi.nlm.nih.gov/24904722/>.
37. Balaha MF, Alamer AA, Eisa AA, et al. Shikonin Alleviates Gentamicin-Induced Renal Injury in Rats by Targeting Renal Endocytosis, SIRT1/Nrf2/HO-1, TLR-4/NF-κB/MAPK, and PI3K/Akt Cascades. *Antibiotics (Basel)* 2023; 12(5): 826.
doi: [10.3390/antibiotics12050826](https://doi.org/10.3390/antibiotics12050826).
38. Tähep Id P, Valen G, Starkopf J, et al. Pretreating rats with hyperoxia attenuates ischemia-reperfusion injury of the heart. *Life Sci* 2001; 68(14): 1629-40.
doi: [10.1016/s0024-3205\(01\)00964-x](https://doi.org/10.1016/s0024-3205(01)00964-x).
39. Abouzed TK, Sherif EAE, Barakat MES, et al. Assessment of gentamicin and cisplatin-induced kidney damage mediated via necrotic and apoptosis genes in albino rats. *BMC Vet Res* 2021; 17(1): 350.
doi: [10.1186/s12917-021-03023-4](https://doi.org/10.1186/s12917-021-03023-4).
40. Sedaghat Z, Fatemikia H, Tanha K, et al. Evaluating the Recovery Process of Renal Ischemia/Reperfusion Injury in Rats Using Small-Animal SPECT. *Iran South Med J* 2019; 22(2): 77-89. (Persian)
doi: [10.29252/ismj.22.2.77](https://doi.org/10.29252/ismj.22.2.77).

Original Article

Repeated Daily Normobaric Hyperoxia: A Non-Pharmacological Strategy Against Gentamicin-Induced Nephrotoxicity

Z. Akbari (PhD)^{1*}, I. Ansari (MD)², Z. Karimi (PhD)³, S. Zendeboodi (MD)⁴,
K. Tanha (PhD)⁵, M. Asadi (MD)⁶, Kh. Pourkhalili (PhD)^{1**}

¹ Department of Physiology, School of Medicine, Bushehr University of Medical Sciences, Bushehr, Iran

² Student Research Committee, Bushehr University of Medical Sciences, Bushehr, Iran

³ Nephro-Urology Research Center, Shiraz University of Medical Sciences, Shiraz, Iran

⁴ Department of Internal Medicine, School of Medicine, Bushehr University of Medical Sciences, Bushehr, Iran

⁵ Medical Physics and Biomedical Engineering Department, Tehran University of Medical Sciences, Tehran, Iran

⁶ The Persian Gulf Nuclear Medicine Research Center, The Persian Gulf Biomedical Sciences Research Institute, Bushehr University of Medical Sciences, Bushehr, Iran

(Received 31 Oct, 2023)

Accepted 28 Nov, 2023)

Background: Gentamicin (GM) induced nephrotoxicity is one of the most common causes of acute kidney injury and limits its administration. Evidence suggests that pre-treatment with oxygen increases the activity of antioxidant enzymes and protects tissues against different kinds of damage. In this study, the effect of daily normobaric hyperoxia pre-treatment on alleviating gentamicin induced nephrotoxicity was investigated.

Materials and Methods: Twenty-eight male Wistar rats were randomly divided into four groups (n=7): Control (room air); Gentamicin (100 mg/kg, IP, for 9 days); Hyperoxia60 (60 min daily pretreatment with 95% oxygen and then 100 mg/kg gentamicin, IP, for 9 days) and Hyperoxia180 (180 min daily pretreatment with 95% oxygen and then 100 mg/kg gentamicin, IP, for 9 days). Then 24 h urine was collected and on day 10, the rats were sacrificed for serum, urine and renal tissue sampling.

Results: Results showed that hyperoxia significantly enhanced renal antioxidative capacity and decreased serum creatinine and renal failure index. Histological examination and SPECT scan also showed that tissue damage in the hyperoxia groups was lower compared to the gentamicin group. However, hyperoxia effect on body weight, kidney-to-body weight ratio, urine volume, blood urea nitrogen and glomerular filtration was not significant.

Conclusion: Although pre-treatment with hyperoxia enhances the antioxidant capacity of renal tissue and improves some of the functional and histopathological parameters of the kidney, it failed to completely restore the adverse effects of gentamicin-induced nephrotoxicity. Thus, more studies are needed to determine the clinical effect of hyperoxia on gentamicin-induced nephrotoxicity.

Keywords: Gentamicin, nephrotoxicity, normobaric hyperoxia, antioxidant

©Iran South Med J. All rights reserved

Cite this article as: Akbari Z, Ansari I, Karimi Z, Zendeboodi S, Tanha K, Asadi M, Pourkhalili Kh. Repeated Daily Normobaric Hyperoxia: A Non-Pharmacological Strategy Against Gentamicin-Induced Nephrotoxicity. Iran South Med J 2023; 26(2): 77-91

**Address for correspondence: Department of Physiology, School of Medicine, Bushehr University of Medical Sciences, Bushehr, Iran.

E. mail: kh_pourkhalili@yahoo.com

*ORCID: 0000-0003-0978-588X

**ORCID: 0000-0003-0152-1900

Website: <http://bpums.ac.ir>

Journal Address: <http://ismj.bpums.ac.ir>