



بررسی فراوانی یافته‌های غیر طبیعی تصویربرداری در مگنتیک رزونانس کلانژیوپانکراتوگرافی مجاری صفراوی و پانکراس

دکتر جمشید صابری فرد*^۱، دکتر علی رادمهر^۲

۱ استادیار رادیولوژی، دانشکده پزشکی، بخش رادیولوژی، دانشگاه علوم پزشکی بوشهر

۲ دانشیار رادیولوژی، دانشکده پزشکی، بخش رادیولوژی، دانشگاه علوم پزشکی تهران

چکیده

زمینه: مگنتیک رزونانس کلانژیوپانکراتوگرافی (Magnetic resonance cholangiopancreatography) در طی سال‌های اخیر از لحاظ تکنیکی بهبود چشم‌گیری داشته است و نشان داده شده است که می‌تواند کاربردهای بالینی وسیعی در تصویربرداری مجاری صفراوی و پانکراس داشته باشد. مطالعات اخیر نشان داده‌اند که مگنتیک رزونانس کلانژیوپانکراتوگرافی جهت بررسی سنگ مجرای صفراوی مشترک، انسداد بدخیم و خوش‌خیم مجاری صفراوی و پانکراس، آنومالی‌های مادرزادی و پانکراتیت مزمن قابل مقایسه و یا حتی بهتر از تکنیک‌های دیگر مانند سونوگرافی، سی‌تی اسکن و کلانژیوپانکراتوگرافی پس‌گستر آندوسکوپی (endoscopic retrograde cholangiopancreatography) است.

مواد و روش‌ها: در این روش تصویربرداری از MRI برای مشاهده مایعات دارای سرعت آهسته مانند صفرا به صورت سیگنال بالا استفاده می‌شود. مکانیسم‌های Heavily T2-Weighted عمدتاً برای مگنتیک رزونانس کلانژیوپانکراتوگرافی به همراه تکنیک Single-Shot echo-train spin echo به کار می‌روند. در این مطالعه یافته‌های مگنتیک رزونانس کلانژیوپانکراتوگرافی و فراوانی بیماری‌های مختلف مجاری صفراوی و پانکراس در تعداد ۲۹۳ بیمار طی سال‌های ۱۳۷۹ الی ۱۳۸۵ مورد بررسی قرار گرفته است.

یافته‌ها: فراوانی بیماری‌های انسدادی و غیر انسدادی مجاری صفراوی و پانکراتیک به تفکیک در جداول و نمودارهای مربوطه آورده شده است. سنگ‌های صفراوی بیشترین فراوانی را در بالغین و کیست کلدوک مادرزادی بیشترین فراوانی در اطفال را نشان می‌دهند.

نتیجه‌گیری: یافته‌های این مطالعه نشان می‌دهد که مگنتیک رزونانس کلانژیوپانکراتوگرافی می‌تواند به‌عنوان یک روش تصویربرداری غیر تهاجمی و دقیق در تشخیص بیماری‌های مجاری صفراوی و پانکراتیک مورد استفاده قرار گیرد.

واژگان کلیدی: کلانژیوپانکراتوگرافی، تصویر برداری رزونانس مغناطیسی، مجاری صفراوی، پانکراس

دریافت مقاله: ۸۷/۵/۷- پذیرش مقاله: ۸۸/۷/۲۵

* بوشهر، خیابان معلم، دانشگاه علوم پزشکی و خدمات بهداشتی درمانی، دانشکده پزشکی، صندوق پستی: ۷۵۱۴۶۳۳۳۴۱

مقدمه

به کار می‌رود. تصاویر با کیفیت بالا که به وسیله MRCP تهیه می‌شوند شبیه به تصاویر کلانژیوگرافی مستقیم هستند (۳-۱).

MRCP هنوز در حال پیشرفت است و به عنوان یک روش مفید پذیرفته شده است و به طور وسیعی در ارزیابی غیرتهاجمی مجاری صفراوی و پانکراس مورد استفاده قرار می‌گیرد.

مطالعات اخیر نشان داده‌اند که MRCP جهت بررسی سنگ مجرای صفراوی مشترک، انسداد خوش‌خیم و بدخیم مجاری صفراوی و پانکراس، آنومالی‌های مادرزادی و پانکراتیت مزمن قابل مقایسه و یا حتی بهتر از تکنیک‌های دیگر مانند سونوگرافی، CT اسکن و ERCP است (۷-۱). با بهبود تکنیکی بیشتر، انتظار می‌رود که MRCP جایگزین ERCP تشخیصی در بررسی سیستم صفراوی و پانکراس شود.

MRCP دارای مزایایی نسبت به ERCP است که به عنوان روش استاندارد تصویربرداری مجاری صفراوی و پانکراتیک مورد قبول بوده است. به دلیل این‌که MRCP یک روش غیرتهاجمی است به‌طور کلی از عوارضی که در حین ERCP اتفاق می‌افتد شامل پانکراتیت، خون‌ریزی و سوراخ‌شدگی لوله گوارش اجتناب می‌شود. عوارض ذکر شده در حدود ۵ درصد از موارد ERCP دیده می‌شوند (۱، ۲، ۷ و ۸).

برخلاف ERCP، MRCP به‌سرعت قابل انجام است و بیمار تحت تابش اشعه یونیزان و یا ماده حاجب قرار نمی‌گیرد. MRCP همچنین در ارزیابی بیمارانی که در آن‌ها ERCP با شکست مواجه شده است و یا ERCP در آن‌ها قابل انجام نبوده است نیز مفید است (۱۸ و ۱۹). در برخی بیماران به علت تغییرات پس از جراحی در لوله گوارش ERCP امکان‌پذیر

در زمان اولین کاربرد بالینی مگنتیک رزونانس کلانژیوپانکراتوگرافی (MRCP)^۱، در بیش از یک دهه گذشته، این روش تصویر برداری تنها به‌عنوان یک تکنیک نوظهور بود که توانایی آن در تصویربرداری از مجاری صفراوی و پانکراس مورد سؤال بود. از آن زمان تا کنون پیشرفت‌های زیادی در این زمینه حاصل شده است و نشان داده شده که MRCP می‌تواند کاربردهای بالینی وسیعی در تصویربرداری مجاری صفراوی و پانکراس داشته باشد (۵-۱).

برای مدت‌های طولانی کلانژیوپانکراتوگرافی مستقیم با استفاده از کلانژیوپانکراتوگرافی پس‌گستر آندوسکوپی (ERCP)^۲ و PTC^۳ نقش عمده‌ای در تشخیص بیماری‌های صفراوی و پانکراس ایفا می‌کردند. با وجود این، روش‌های ذکر شده دارای معایبی از جمله نیاز به اشعه یونیزه کننده و تزریق ماده حاجب می‌باشند. ERCP تشخیصی با موربیدیتی ۱ الی ۷ درصد و مرگ و میر ۱-۲/۰ درصد همراه است. این تکنیک به شدت وابسته به شخص انجام دهنده است و کانولاسیون ناموفق و بررسی ناکامل به‌ترتیب در ۳-۹ درصد موارد و ۶ درصد موارد اتفاق می‌افتد (۱، ۲، ۱۷ و ۱۸). علاوه بر این کلانژیوپانکراتوگرافی مستقیم نمی‌تواند مجاری صفراوی و پانکراتیک را در بیمارانی که انسداد شدید و یا کامل دارند دقیقاً نشان دهد.

در این روش، از تصویربرداری MRI^۴ برای مشاهده مایعات دارای سرعت آهسته مانند صفرا، به صورت سیگنال بالا استفاده می‌شود. مکانیسم‌های Heavily T2-Weighted عمدتاً برای MRCP به همراه تکنیک Single-Shot echo-train spin echo

^۱ Magnetic resonance cholangiopancreatography

^۲ Endoscopic retrograde cholangiopancreatography

^۳ Percutaneous transhepatic cholangiopancreatography

^۴ Magnetic resonance imaging

متخصص رادیولوژی با تجربه تهیه گردیده‌اند. MRCP به‌وسیله سکانس heavily T2 weighted انجام شده است. نوع دستگاه IRIS کمپانی هیتاچی با قدرت ۰/۳ تسلا است پروتکل MRCP که در این دستگاه به کار می‌رود با سکانس Heavily T2 و همچنین Single shot می‌باشد. بیماران جهت انجام MRCP حدوداً ۶ ساعت ناشتا بودند؛ زیرا غذا خوردن موجب انقباض کیسه صفرا می‌شود که در بررسی سیستم صفراوی ایجاد مشکل می‌کند. در ابتدا تصاویر اولیه (Source image) تهیه می‌شدند و سپس این تصاویر به‌وسیله روش‌های پس‌پردازش با الگوریتم MIP^۵ بازسازی می‌شدند.

بیمارانی که از مراکز درمانی مختلف به مرکز تصویربرداری ارجاع می‌شدند با تکنیک ذکر شده در بالا مورد MRCP قرار می‌گرفتند. اطلاعات مورد نظر از طریق بیمار و پرونده پزشکی وی و همچنین گزارش MRCP جمع‌آوری شده و به وسیله نرم‌افزار SPSS نسخه ۱۳ (SPSS Inc., Chicago, IL, USA) مورد تجزیه و تحلیل آماری قرار گرفتند.

یافته‌ها

در این مطالعه در طی سال‌های ۱۳۷۹ الی ۱۳۸۵ تعداد ۲۹۳ بیمار مورد بررسی قرار گرفتند. از این تعداد بیمار ۱۴۸ مورد زن و ۱۴۵ مورد مرد بودند. متوسط سنی بیماران در این مطالعه ۵۲/۷ سال و حداقل و حداکثر سن بیماران مورد مطالعه ۱ و ۹۳ سال بودند. یافته‌های پاتولوژیک MRCP در بیماران مورد مطالعه شامل موارد زیر است که در جدول شماره ۱ نیز قابل مشاهده است. شایع‌ترین یافته در این مطالعه سنگ در مجاری صفراوی و کیسه صفرا بوده است.

نیست و در این موارد MRCP بسیار کمک کننده است. نمونه این‌گونه اعمال جراحی آناستوموزهای صفراوی-روده‌ای یا پانکراتیک-روده‌ای و یا جراحی بیلروت II (Bilroth II) هستند. بنابراین جهت بررسی مجاری صفراوی و پانکراتیک در بیمارانی که سابقه این‌گونه جراحی‌ها را دارند MRCP روش انتخابی است.

در این مطالعه، یافته‌های تصویربرداری MRCP در بیماران دچار بیماری‌های مجاری صفراوی و پانکراتیک مورد بررسی قرار گرفتند.

محدودیت عمده MRCP در عدم امکان مداخلات درمانی همزمان است (۱ و ۲). کاربردهای بالینی MRCP فراوان هستند و شامل تشخیص سنگ مجاری صفراوی؛ بیماری‌های بدخیم صفراوی و پانکراتیک؛ آنومالی‌های مادرزادی مانند کیست کلدوک، مجاری صفراوی نابجا و پانکراس دیویزم (Pancreas divisum)؛ کلانژیت اسکروزان اولیه (PSC)؛ پانکراتیت مزمن و حاد؛ و بیماری‌های کیسه صفرا مانند سنگ و کارسینوم است (۱۶-۹).

مواد و روش کار

در این نوع مطالعه یافته‌های MRCP برای ۲۹۳ بیمار مورد مطالعه جمع‌آوری شده و مورد دسته‌بندی و بررسی قرار می‌گیرند.

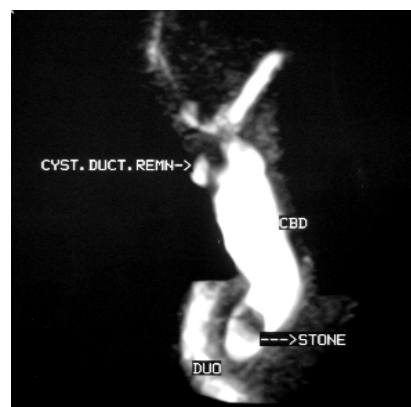
جمعیت مورد مطالعه بیماران دچار بیماری مجاری صفراوی و پانکراتیک بودند که در طی سال‌های ۱۳۷۹ الی ۱۳۸۵ مورد تصویربرداری بوسیله MRCP قرار گرفته بودند. بیمارانی که دارای MRCP نرمال بودند از این مطالعه حذف شدند و تنها بیمارانی وارد مطالعه شدند که یافته‌های غیرطبیعی در MRCP آن‌ها مشاهده شده بود. تمام تصاویر MRCP تحت نظارت مستقیم

⁵ Maximum intensity projection

جدول ۱: توزیع فراوانی جمعیت مورد مطالعه بر حسب نوع یافته‌ها در مگتیک رزونانس کلانژیوگرافی

درصد	تعداد	یافته مگتیک رزونانس کلانژیوگرافی
۲۹/۷	۸۷	سنگ مجرای صفراوی
۱۳/۹	۴۱	کلانژیوکارسینوم
۱۰/۹	۳۲	سنگ کیسه صفرا
۹/۲	۲۷	تومور پانکراس
۸/۲	۲۴	کیست کلدوک
۷	۲۳	پانکراتیت مزمن
۷/۱	۲۱	عوارض پس از عمل
۶/۵	۱۹	کلانژییت اسکروزان اولیه
۵/۸	۱۷	تنگی خوش خیم مجرای صفراوی
۳/۴	۱۰	تنگی آناستوموز
۳/۴	۱۰	تهاجم یا متاستاز به پورتا هپاتیس
۳/۱	۹	کارسینوم پری آمپولاری
۱/۷	۵	کیست هپاتیک
۱/۴	۴	کارسینوم کیسه صفرا
۰/۷	۲	پانکراتیت حاد
۳/۱	۹	سایر علل

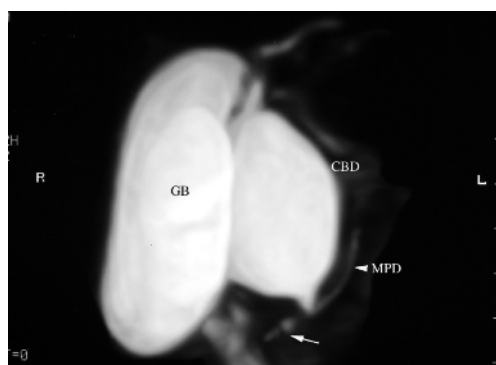
سنگ مجرای صفراوی در ۸۷ مورد (۲۹/۷ درصد) و سنگ کیسه صفرا در ۳۲ مورد (۱۰/۹ درصد) از بیماران مورد مطالعه مشاهده شد. سنگ‌های صفراوی عمدتاً به صورت نقص پرشدگی در مقابل سیگنال بالای صفرا در مجاری صفراوی و کیسه صفرا مشاهده می‌شوند (شکل ۱).



شکل ۱: مجاری صفراوی داخل و خارج کبدی متسع هستند. سنگ انتهای مجرای صفراوی مشترک به صورت یک نقص پرشدگی مشاهده می‌شود. باقیمانده مجرای سیستیک به دنبال کله سیستکتومی قبلی دیده می‌شود.

شایع‌ترین بدخیمی مجاری صفراوی کلانژیوکارسینوم می‌باشد. در این مطالعه نیز ۴۱ مورد کلانژیوکارسینوم مشاهده شد که از این تعداد ۲۴ مورد کلانژیوکارسینوم دیستال مجرای صفراوی مشترک و ۱۷ مورد کلانژیوکارسینوم ناف کبد (تومور کلاتسکین) بود. در این مطالعه ۲۸ بیمار دچار تومور پانکراس بودند که ۹/۶ درصد کل بیماران را تشکیل می‌داد.

کیست کلدوک یکی از بیماری‌های مادرزادی مجاری صفراوی است که در این مطالعه انواع مختلف آن در ۲۴ بیمار مشاهده شد (شکل ۲). فراوانی انواع مختلف کیست کلدوک به شرح زیر است. نوع ۱a که اتساع کیستیک مجرای صفراوی مشترک است در ۶ مورد، نوع ۱b که اتساع سگمتال و کیستیک مجرای صفراوی مشترک است، در یک مورد دیده شد. نوع ۱c اتساع دوکی شکل مجرای صفراوی خارج کبدی است که در ۴ مورد مشاهده شد. نوع ۲ دیورتیکول مجرای صفراوی مشترک است و در ۲ مورد مشاهده شد. نوع ۳ که نادرترین نوع کیست کلدوک است در این مطالعه دیده نشد.



شکل ۲: تصویر ضایعه کیستیک در مجرای صفراوی مشترک (کیست کلدوک نوع 1a) همراه با اتصال غیر طبیعی مجرای صفراوی و پانکراتیک (Anomalous pancreaticobiliary junction) در یک کودک ۵ ساله با تب و لرز مشاهده می‌شود.

نوع ۴a شامل اتساع کیستیک مجاری صفراوی داخل و خارج کبدی است، در ۶ مورد مشاهده شد و در نوع ۴b کیست‌ها در مجاری صفراوی خارج کبدی مشاهده

نمی‌گنجد نیز ۹ مورد را شامل می‌شدند. این گروه آخر شامل پاتولوژی‌های گوناگونی می‌شود که عبارتند از: مجرای هپاتیک فرعی راست، کیسه صفراوی دوتایی، آتروفی لوب چپ با اتساع مجرای صفراوی چپ، کیست پانکراس به صورت یافته اتفاقی، کیست دوپلیکاسیون دئودنوم، فاسیولاهپاتیکا و دیورتیکول دئودنوم با توجه به اینکه در یک بیمار ممکن است بیش از یک یافته پاتولوژیک مشاهده شود مجموع موارد فوق بیش از تعداد کل بیماران است.

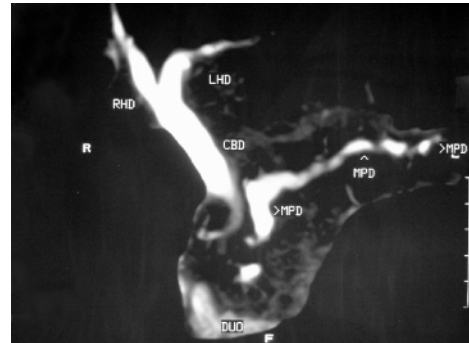
بحث

در این تحقیق کاربرد مگنتیک رزونانس کلانژیوپانکراتوگرافی (MRCP) در بررسی سیستم صفراوی و پانکراس مورد مطالعه قرار گرفته است.

در این مطالعه پاتولوژی‌های مختلفی در سیستم صفراوی و پانکراس مشاهده شد. در بیماران کوچکتر از ۲۰ سال کیست کلدوک دارای بیشترین فراوانی است (۲۲ مورد). این یافته نشان می‌دهد که در سنین پایین باید همواره بیماری‌های مادرزادی مجاری صفراوی و پانکراس را در بیمارانی که جهت بررسی سیستم صفراوی و پانکراس مراجعه می‌کنند در نظر داشته باشیم.

در این مطالعه MRCP توانست به خوبی موقعیت و اندازه و تعداد کیست‌های کلدوک را نشان دهد که این در برنامه‌ریزی نوع درمان جراحی بسیار کمک کننده است. یک یافته جالب توجه در بیماران دچار کیست کلدوک اتصال غیر طبیعی مجاری صفراوی مشترک و پانکراتیک با یکدیگر است که یک مجرای مشترک طولی را تشکیل می‌دهند (Anomalous Pancreaticobiliary junction). این یافته در ۷ مورد از بیماران دچار کیست کلدوک در

می‌شوند که در یک مورد دیده شد. نوع ۵ یا بیماری کارولی که شامل کیست‌های متعدد مجاری صفراوی داخل کبدی است در ۳ مورد یافت شد. پاتولوژی شایع دیگر در این مطالعه پانکراتیت مزمن است که در ۲۳ مورد (۷ درصد) بیماران مشاهده شد (شکل ۳).



شکل ۳: اتساع و نامنظمی مجرای پانکراتیک اصلی در نتیجه پانکراتیت مزمن مشاهده می‌شود. مجرای صفراوی مشترک در قسمت دیستال دچار تنگی شده است و مجاری پروگزیمال به آن متسع هستند.

عوارض پس از عمل در ۲۱ مورد (۷/۱ درصد) دیده شد که شامل تنگی مجرای صفراوی خارج کبدی در ۱۲ مورد، نشت صفرا ۸ مورد و هماتوم در یک مورد بود. تنگی محل آناستوموز صفراوی-روده ای نیز در ۱۰ مورد از بیماران مورد مطالعه دیده شد.

کلانژیست اسکروزان اولیه در ۱۹ بیمار (۶/۵ درصد) و تنگی خوش‌خیم مجرای صفراوی در ۱۷ مورد (۵/۸ درصد) دیده شد.

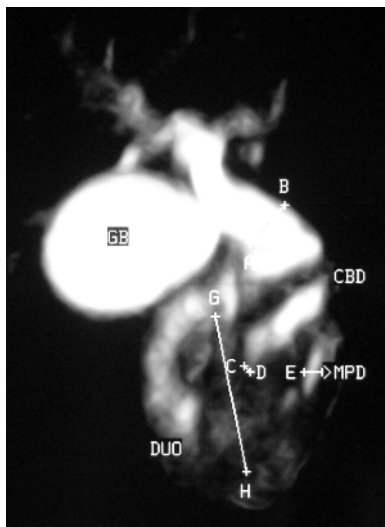
تهاجم تومورال یا متاستاز به پورتاهپاتیس در ۱۰ مورد (۳/۴ درصد) مشاهده شد. این موارد شامل کارسینوم معده (یک مورد)، لنفوم معده (یک مورد)، لنفادنوپاتی ناف کبد (۴ مورد) و متاستاز از تومورهای دوردست ۴ مورد بود.

کارسینوم پری آمولار ۹ مورد، کیست هیداتید ۵ مورد، کارسینوم کیسه صفرا ۴ مورد و پانکراتیت حاد ۲ مورد مشاهده شدند. سایر عللی که در تقسیم‌بندی فوق

انسداد نشان داد. از طرف دیگر اکثر بیماران دچار بدخیمی صفراوی و پانکراتیک بدحال بوده و انجام کلانژیوگرافی مستقیم در آنها با عوارض بیشتری همراه است.

کلانژیوکارسینوم در این مطالعه دارای بیشترین فراوانی در بین بدخیمی‌های صفراوی و پانکراس می‌باشد.

یکی از کاربردهای دیگر MRCP کمک به تشخیص پاتولوژی‌های پانکراس است (۲۵-۲۰). با توجه به مورفولوژی مجرای پانکراتیک در MRCP تا حدود زیادی می‌توان علل بدخیم و خوش‌خیم را متمایز نمود. اتساع نامنظم همراه با نمای دانه تسبیح و نمای زنجیره‌ای از دریاچه‌ها مشابه آنچه که در کلانژیوگرافی مستقیم مشاهده می‌شود در MRCP نیز مطرح کننده پانکراتیت مزمن (شکل ۳) در مقابل کارسینوم پانکراس است (شکل ۴).



شکل ۴: اثر فشاری توده سر پانکراس بر لوپ دئودنوم و انسداد قسمت دیستال مجرای صفراوی مشترک و پانکراتیک اصلی در یک مرد ۷۰ ساله دچار سرطان سر پانکراس مشاهده می‌شود. مجاری صفراوی و پانکراتیک پروگزیمال به انسداد متسع هستند.

این تحقیق نیز مشاهده شد. MRCP در نشان دادن این ناهنجاری نیز بسیار مفید است و به زیبایی می‌تواند مجرای مشترک ناهنجرار را نمایان سازد. مشاهده این آنومالی از نظر برنامه‌ریزی و تعیین نوع عمل جراحی بسیار مهم است.

یافته شایع دیگر در این تحقیق سنگ‌های مجاری صفراوی و کیسه صفرا است. سنگ‌های صفراوی در MRCP به صورت نقص پرشدگی در زمینه سیگنال بالای ناشی از صفرا در مجاری صفراوی و کیسه صفرا مشاهده می‌شوند. MRCP می‌تواند به خوبی اندازه و تعداد سنگ‌های موجود و محل دقیق آنها را نشان دهد.

بیماری‌های بدخیم مجاری صفراوی و پانکراس پس از سنگ‌ها دارای بیشترین فراوانی در بیماران مورد مطالعه در این تحقیق می‌باشند (۹۰ مورد). در بیماران بالای ۶۰ سال بیشترین فراوانی بدخیمی (۶۴ مورد) مشاهده می‌شود که اهمیت در نظر گرفتن بیماری‌های بدخیم مجاری صفراوی و پانکراس در هنگام بررسی MRCP این بیماران را نشان می‌دهد. نکته قابل توجه در مورد بدخیمی‌های سیستم صفراوی و پانکراس این است که اغلب موارد بدخیمی با انسداد مجرای صفراوی و یا پانکراتیک همراه هستند، بنابراین در صورت انجام روش‌های کلانژیوگرافی مستقیم مانند ERCP و PTC به دلیل انسداد کامل در مسیر ماده حاجب ممکن است مجاری دیستال به خوبی به وسیله ماده حاجب پر نشوند و بررسی کلانژیوگرافیک به صورت ناقص انجام شود. با توجه به این‌که در MRCP نیازی به تزریق ماده حاجب جهت مشاهده مجاری صفراوی و پانکراتیک نیست به خوبی می‌توان تمام قسمت‌های مجاری صفراوی و پانکراتیک را در قسمت پروگزیمال و دیستال به

مشاهده شد. این بیماری با تنگی‌ها و اتساع‌های متعدد در مجاری صفراوی داخل و یا خارج کبدی مشاهده می‌شود. MRCP می‌تواند جایگزین مناسبی برای ERCP در بررسی کلانژیوت اسکلروزان اولیه باشد به ویژه این‌که این بیماران نیاز به پیگیری مداوم پیشرفت بیماری دارند و به دلیل غیرتهاجمی و ساده‌تر بودن MRCP در مقابل ERCP انجام آن به‌عنوان وسیله تشخیصی و نیز در پیگیری بسیار کمک‌کننده است.

در مجموع می‌توان گفت کلانژیوپانکراتوگرافی رزونانس مغناطیسی یکی از روش‌های تشخیصی مفید است که می‌توان از آن در تشخیص طیف وسیعی از بیماری‌های مجاری صفراوی و پانکراس بهره گرفت.

مسئلاً مطالعات تحلیلی با مقایسه این روش تصویر برداری و روش‌های تهاجمی قدیمی تر مانند اندوسکوپی رتروگرید کلانژیوگرافی در تعیین نقش کلانژیوپانکراتوگرافی رزونانس مغناطیسی کمک کننده خواهند بود.

از جمله مزایای دیگر MRCP مشاهده کیست‌های کاذب تشکیل شده در زمینه پانکراتیت حاد یا مزمن است در حالی که کلانژیوگرافی مستقیم تنها اثر فشاری احتمالی آن‌ها بر روی مجاری صفراوی و پانکراس دیده می‌شود.

با توجه به افزایش عمل‌های جراحی سیستم صفراوی و پانکراس به ویژه جراحی‌های لاپاراسکوپی میزان عوارض مختلف ناشی از این جراحی‌ها نیز افزایش یافته است. MRCP به عنوان یک وسیله غیرتهاجمی جهت بررسی عوارض صفراوی پس از جراحی مناسب است. می‌توان MRCP را برای بهتر نمایان کردن آناتومی موجود و آگاهی از آنومالی‌های احتمالی قبل از عمل جراحی (معمول و یا لاپاراسکوپی) انجام داد. به‌وسیله MRCP می‌توان محل تنگی ناشی از عمل و یا محل آناستوموز و همچنین نشست صفرا از محل عمل و آناستوموز را به‌خوبی مشخص نمود.

یکی از یافته‌های دیگر در این مطالعه کلانژیوت اسکلروزان اولیه می‌باشد که در ۱۹ مورد از بیماران

References:

1. Motahara T, Semelka RC, Bader TR. MR cholangio pancreatography. Radiol clin N Am 2003; 41:89-96.
 2. Fulcher AS, Turner MA. MR cholangiopancreatography. Radiol clin N Am 2002; 40:1363-76.
 3. Fulcher AS, Turner MA, Capps GW. MR cholangiography: Technical advances and clinical applications. Radiographics. 1999; 19: 25-44.
 4. Chrysikopoulos H, Papanikolaou N, Pappas J, et al. MR cholangiopancreatography at 0.5 T with a 3D inversion recovery turbo-spin-echo sequence. Eur radiol 1997;7:1318-22.
 5. Morteale KJ, Ros PR. Anatomic variants of the biliary tree: MR cholangiographic findings and clinical applications. AJR Am J Roentgenol 2001; 77: 389-94.
 6. Boraschi P, Braccini G, Gignoni R, et al. MR cholangiopancreatography: value of axial and coronal fast Spin-Echo fat-suppressed T2-weighted sequences. Eur J Radiol 1999; 32:171-81.
 7. Cohen SA, Siegel JH, Kasmin FE. Complications of diagnostic and therapeutic ERCP. Abdom Imaging 1996; 21: 385-94.
 8. Zhong L, Xiao SD, Stoker J, et al. Magnetic resonance cholangiopancreatography. Chin J Dig Dis 2004;5:139-48.
 9. Taourel P, Bret PM, Reinhold C, et al. Anatomic variants of the biliary tree: diagnosis with MR cholangiopancreatography. Radiology 1996;199:521-7.
 10. Yamashita Y, et al. In vitro and clinical studies of image acquisition in breath-hold MR cholangiopancreatography. AJR Am J Roentgenol 1997;168:1449-54.
- Yamashita Y, Abe Y, Tang Y, et al. In vitro and clinical studies of image acquisition in breath-hold MR cholangiopancreatography: single-shot projection technique versus multislice technique. AJR Am J Roentgenol 1997;

- 168:1449-54.
11. Yu J, Turner MA, Fulcher AS, et al. Congenital anomalies and normal variants of the pancreaticobiliary tract and the pancreas in adults. *AJR Am J Roentgenol* 2006; 187: 1536-43.
 12. Majoie CB, Reeders JW, Sanders JB, et al. Primary sclerosing cholangitis: a modified classification of cholangiographic findings. *AJR Am J Roentgenol* 1991;157:495-7.
 13. Worawattanakul S, Semelka RC, Noone TC, et al. Cholangiocarcinoma: spectrum of appearances on MR images using current techniques. *Magn Reson Imaging* 1998;16:993-1003.
 14. Boraschi P, Gigoni R, Braccini G, et al. Detection of common bile duct stones before laparoscopic cholecystectomy. Evaluation with MR cholangiography. *Acta Radiol* 2002;43:593-8.
 15. Becker CD, Grossholz M, Becker M, et al. Choledocholithiasis and bile duct stenosis: diagnostic accuracy of MR cholangiopancreatography. *Radiology* 1997; 205: 523-30.
 16. Chan YL, Chan AC, Lam WW, et al. Choledocholithiasis: comparison of MR cholangiography and endoscopic retrograde cholangiography. *Radiology* 1996; 200:85-9.
 17. Irie H, Honda H, Jimi M, et al. Value of MR cholangiopancreatography in evaluating choledochal cysts. *AJR Am J Roentgenol* 1998;171:1381-5.
 18. Soto JA, Yucel EK, Barish MA, et al. MR cholangiopancreatography after unsuccessful or incomplete ERCP. *Radiology* 1996;199: 91-8.
 19. Varghese JC, Farrell MA, Courtney G, et al. Role of MR cholangiopancreatography in patients with failed or inadequate ERCP. *AJR Am J Roentgenol* 1999;173:1527-33.
 20. Sica GT, Braver J, Cooney MJ, et al. Comparison of endoscopic retrograde cholangiopancreatography with MR cholangiopancreatography in patients with pancreatitis. *Radiology* 1999;210:605-10.
 21. Fayad LM, Kowalski T, Mitchell DG. MR cholangiopancreatography: evaluation of common pancreatic diseases. *Radiol clin N Am* 2003; 41: 97-114.
 22. Johnson PT, Outwater EK. Pancreatic carcinoma versus chronic pancreatitis: dynamic MR imaging. *Radiology* 1999; 212: 213-8.
 23. Ichikawa T, Sou H, Araki T, et al. Duct-penetrating sign at MRCP: usefulness for differentiating inflammatory pancreatic mass from pancreatic carcinomas. *Radiology* 2001; 221:107-16.
 24. Adamek HE, Albert J, Breer H, et al. Pancreatic cancer detection with magnetic resonance cholangiopancreatography and endoscopic retrograde cholangiopancreatography: a prospective controlled study. *Lancet* 2000; 356:190-3.
 25. Hirohashi S, Hirohashi R, Uchida H. Pancreatitis: evaluation with MR cholangiopancreatography in children. *Radiology* 1997; 203: 411-5.