



## مروری بر سندرم Brown-Vialetto-Van Laere و تشخیص‌های افتراقی آن

شهریار نفیسی<sup>۱</sup>، سمیرا یادگاری<sup>۱\*</sup>، هومان سلیمی پور<sup>۲</sup>، رزیتا نائینی<sup>۱</sup>

<sup>۱</sup> بخش نورولوژی بیمارستان شریعی، دانشکده پزشکی، دانشگاه علوم پزشکی تهران

<sup>۲</sup> بخش نورولوژی، بیمارستان فاطمه‌زهرا، دانشکده پزشکی، دانشگاه علوم پزشکی بوشهر

<sup>۳</sup> مرکز تحقیقات پزشکی هسته‌ای خلیج فارس، پژوهشکده زیست‌پزشکی خلیج فارس، دانشگاه علوم پزشکی بوشهر

### چکیده

زمینه: سندرم Brown-Vialetto-Van Laere یکی از بیماری‌های تحلیل برنده نورولوژیک است که جزء اختلالات نورون حرکتی طبقه‌بندی می‌شود. این سندرم به لحاظ اپیدمیولوژیک نادر بوده اما در مناطق مختلف دنیا گزارش شده است. تظاهر بیماری اغلب به صورت کاهش شنوایی دوطرفه و فلج پیشرونده پونتوبولبر است. درگیری بخش موتور اعصاب کرانیال تحتانی نیز دیده می‌شود. تشخیص بر اساس یافته‌های بالینی و الکتروفیزیولوژی و رد نمودن موارد مشابه است.

مواد و روش‌ها: در این مطالعه مقالات یافت شده در پایگاه‌های اطلاعاتی scopus و ovid، Cochrane library pubmed مورد استفاده قرار گرفت. کلمات کلیدی جستجو شده عبارتند از: سندرم Brown-Vialetto-Van laere، اختلالات نورون حرکتی، فلج پونتوبولبر و کری حسی عصبی.

یافته‌ها: از تعداد ۳۵۱ مقاله یافت شده، تعداد ۲۵ مقاله مرتبط با موضوع مورد مطالعه مورد بررسی قرار گرفت. یافته‌ها تحت عناوین اپیدمیولوژی، پاتوژنز، تظاهرات بالینی، تشخیص و تشخیص افتراقی بیان می‌گردد.

نتیجه‌گیری: در این مطالعه سندرم Brown-Vialetto-Van Laere بر اساس یافته‌های بالینی و آزمایشگاهی با مرور کلیه موارد گزارش شده، شرح داده شده است. همچنین سندرم‌های مشابه پس از بررسی متون با تکیه بر موارد افتراق دهنده بیان شده است.

واژگان کلیدی: اختلالات نورون حرکتی، سندرم Brown-Vialetto-Van laere، فلج پونتوبولبر، کری حسی عصبی

دریافت مقاله: ۸۹/۸/۳- پذیرش مقاله: ۸۹/۱۰/۱۶

\*تهران، خیابان کارگر شمالی، بیمارستان شریعی

## مقدمه

سندرم فلج پونتوبولبر (pontobulbar palsy) که به‌عنوان سندرم براون-ویالتو-ونلاثر، Brown-Vialetto-Van Laere (BVVLS) نیز شناخته می‌شود، یکی از بیماری‌های نادر سیستم عصبی است که در گروه بیماری‌های درگیرکننده سلول شاخ قدامی طبقه‌بندی می‌شود. این سندرم با کاهش شنوایی یا ناشنوایی دوطرفه و درگیری اعصاب جمجمه‌ای به‌ویژه تحتانی مشخص می‌شود. با شیوع کمتر، درگیری بخش حرکتی اعصاب نخاعی و علائم نورو-محركه فوقانی (UMN)<sup>۱</sup> نیز محتمل است (۱).

این سندرم نخستین بار توسط براون (Brown) توصیف شد (۲). وی کودکی را شرح داد که اولین بار در سن ۱۲ سالگی دچار کری و فلج اعصاب مغزی (۷ و ۹، ۱۰-۱۲) شده بود. بیماری در پیگیری‌های بعدی در طی ۳ سال ماهیت پیش‌رونده داشت. سپس در سال ۱۹۳۶ ویالتو (Vialetto) (۳) و ونلاثر (Van Laere) (۴) به توصیف موارد مشابه پرداختند. تا سال ۲۰۰۷ تنها ۵۸ مورد از این سندرم گزارش شده است (۵).

## مواد و روش کار

برای بررسی موارد گزارش شده و مقالات مرتبط با این سندرم و تشخیص‌های افتراقی آن، کلمات سندرم Van laere-Vialetto-Brown، اختلالات نورو-حرکتی، فلج پونتوبولبر و کری حسی عصبی مورد جستجو قرار گرفت. منابع اطلاعاتی مورد جستجو شامل Pub Med، Cochrane library، Ovid و Scopus بودند.

## یافته‌ها

تعداد ۳۵۱ مقاله با استفاده از جستجوی کلمات کلیدی ذکر شده یافت شد که از این تعداد، ۲۴ مقاله مرتبط با سندرم Brown-Vialetto-Van Laere و تشخیص‌های افتراقی آن بودند. از کلیه مقالات مرتبط شامل گزارش موردی، گزارش موارد و مروری جهت نوشتن این مقاله در مورد سندرم Brown-Vialetto-Van Laere و تشخیص‌های افتراقی آن استفاده شد.

## اپیدمیولوژی

مواردی که تاکنون از سندرم BVVL گزارش شده است از مناطق مختلف جغرافیایی شامل اروپا، آسیا و آمریکای جنوبی می‌باشد. بیشترین موارد گزارش شده از انگلستان است. بیماری در جنس مؤنث شایع‌تر بوده (۴۱ نفر مؤنث در مقابل ۱۷ نفر مذکر با نسبت تقریبی ۳ به ۱) و سن شروع آن معمولاً در دهه اول یا دوم زندگی می‌باشد (۵). بروز بیماری در دهه سوم نادر بوده و فقط در ۲ مورد گزارش شده است (۶ و ۷). هاوکینز (Hawkins) پیشنهاد کرده است که میزان کشندگی بیماری در مردان بالاتر است (۸). بسیاری از مردان زودتر می‌میرند و تشخیص داده نشده باقی می‌مانند (۹ و ۱۰).

## پاتوژنز

علت این سندرم تا مارس ۲۰۱۰ ناشناخته بود و تا آن زمان نیمی از موارد گزارش شده بیماری به‌صورت تک‌گیر بوده‌اند (۵). در سایر موارد نحوه توارث به صورت اتوزومال مغلوب بوده و موارد نادری از توارث اتوزومال غالب هم گزارش شده است. به علاوه الگوی وابسته به X نیز پیشنهاد شده بود (۱).

<sup>1</sup> Upper Motor Neuron

شایع تر بوده و رفلکس پوستی کف پای اکستانسور بندرت دیده شده است (۱۳). علائم و نشانه‌های حسی نادر است.

شایع ترین تظاهر غیرعصبی بیماری، ضعف تنفسی به علت درگیری عضلات بین دنده‌ای و دیافراگم است که علت اصلی مرگ در بیماران مبتلا نیز می‌باشد (۱۴). نارسایی تنفسی به‌عنوان اولین تظاهر بیماری در یک مورد گزارش شده است (۱۵). موارد نادر دیگری از اولین تظاهر این سندرم به‌صورت اختلال تکلم توسط ساتاسیوم (Sathasivam) (۱۲) و ضعف اندام‌ها (۱۶) نیز شرح داده شده است؛ اما در این بیماران نیز در نهایت افت شنوایی به‌عنوان علامت شایع به مجموعه علائم بیمار افزوده شده است. سایر تظاهراتی که ممکن است با این سندرم همراهی داشته باشند رتینیت پیگمنتوزا و هیپرپیگمانتاسیون ماکولار هستند (۵).

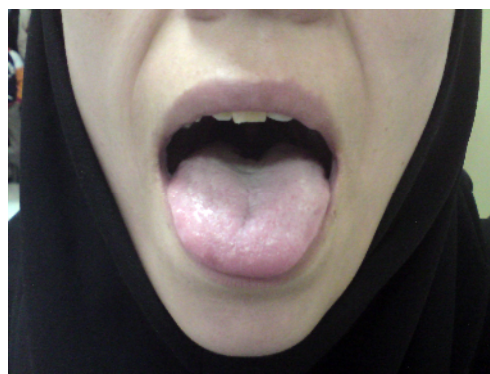
### تشخیص

تشخیص سندرم با در نظر گرفتن ویژگی‌های بالینی و خصوصیات الکتروفیزیولوژیک است. البته با توجه به تحقیقات اخیر احتمالاً روش تشخیصی قطعی جهت بیماری تست ژنتیک است (۱۱) که در حال حاضر به‌طور رایج در دسترس نمی‌باشد. تست‌های بیوشیمیایی در بیماران نرمال بوده و یافته‌های تصویربرداری نیز کمک بیشتری به تشخیص نمی‌کنند. تنها در موارد نادری برخی تغییرات غیراختصاصی در MRI مغزی بیماران از قبیل آتروفی ساقه مغز و مخچه (۵) و افزایش سیگنال در ماده سفید و ساقه مغز گزارش شده است (۱۸). بررسی مایع مغزی نخاعی نشان‌دهنده افزایش مختصر پروتئین بوده است (۵). بیوپسی عصب

به‌تازگی، گرین (Green) و همکاران با مطالعه هفت خانواده مبتلا به این سندرم موفق به شناسایی موتاسیون ژن C20orf54 واقع بر کروموزوم 20p13 شدند (۱۱). ۹ مورد گزارش شده توسط وی همگی دارای توارث اتوزوم مغلوب بوده‌اند.

### تظاهرات بالینی

شایع‌ترین تظاهر بیماری به‌صورت کاهش شنوایی دوطرفه -با شروع آهسته یا ناگهانی- می‌باشد (۱) و (۱۰). کاهش شنوایی غالباً اولین علامت بروز سندرم نیز است. درگیری سایر اعصاب مغزی بیشتر شامل بخش موتور اعصاب (۷ و ۹، ۱۲-۱۰) می‌باشد (شکل-۱).



شکل ۱) آتروفی زبان و فاسیکولاسیون در یک بیمار مبتلا به سندرم BVVL.

ممکن است بین بروز افت شنوایی و سایر تظاهرات بیماری سال‌ها فاصله وجود داشته باشد. این فاصله در مردان به‌طور متوسط ۵/۲ سال و در زنان ۱۰/۸ سال می‌باشد (۱۲). سایر تظاهرات نورولوژیک عبارتند از: اختلال تکلم، آتروفی عصب اپتیک، اختلال عملکرد اتونوم و صرع (۵). نقایص نورون محرکه تحتانی مانند ضعف، آتروفی و فاسیکولاسیون به‌طور شایع گزارش شده است، اما علائم UMN شیوع کمتری دارد. در این میان افزایش رفلکس‌های و تری عمقی و کلونوس

وجود داشته باشد (۱۳). اکثر موارد گزارش شده از Madras MND محدود به جنوب هند است. به علاوه این بیماری در مردان شایع تر بوده و با توزیع جنسی مشابه داشته است. توارث فامیلی نادر، بروز شایع تر علائم UMN (بیشتر از ۷۵ درصد بیماران) و سیر خوش خیم تر در Madras MND از جمله تفاوت های دیگر بیماری مذکور با سندرم BVVL می باشد (۲۱-۲۳).

فلج بولبر پیشرونده ارثی progressive hereditary (bulbar palsy) یا سندرم فازبولونده (Faziolonde) نیز با شروع در سن پایین، گزارش برخی موارد فامیلیال و فلج پیشرونده اعصاب کرانیال مشابه سندرم BVVL می باشد، با این تفاوت که در این بیماری کری وجود ندارد (۱۷). همچنین سندرم ناتالی (Nathalie) که با آتروفی عضلانی نخاعی و کاهش شنوایی حسی عصبی مشخص می شود دربرگیرنده کاتاراکت، اختلالات هدایت قلبی و هیپوگنادیسم نیز می باشد که این علائم در BVVL گزارش نشده اند (۱ و ۵). از جمله سایر بیماری هایی که در تشخیص افتراقی BVVL باید در نظر گرفت سندرم بولتسهاوسر (Boltshauser) است که شباهت نزدیکی به BVVL دارد اما در این سندرم علائم ساقه مغزی محدود به فلج طناب های صوتی بوده و توارث بیشتر به صورت اتوزومال غالب می باشد (۱ و ۵).

یکی دیگر از بیماری هایی که باید در تظاهرات مشابه BVVL در نظر گرفت سندرم کندی (Kennedy) یا نوروپاتی بولبواسپاینال وابسته به X است که در آن کرامپ های عضلانی، پلی نوروپاتی حسی، آتروفی بیضه ها و دیابت قندی نیز مشاهده می شود. به علاوه

سورال در یک مورد نمایانگر تخلیه الیاف عصبی بوده است (۱۷). بیوپسی عضله نیز تغییرات غیراختصاصی مانند آتروفی پراکنده فیبرها و دنرواسیون مزمن را نشان داده است (۱۸). بنابراین با توجه به شباهت بین علائم بالینی این سندرم و برخی بیماری های مغزی، بایستی موارد تشخیص های افتراقی را مورد توجه قرار داده و رد نمود.

### تشخیص افتراقی

از جمله بیماری های ایجادکننده فلج پیشرونده بولبر عبارتند از ضایعات ساختمانی مغز مانند تومورها، انسفالیت، اختلالات اعصاب کرانیال، بیماری های عضلانی و بیماری های درگیرکننده محل اتصال عصب و عضله (SMA<sup>۲</sup>). آتروفی عضلانی نخاعی نیز شباهت زیادی با سندرم BVVL دارد، اما درگیری قابل توجه بولبر بندرت در آن دیده می شود (۱۵).

یکی از بیماری های درگیرکننده نورون حرکتی (MND) که بیشترین شباهت را به سندرم BVVL دارد فرم Madras آن می باشد. این بیماری که اولین بار در سال ۱۹۷۰، در منطقه Madras واقع در جنوب هند از ۱۱ بیمار شرح داده شد (۲۰)، همانند BVVL در افراد جوان و با تظاهرات آتروفی و ضعف اندام ها، درگیری اعصاب مغزی ۷ و ۸ و علائم بولبر و پیرامیدال بروز می نماید (۲۱). درباره اینکه سندرم BVVL و Madras دو بیماری جداگانه بوده یا تظاهر مشابه یک سندرم واحد باشند، اختلاف نظر وجود دارد. با توجه به برخی یافته ها در موارد گزارش شده از هر دو بیماری، به نظر می رسد که تفاوت هایی بین این دو

<sup>2</sup> spinal muscular atrophy

بررسی می‌کند و همواره بایستی علل علامتی (symptomatic) یا ثانویه را نیز در نظر داشت.

یکی از متغیرترین ویژگی‌های سندرم BVVL سیر بالینی آن است که در هر یک از بیماران متفاوت است؛ به‌طوریکه ممکن است سریعاً کشنده یا طول کشیده (سال‌ها بعد از شروع علائم) باشد (۲۴). سه پترن برای این سندرم در نظر گرفته شده است: (۱) اپی زودیک با شروع ناگهانی یا بدتر شدن ناگهانی (۲) پیشرونده به‌صورت بدتر شدن تدریجی (۳) توقف یافته به‌معنی فقدان پیشرفت آشکار در مدت یک سال یا بیشتر در پیگیری بیمار (۱۷)، به‌نظر می‌رسد الگوی شایع‌تر سیر بیماری، نوع پیشرونده آن باشد.

نکته قابل توجه آن است که در بیماران گزارش شده توسط گالایی (Gallai) دو مورد بهبودی در اختلال بلع و عملکرد حرکتی وجود داشته است. بهبودی در نارسایی تنفسی توسط پیکولو (Piccolo) و همکاران (۷) و گراندیس (Grandis) (۲۴) نیز گزارش شده است. مورد آخر همراه با بهبودی الکتروفیزیولوژیک نیز بوده است که این ویژگی غالباً در سایر اختلالات موتور نوروپاتی دیده نمی‌شود.

همانند سایر اختلالات موتور نوروپاتی اختصاصی جهت این سندرم وجود ندارد. استروئیدها و ایمونوگلوبولین وریدی در برخی از بیماران منجر به تثبیت علائم بیماری شده است که تاثیر آن گذرا بوده است (۵). بنابراین اساس درمان اقدامات حمایتی و درمان علامتی است.

در نهایت شایان ذکر است که یافته با ارزش اخیر در مورد ژن احتمالی مسبب بیماری، تحقیقات در رابطه با این سندرم را وارد مرحله تازه‌ای کرده است و با استفاده از بررسی ژنی امکان تشخیص موارد بیشتری از سندرم فراهم شده است.

تکرار CAG در ژن گیرنده آندروژن از مشخصات دیگر این سندرم است (۱۲).

در نهایت ALS جوانی نیز به‌علت عدم درگیری زود هنگام هسته‌های بولبر و فقدان بروز کری از سندرم BVVL قابل افتراق می‌باشد.

## بحث

سندرم BVVL یکی از بیماری‌های درگیرکننده نوروپاتی حرکتی بوده که موارد متعددی از آن در سراسر جهان گزارش شده است. شایع‌ترین تظاهر بیماری افت شنوایی حسی عصبی دو طرفه است که ممکن است سال‌ها قبل از بروز سایر علائم ناتوان‌کننده ایجاد شود. در بیماران محدودی که اولین تظاهر بیماری با سایر علائم بوده است، در نهایت افت شنوایی به‌عنوان علامت شایع به مجموعه علائم بیمار افزوده شده است (۱۲). بنابراین توجه به مشکلات شنوایی در مواجهه با بیماری‌های حرکتی ضروری است. همچنین در بیماران دارای نقص شنوایی دوطرفه نیز بایستی اختلالات حرکتی در هنگام مراجعه و در پیگیری‌های بعدی در نظر گرفته شود.

در عین حال سن بروز متفاوت و تظاهرات متغیری که در این بیماری دیده می‌شود حتی ممکن است در بین اعضای یک خانواده هم وجود داشته باشد. گالایی (Gallai) و همکاران دو برادر مبتلا به سندرم BVVL را توصیف کرده‌اند که یکی در دهه دوم زندگی دچار فلج اعصاب کرانیال شده و دیگری در سن ۲۰ ماهگی فوت کرده است (۱۷).

در مواجهه با بیمار مبتلا به کاهش شنوایی و اختلالات حرکتی، توجه به تشخیص‌های افتراقی این سندرم لازم است. به‌منظور سهولت، الگوریتمی در این زمینه پیشنهاد شده است (۵) اما این مدل تنها علل اولیه را

<sup>3</sup> Amyotrophic Lateral Sclerosis

## References:

1. Mégarbané A, Desguerres I, Rizkallah E, et al. Brown-Vialetto-Van Laere syndrome in a large inbred Lebanese family: confirmation of autosomal recessive inheritance?. *Am J Med Genet* 2000; 92: 117-21.
2. Brown CH. Infantile amyotrophic lateral sclerosis of the family type. *J Nerv Ment Dis* 1894; 21: 707-16.
3. Vialetto E. Contributo alla forma ereditaria della paralisi bulbare progressiva. *Riv Sper Freniat* 1936; 40: 1-24.
4. Van Laere J. Paralysie bulbo-pontine chronique progressive familiale avec surdité. Un cas de syndrome de Klippel-Trenaunay dans la même fratrie – problèmes diagnostiques et génétiques. *Rev Neurol* 1966; 115: 289-95.
5. Sathasivam S. Brown-Vialetto-Van Laere syndrome. *Orphanet J Rare Dis* 2008; 3: 9.
6. Van Laere J. Un nouveau cas de paralysie bulbo-pontine chronique progressive avec surdité. *Rev Neurol* 1977; 133: 119-24.
7. Piccolo G, Marchioni E, Maurelli M, et al. Recovery from respiratory muscle failure in a sporadic case of Brown-Vialetto-Van Laere syndrome with unusually late onset. *J Neurol* 1992; 239: 355-6.
8. Hawkins SA, Nevin NC, Harding AE. Pontobulbar palsy and neurosensory deafness (Brown-Vialetto-Van Laere syndrome) with possible autosomal dominant inheritance. *J Med Genet* 1990; 27: 176-9.
9. Lombaert A, Dom R, Carton H, Brucher JM. Progressive ponto-bulbar palsy with deafness A clinico-pathological study. *Acta Neurol Belg* 1976; 76: 309-314.
10. Dipti S, Childs A-M, Livingston JH, et al. Brown-Vialetto-Van Laere syndrome: variability in age at onset and disease progression highlighting the phenotypic overlap with Fazio-Londe disease. *Brain Dev* 2005; 27: 443-6.
11. Green P, Wiseman M, Crow Y.J, et al. Brown-Vialetto-Van Laere syndrome, a ponto-bulbar palsy with deafness, is caused by mutations in C20orf54. *Am J Hum Genet* 2010; 86: 485-9.
12. Sathasivam S, O'Sullivan S, Nicolson A, Tilley PJ, Shaw PJ. Brown-Vialetto-Van Laere syndrome: case report and literature review. *Amyotroph Lateral Scler Other Motor Neuron Disord* 2000; 1: 277-81.
13. Abarbanel JM, Ashby P, Marquez-Julio A, et al. Bulbo-pontine paralysis with deafness: the Vialetto-Van Laere syndrome. *Can J Neurol Sci* 1991; 18: 349-51.
14. Descatha A, Goddet S, Aboab J, et al. Cardiac arrest in a patient with Brown-Vialetto-Van Laere syndrome. *Amyotroph Lateral Scler* 2006; 7: 187-8.
15. Voudris KA, Skardoutsou A, Vagiakou A. Infantile progressive bulbar palsy with deafness. *Brain Dev* 2002; 24: 732-5.
16. Aydin ÖF, Özcelikel D, Senbil N, et al. Brown-Vialetto-van Laere syndrome: the first Turkish case. *Acta Neurol Belg* 2004; 104: 111-3.
17. Gallai V, Hockaday JM, Hughes JT, et al. Ponto-bulbar palsy with deafness (Brown-Vialetto-Van Laere syndrome). *J Neurol Sci* 1981; 50: 259-75.
18. Koul R, Jain R, Chacko A, et al. Pontobulbar palsy and neurosensory deafness (Brown-Vialetto-Van Laere syndrome) with hyperintense brainstem nuclei on magnetic resonance imaging: new finding in three siblings. *J Child Neurol* 2006; 21: 523-5.
19. Alberca R, Montero C, Ibanez A, et al. Progressive bulbar paralysis associated with neural deafness. A nosological entity. *Arch Neurol* 1980; 37: 214-6.
20. Meenakshisundaram E, Jagannathan K, Ramamurthy B. Clinical pattern of motor neuron disease seen in younger age group in Madras. *Neurol India* 1970; 18: 109-12.
21. Gourie-Devi M, Nalini A. Madras motor neuron disease variant, clinical features of seven patients. *J Neurol Sci* 2003; 209: 13-7.
22. Summers BA, Swash M, Schwartz MS, et al. Juvenile-onset bulbospinal muscular atrophy with deafness: Vialetto-Van Laere syndrome or Madras-type motor neuron disease?. *J Neurol* 1987; 234: 440-2.
23. Massa R, Scalise A, Iani C, et al. Delayed focal involvement of upper motor neurons in the Madras pattern of motor neuron disease. *Electroencephal Clin Neurophysiol* 1998; 109: 523-6.
24. De Grandis D, Passadore P, Chinaglia M, et al. Clinical features and neurophysiological follow-up in a case of Brown-Vialetto-Van Laere syndrome. *Neuromusc Disord* 2005; 15: 565-8.