دوماهنامه طبّ جنوب
پژوهشکده زیست-پزشکی خلیج فارس
دانشگاه علوم پزشکی و خدمات بهداشتی درمانی بوشهر
سال نوزدهم، شماره ۳، صفحه ۳۸۴ – ۳۷۲ (مرداد و شهریور ۱۳۹۵)

Iran South Med J 2016;19(3): 372-384

اثرات اختلال داخل رحمی تستوسترون بر روی کیفیت اسپرم و بافت بیضه در زاده‌های نر موش‌های صحرایی بعد از بلوغ

مهسا نوروززاده [۱]، فهیمه رمضانی تهرانی [۱*]، آزیتا زاده‌وکیلی [۲]، عباس پیریایی [۳]، اصغر قاسمی [۴]، فریدون عزیزی [۵]

[۱] مرکز تحقیقات آندوکرینولوژی تولید مثل، پژوهشکدهٔ علوم غدد درون‌ریز و متابولیسم، دانشگاه علوم پزشکی شهید بهشتی، تهران، ایران
[۲] مرکز تحقیقات سلولی مولکولی غدد درون‌ریز، پژوهشکدهٔ علوم غدد درون‌ریز و متابولیسم، دانشگاه علوم پزشکی شهید بهشتی، تهران، ایران
[۳] گروه بیولوژی و علوم تشریح، دانشکده پزشکی، دانشگاه علوم پزشکی شهید بهشتی، تهران، ایران
[۴] مرکز تحقیقات فیزیولوژی غدد درون‌ریز، پژوهشکدهٔ علوم غدد درون‌ریز و متابولیسم، دانشگاه علوم پزشکی شهید بهشتی، تهران، ایران
[۵] مرکز تحقیقات غدد درون‌ریز، پژوهشکدهٔ علوم غدد درون‌ریز و متابولیسم، دانشگاه علوم پزشکی شهید بهشتی، تهران، ایران

(دریافت مقاله: ۹۴/۲/۲۳- پذیرش مقاله: ۹۴/۴/۲۱)

[Downloaded from ismj.bpums.ac.ir on 2024-10-12]

[DOI: 10.18869/acadpub.ismj.19.3.372]

چکیده

زمینه: عوامل محیطی و اختلالات هورمونی در طول زندگی پیش از تولد، می‌توانند تکامل و تمایز سیستم تولید مثلی جنین را تحت تأثیر قرار دهند. هدف از این مطالعه، بررسی کیفیت اسپرم و بافت بیضه، در موش‌های صحرایی بالغی بود که در طول زندگی پیش از تولدشان در معرض تستوسترون خارجی قرار گرفته بودند.

مواد و روش‌ها: موش‌های صحرایی باردار به دو گروه تقسیم شدند، آزمایشی و کنترل. در گروه آزمایشی، به موش‌های صحرایی باردار در طول روزهای ۱۹-۱۶ بارداری به طور روزانه ۳ میلی‌گرم تستوسترون خارجی به صورت زیر جلدی تزریق شد، و کنترل‌ها حلال دریافت کردند. سیستم تولید مثلی در زاده‌های نر این حیوانات، بعد از بلوغ بررسی شد. تجزیه و تحلیل داده‌ها با استفاده نرم‌افزار **SPSS** ویرایش ۱۵ انجام شد. توزیع بین گروه‌ها با آزمون **Mann-Whitney** مقایسه می‌شوند.

یافته‌ها: در زاده‌های گروه آزمایشی، حرکت و تعداد اسپرم به طور معنی‌داری کاهش پیدا کردند ($P<۰/۰۵$). ناهنجاری در شکل ظاهری اسپرم در دو گروه مشاهده نشد. تعداد سلول‌های سرتولی، نسبت‌های سلول‌های اسپرماتوسیت و اسپرماتید گرد در زاده‌های گروه آزمایشی به طور معنی‌داری کاهش پیدا کردند ($P<۰/۰۵$). اختلاف معنی‌داری در قطر لوله‌های اسپرم بر بین دو گروه مشاهده نشد. سطوح تستوسترون سرم در زاده‌ها از گروه آزمایشی به طور معنی‌داری کاهش پیدا کرد ($P<۰/۰۵$).

نتیجه‌گیری: مطالعه حاضر نشان داد که در معرض‌گذاری پیش از تولد با تستوسترون منجر به کاهش کیفیت اسپرم و تغییرات در بافت بیضه در موش‌های صحرایی نر، بعد از سن بلوغ می‌شود.

واژگان کلیدی: زندگی پیش از تولد، تستوسترون، کیفیت اسپرم، بیضه، موش صحرایی

* تهران، مرکز تحقیقات آندوکرینولوژی تولیدمثل، پژوهشکدهٔ علوم غدد درون ریز و متابولیسم، دانشگاه علوم پزشکی شهید بهشتی، تهران
Email: ramezani@endocrine.ac.ir

مقدمه

عوامل و آسیب‌های محیطی می‌توانند بر روی سیستم تولیدمثلی اثر بگذارند، از جمله این عوامل می‌توان به استروئیدهای خارجی اشاره کرد که در طول تکامل و تمایز داخل رحمی می‌توانند بر روی سیستم تولید مثلی اثر بگذارند، و این اثرات وابسته به زمان، طول مدت و سطوح در معرض قرارگیری با این عوامل خارجی می‌باشند (۳-۱).

در بسیاری از شرایط، استروئیدهای خارجی برای مثال برخی از آلاینده‌های صنعتی (۴) می‌توانند جنین در حال تکامل را تحت تأثیر قرار دهند. همچنین فرزندان زنان مبتلا به سندرم تخمدان پلی‌کیستیک (شایع‌ترین اختلال اندوکرینی در زنان در سنین تولید مثلی) در شرایط داخل رحمی می‌توانند در معرض مقادیر بالای آندروژن (هورمون استروئیدی) قرار بگیرند (۵).

بسیاری از مطالعات قبلی، اثر آندروژن‌ها را در دوره پیش از تولد بر روی جنین‌های ماده مورد بررسی قرار داده‌اند اما مطالعات انجام شده بر روی جنین‌های نر و تأثیراتی که این هورمون‌ها بر روی سیستم تولید مثلی نر دارند کمتر می‌باشند. در معرض قرار دادن حیوانات ماده با مقادیر بالای آندروژن در زندگی پیش از تولد یا روزهای اولیه پس از تولد منجر به بروز اختلالات در سیکل جنسی، افزایش مقادیر آندروژن و همچنین تشکیل کیست‌های تخمدانی در این حیوانات شده است (۳ و ۶).

در موش‌های صحرایی نر در طول روزهای ۱۸/۵-۱۵/۵ جنینی، تکامل سیستم تولید مثلی تحت تأثیر آندروژن و همچنین تمایز مورفولوژیکی و تکامل بافت‌های مرتبط با این سیستم صورت می‌گیرد (۷).

آندروژن‌ها علاوه بر نقشی که در تمایز سیستم تولید مثلی، نرینگی فنوتیپ و ظهور و حفظ صفات ثانویه جنسی در جنس نر دارند، در شروع و حفظ روند اسپرماتوژنز در موجودات نر نیز نقش بازی می‌کنند (۸). در رابطه با تأثیرات در معرض‌گذاری با مقادیر بالای آندروژن، بر روی مورفولوژی (شکل ظاهری) و عملکرد سیستم تولید مثلی حیوانات نر، هنوز یک توافق کلی وجود ندارد، اگرچه برخی از مطالعات نشان داده‌اند که در معرض قرار گرفتن جنین‌های نر منجر به تغییراتی در اندازه بیضه، غلظت هورمون تستوسترون، اندازه و عملکرد لوله‌های اسپرم بر، تعداد سلول‌های زایا و همچنین تعداد و حرکت اسپرم‌ها شده است (۱، ۹ و ۱۱).

اما مکانیسم‌های دقیق این اختلالات هنوز به درستی مشخص نشده‌اند. آندروژن‌های داخلی (اندوژن) به‌واسطه سلول‌های عضلانی اطراف لوله‌های اسپرم‌بر که بر روی این سلول‌ها گیرنده‌های آندروژن وجود دارد، یک نقش مهم و غیرمستقیم در تکثیر سلول‌های سرتولی بازی می‌کنند (۱۲ و ۱۳). بررسی و مطالعه اثرات در معرض قرار دادن نرها با مقادیر بالای آندروژن یا آندروژن‌های خارجی در طی دوران جنینی و به دنبال آن عملکرد سیستم تولید مثلی مردان بعد از بلوغ، با توجه به محدودیت‌های اخلاقی در انسان امکان‌پذیر نیست. با توجه به شباهت‌های ژنتیکی که بین انسان و موش‌های صحرایی وجود دارد، این حیوانات می‌توانند برای شناخت و مطالعه اختلالات و اثرات هورمونی پیش از تولد بر روی سیستم تولید مثلی نر کمک کننده باشند. هدف ما از انجام این مطالعه، بررسی کیفیت اسپرم و تغییرات بافت بیضه در موش‌های صحرایی نر بالغی می‌باشد

[Downloaded from ismj.bpums.ac.ir on 2024-10-12]

[DOI: 10.18869/acadpub.ismj.19.3.372]

که در دوره پیش از تولدشان در معرض هورمون تستوسترون خارجی قرار گرفته بودند.

مواد و روش‌ها

حیوانات

موش‌های صحرایی ماده بالغ (تعداد=۱۲ و در محدوده وزن بدنی ۲۰۰-۱۸۰ گرم)، از مرکز نگهداری حیوانات آزمایشگاهی پژوهشکدهٔ علوم غدد درون‌ریز و متابولیسم دانشگاه علوم پزشکی شهید بهشتی تهیه شدند. یک موش صحرایی نر و یک موش صحرایی ماده به مدت یک شبانه روز در جعبه‌های مخصوص نگهداری این حیوانات، در شرایط کنترل شده و استاندارد از نظر دما (۳±۲۲ درجه سانتی‌گراد)، رطوبت (۵۵-۴۵ درصد) و چرخه‌های تاریکی- روشنایی ۱۲ ساعته، جهت جفت‌گیری قرار گرفتند. پس از مشاهده پلاگ واژنی در موش‌های صحرایی ماده، روز اول بارداری در این حیوانات مورد تأیید قرار گرفت (۱۲). حیوانات باردار به طور تصادفی به دو گروه تقسیم شدند، گروه آزمایشی (تعداد حیوان ماده باردار=۶) و گروه کنترل (تعداد حیوان ماده باردار=۶). به منظور کاهش و به حداقل رساندن رنج و آسیب حیوانات آزمایشگاهی مورد استفاده در این مطالعه، کنترل و نگهداری و همچنین روش جراحی حیوانات بر طبق اصول استاندارد کار با حیوانات آزمایشگاهی انجام شد. مطالعه حاضر به وسیله کمیته اخلاق پژوهشکدهٔ علوم غدد درون‌ریز و متابولیسم دانشگاه علوم پزشکی شهید بهشتی مورد تأیید قرار گرفت (کد مصوبه کمیته اخلاق ۴۲۶).

تیمار هورمونی حیوانات باردار

موش‌های صحرایی باردار در گروه آزمایشی در طول روزهای ۱۹-۱۶ بارداری، روزانه با تزریق ۳ میلی‌گرم تستوسترون که در نیم میلی‌لیتر حلال (روغن کنجد و بنزیل بنزوات، به نسبت ۴/۱) حل شده بود به صورت زیر جلدی مورد تزریق قرار گرفتند. مشخصات هورمون تزریقی و حلالش: (تستوسترون: T1500، روغن کنجد: S3547 و بنزیل بنزوات: B6630 از شرکت سیگما کشور آلمان خریداری شدند). به موش‌های صحرایی باردار در گروه کنترل، در طول روزهای ۱۹-۱۶ بارداری فقط حلال به صورت زیر جلدی تزریق شد. پس از دوره شیرخوارگی، زاده‌های نر حیوانات دو گروه جدا شده و در قفس‌های جداگانه در شرایط استاندارد محیطی نگهداری شدند و این زاده‌های نر در محدوه سنی ۱۳۰-۱۲۰ روزگی، از نظر کیفیت اسپرم و ساختار سلولی بافت بیضه مورد بررسی قرار گرفته و بین دو گروه مقایسه شدند.

نمونه‌گیری اسپرم و آماده‌سازی محلول حاوی اسپرم

آماده‌سازی محلول حاوی اسپرم به روش انجام شده به‌وسیله جیری بااو (Giribau) و همکاران (۱۴) با برخی تغییرات کوچک صورت گرفت. در این روش، ابتدا وزن بدن حیوانات با استفاده از ترازو تعیین شد سپس با تزریق داخل صفاقی پنتوباربیتال سدیم (P3761, ۵ گرم، سیگما، آمریکا) که در نرمال سالین ۰/۹ درصد (سرم فیزیولوژی) حل شده بود (غلظت ۶۰ میلی‌گرم بر یک کیلوگرم وزن بدن حیوان) بیهوش شدند. بلافاصله پس از بیهوشی عمیق، شکم حیوان باز شده و اپیدیدیم راست از بدن حیوان جدا شد. وزن اپیدیدیم با استفاده از ترازوی حساس دیجیتال با دقت ۰/۰۰۰۱ گرم تعیین شد و سپس به یک پتری دیش حاوی ۲ میلی‌لیتر سرم فیزیولوژی انتقال داده شد. بخش دمی اپیدیدیم به آرامی با استفاده از تیغ جراحی جدا شد و با استفاده از سر سوزن انسولین به آرامی برش داده شد و باز شد. ۲۰ میکرولیتر از نمونه منی

[Downloaded from ismj.bpums.ac.ir on 2024-10-12]

[DOI: 10.18869/acadpub.ismj.19.3.372]

حیوان برداشته شد و این نمونه منی با ۴ میلی‌لیتر سرم فیزیولوژی در دمای ۳۴ درجه سانتی‌گراد رقیق شد.

بررسی حرکت اسپرم

حرکت اسپرم با استفاده از روشی که در مطالعات قبلی ارائه شده بود (۱۴ و ۱۵) با کمی تغییرات مورد بررسی قرار گرفت. در این روش بلافاصله پس از تهیه محلول اسپرم که آماده‌سازی آن در قسمت بالا توضیح داده شده است، یک قطره از محلول حاوی اسپرم بر روی لام نئوبار قرار داده شد و حرکت اسپرم‌ها در ۱۰ میدان دید میکروسکوپ نوری با بزرگ‌نمایی X ۱۰۰ مورد بررسی قرار گرفت. حرکت‌های اسپرم به ۴ نوع تقسیم شدند:

- نوع A: در این نوع حرکت، اسپرم‌ها حرکت پیش رونده سریع داشتند.
- نوع B: در این نوع حرکت، اسپرم‌ها حرکت پیش رونده کند داشتند.
- نوع C: در این نوع حرکت، اسپرم‌ها حرکت درجا داشتند و حرکت پیش رونده نداشتند.
- نوع D: اسپرم‌ها فاقد حرکت بودند.

تمام مراحل بررسی حرکت اسپرم‌ها، ۵ دقیقه پس از نمونه‌گیری منی از بخش دمی اپیدیدیم صورت گرفت. ابتدا اسپرم‌های بدون حرکت و سپس اسپرم‌های متحرک مورد شمارش قرار گرفتند. حرکت اسپرم‌ها به عنوان درصدی از تعداد کل اسپرم‌ها بیان شد.

تعداد اسپرم‌ها

برای شمارش و تعیین تعداد اسپرم‌ها یک قطره از محلول حاوی اسپرم برداشته شد و بر روی لام نئوبار قرار داده شد. تعداد اسپرم‌ها در ۴ قسمت مربوط به شمارش گلبول‌های سفید که بر روی لام مشخص شده است، در زیر میکروسکوپ نوری با بزرگ‌نمایی X ۱۰۰ تعیین شدند (۱۵).

شکل ظاهری اسپرم

برای بررسی و مطالعه شکل ظاهری اسپرم (مورفولوژی)، یک قطره از محلول حاوی اسپرم بر روی لام شیشه‌ای قرار داده شد و اسمیر این نمونه اسپرم تهیه شد. اسمیر تهیه شده در مجاورت هوا خشک شد و سپس به مدت ۴۵ دقیقه درون رنگ گیمسا قرارا داده شد و رنگ‌آمیزی شد. برای هر موش صحرایی ۲۰۰ عدد اسپرم با استفاده از میکروسکوپ نوری با بزرگ‌نمایی ۱۰۰۰X، ۴۰۰X، ۱۰۰X مورد بررسی قرار گرفتند. تمام قسمت‌های اسپرم (سر، قطعه میانی، دم) مورد بررسی قرار گرفتند و از نظر وجود ناهنجاری‌ها در سر، دم و وجود قطره سیتوپلاسمیک مورد مطالعه قرار گرفتند.

نمونه‌گیری خون و جداسازی سرم

بعد از بیهوشی عمیق، نمونه خون حیوان از آئورت شکمی گرفته شد. نمونه‌های خون در دور چرخشی ۱۰۰۰۰ و در دمای ۴ درجه سانتی‌گراد به مدت ۲۰ دقیقه سانتریفیوژ شدند. نمونه‌های سرم خون برای سنجش هورمون تستوسترون (T)، هورمون زردینه‌ساز (LH) و هورمون محرک فولیکولی (FSH) مورد استفاده قرار گرفتند.

سنجش هورمون‌ها

سطوح هر سه نوع هورمون به روش الایزا و با استفاده از کیت‌های اختصاصی موش‌های صحرایی در طول موج ۴۵۰ نانومتر اندازه‌گیری شدند.

(Rat Testosterone ELISA kit, Cat No: CSB-E05100r, Rat LH ELISA kit, Cat No: CSB-E06869r, Rat FSH ELISA kit, Cat No: CSB-E12654r, CUSABIO BIOTECH CO, LTD, Japan).

[Downloaded from ismj.bpums.ac.ir on 2024-10-12]

[DOI: 10.18869/acadpub.ismj.19.3.372]

تغییرات داخل سنجشی (Intra assay)، برای هورمون تستوسترون ۵/۲ درصد، هورمون LH ۶/۸ درصد و هورمون FSH ۶/۳ درصد بودند. حساسیت کیت‌ها به‌ترتیب ۰/۰۶ نانوگرم بر میلی‌لیتر، ۰/۱۵ میلی‌یونیت بر میلی‌لیتر و ۰/۴ میلی‌یونیت بر میلی‌لیتر برای هورمون‌های تستوسترون، LH و FSH بودند.

آماده‌سازی مقاطع عرضی بافت بیضه

بیضه‌های راست حیوانات جدا شدند و به مدت یک هفته در فرمالین ۱۰ درصد نگهداری شدند. در مرحله بعد بیضه‌ها به مدت ۲۴ ساعت در دستگاه پردازش کننده بافتی قرار گرفتند و سپس در بلوک‌هایی از جنس پارافین جاگذاری شدند. در مرحله بعد با استفاده از دستگاه میکروتوم (دستگاه تهیه مقاطع بافتی)، مقاطع بافتی با ضخامت ۵ میکرومتر تهیه شدند. از هر بیضه، ۵ مقطع عرضی با حداقل فاصله ۳۰ میکرومتر از همدیگر تهیه شد. این مقاطع بافتی با استفاده از هماتوکسیلین و ائوزین (به روش معمولی) رنگ‌آمیزی شدند (۱۵). برای تعیین تعداد متوسط سلول‌های سرتولی در مقاطع عرضی تهیه شده از لوله‌های اسپرم‌بر، هسته‌های سلول‌های سرتولی در مقاطع عرضی گرد از لوله‌های اسپرم بر (۲۰ مقطع عرضی)، برای هر موش صحرایی به طور جداگانه شمرده شدند (۱۵). این مقاطع مورد بررسی، در همه موش‌های صحرایی قطر تقریباً مساوی داشتند و در مرحله ۷ روند اسپرماتوژنز بودند. علاوه بر تعداد سلول‌های سرتولی، تعداد سلول‌های اسپرماتوسیت و اسپرماتیدهای گرد و نسبتشان به سلول‌های سرتولی تعیین شدند (۱۶). این سلول‌ها در یک مقطع عرضی گرد از لوله‌های اسپرم بر برای هر موش صحرایی، با قطر تقریباً مساوی بین همه موش‌های صحرایی و در مرحله ۷ روند اسپرماتوژنز مورد شمارش قرار گرفتند. در پایان برای بررسی قطر لوله‌ها، قطر کوچک و بزرگ از ۶ مقطع عرضی از لوله‌های اسپرم بر، در هر موش صحرایی در مرحله ۷ روند اسپرماتوژنز با استفاده از نرم‌افزار Image J تعیین شدند و متوسط قطر لوله‌ها گزارش شد.

تجزیه و تحلیل آماری

اطلاعات به دست آمده با استفاده از نرم‌افزار SPSS (SPSS Inc، Chicago، Il، USA) ویرایش ۱۵ مورد آنالیز قرار گرفتند. اطلاعات بر اساس median and interquartile intervals [Q1-Q3] گزارش شدند. توزیع بین گروه‌ها با استفاده از آزمون Mann-Whitney مقایسه شد. سطح معنی‌داری برای هر متغییر P<۰/۰۵ در نظر گرفته شد.

یافته‌ها

حرکت اسپرم

به طور کلی، حرکت اسپرم در زاده‌های گروه آزمایشی در مقایسه با گروه کنترل کاهش معنی‌داری نشان داد (P<۰/۰۱). حرکات نوع B و A اسپرم در زاده‌های گروه آزمایشی در مقایسه با گروه کنترل به طور معنی‌داری کاهش یافته بودند. تعداد اسپرم‌های با حرکت نوع C و همچنین تعداد اسپرم‌های فاقد حرکت (نوع D)، در زاده‌های گروه آزمایشی در مقایسه با گروه کنترل افزایش معنی‌داری نشان دادند (جدول ۱).

تعداد اسپرم

تعداد اسپرم‌ها در زاده‌های گروه آزمایشی در مقایسه با گروه کنترل کاهش معنی‌داری نشان داد (P<۰/۰۵)، (جدول ۲).

[Downloaded from ismj.bpums.ac.ir on 2024-10-12]

[DOI: 10.18869/acadpub.ismj.19.3.372]

جدول ۱) مقایسه اسپرم‌های متحرک، انواع حرکت‌های اسپرم و اسپرم‌های فاقد حرکت در حیوانات گروه‌های مورد مطالعه در ۱۳۰-۱۲۰ روزگی از سن

پارامتر	گروه‌ها	
	کنترل (تعداد=۸)	آزمایشی (تعداد=۸)
اسپرم‌های متحرک (درصد)	۳۸/۵۸ (۳۴/۵۸-۶۷/۰۲)	۲۵/۴۵ (۱۷/۱۹-۳۲/۴۷) **
اسپرم‌های با حرکت نوع A (درصد)	۴۴/۶۵ (۴۲/۴۵-۵۴/۰۶)	۳/۵(۰-۱۲/۳۷) **
اسپرم‌های با حرکت نوع B (درصد)	۴۴/۸۵ (۳۸/۴۲-۵۳/۸۵)	۱۱/۸۶(۲-۱۶/۰۶) **
اسپرم‌های با حرکت نوع C (درصد)	۷/۰۲ (۲/۹۵-۱۲/۱۹)	۸۳/۹۰ (۷۲/۷۶-۹۷/۱۱) *
اسپرم‌های فاقد حرکت (نوع D)(درصد)	۶۱/۴۱ (۳۲/۹۷-۶۵/۴۱)	۷۴/۵۴ (۶۷/۵۲-۸۲/۸۰) **

برای مقایسه دو گروه آزمون Mann-Whitney استفاده شد و پس از تجزیه و تحلیل آماری بر اساس میانه (صدک ۷۵ – صدک ۲۵) گزارش شده‌اند.
*P<۰/۰۵ **P<۰/۰۱

نوع A: در این نوع حرکت، اسپرم‌ها حرکت پیش‌رونده سریع دارند. نوع B: در این نوع حرکت، اسپرم‌ها حرکت پیش‌رونده کند دارند. نوعC : در این نوع حرکت، اسپرم‌ها حرکت درجا دارند و حرکت پیش رونده ندارند. نوعD : اسپرم ها فاقد حرکت می‌باشند.

جدول ۲) مقایسه تعداد سلول‌های اسپرم، سرتولی، نسبت‌های سلولی و قطر لوله‌های اسپرم بر در حیوانات گروه‌های مورد مطالعه در ۱۳۰-۱۲۰ روزگی از سن

پارامتر	گروه‌ها	
	کنترل (تعداد=۸)	آزمایشی (تعداد=۸)
تعداد اسپرم ($\times 10^6$) / میلی‌لیتر	۱۰۰/۵ (۶۳/۲-۱۴۰/۲)	۵۶/۰ (۳۵/۷-۷۱/۳) *
تعداد سلول سرتولی	۱۲/۲ (۱۱/۶-۱۲/۵)	۵/۴ (۴/۵-۵/۶) ***
تعداد سلول سرتولی/ تعداد سلول اسپرماتوسیت	۰/۱۳ (۰/۱۱-۰/۱۷)	۰/۰۹(۰/۰۸-۰/۱۱) *
تعداد سلول سرتولی / تعداد سلول اسپرماتید	۰/۰۶(۰/۰۴-۰/۰۷)	۰/۰۴(۰/۰۳-۰/۰۴) *
قطر لوله‌های اسپرم بر (میکرومتر)	۳۳۶/۵ (۳۰۰/۲-۳۵۳/۵)	۳۲۷/۸ (۳۲۰/۴-۳۴۳/۰)

برای مقایسه دو گروه آزمون Mann-Whitney استفاده شد و پس از تجزیه و تحلیل آماری بر اساس میانه (صدک ۷۵ – صدک ۲۵) گزارش شده‌اند.
*P<۰/۰۵ ***P<۰/۰۰۱

شکل ظاهری اسپرم

اسپرم‌ها در زاده‌های گروه آزمایشی در مقایسه با گروه کنترل از نظر شکل ظاهری تفاوتی را نشان ندادند و اسپرم‌ها فاقد هرگونه ناهنجاری ساختاری بودند.

سطح هورمون‌ها در سرم خون

سطح سرمی هورمون تستوسترون در زاده‌های گروه آزمایشی در مقایسه با گروه کنترل کاهش معنی‌داری نشان داد (P<۰/۰۵). سطوح سرمی LH و FSH بین زاده‌های گروه آزمایشی و گروه کنترل تفاوت معنی‌داری نشان ندادند (جدول ۳).

جدول ۳) مقایسه غلظت هورمون‌ها در حیوانات گروه‌های مورد مطالعه در ۱۳۰-۱۲۰ روزگی از سن

هورمون	گروه‌ها	
	کنترل (تعداد=۸)	آزمایشی (تعداد=۸)
تستوسترون (نانوگرم/ میلی‌لیتر)	۶/۷۵ (۵/۷۸-۱۳/۷۳)	۵/۰۲(۱/۸۴-۵/۵۵) *
LH (میلی‌یونیت/ میلی‌لیتر)	۱۵/۰۲ (۱۰/۷۶-۲۱/۴۶)	۳۰/۶۲ (۱۱/۳۸-۳۹/۲۳)
FSH (میلی‌یونیت/ میلی‌لیتر)	۲۲/۲۳ (۱۶/۰۹-۲۸/۸۷)	۲۵/۹۲ (۲۳/۵۶-۴۵/۱۴)

برای مقایسه دو گروه از آزمون Mann-Whitney استفاده شد و پس از تجزیه و تحلیل آماری مقادیر بر اساس میانه (صدک ۷۵- صدک ۲۵) گزارش شده‌اند. * P<۰/۰۵

[Downloaded from ismj.bpums.ac.ir on 2024-10-12]

[DOI: 10.18869/acadpub.ismj.19.3.372]

تغییرات بافت بیضه

تعداد سلول‌های سرتولی، نسبت سلول‌های اسپرماتوسیت و همچنین نسبت سلول‌های اسپرماتید گرد در زاده‌های گروه آزمایشی در مقایسه با گروه کنترل کاهش معنی‌داری نشان دادند (P<۰/۰۰۱ و P<۰/۰۵)، (جدول ۲ و شکل ۱). قطر لوله‌های اسپرم بر بین زاده‌های گروه آزمایشی و گروه کنترل تفاوت معنی‌داری نشان نداد (جدول ۲).

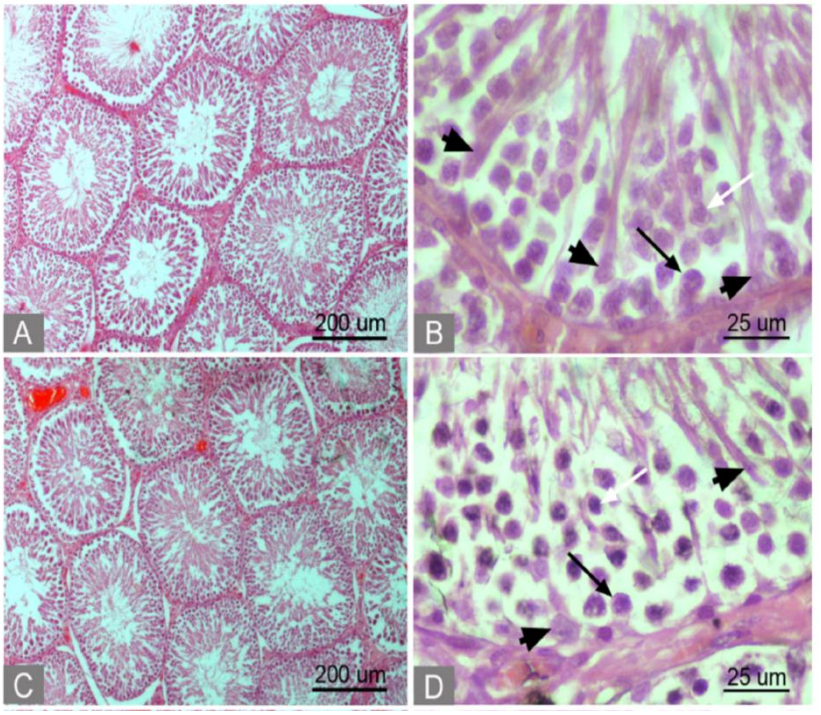

شکل ۱) بافت بیضه در حیوانات گروه‌های مورد مطالعه در ۱۳۰-۱۲۰ روزگی از سن، تعداد حیوان = ۸ در هر گروه

بحث

مطالعه حاضر نشان داد که شرایط نامناسب هورمونی در دوره جنینی و در معرض قرار گرفتن جنین‌های نر با تستوسترون خارجی (اگزوژن) می‌تواند منجر به بروز اختلالاتی در سیستم تولید مثل بعد از سن بلوغ شود. ما در این تحقیق مشاهده کردیم که در معرض قرار گرفتن جنین‌های نر با تستوسترون تزریقی، در طول روزهای ۱۹-۱۶ دوره پیش از تولد، منجر به کاهش تعداد سلول‌های سرتولی، اسپرماتوسیت و اسپرماتید می‌شود و همچنین حرکت و تعداد اسپرم‌ها کاهش می‌یابد، به علاوه، سطح سرمی هورمون تستوسترون بعد از بلوغ کاهش پیدا می‌کند.

در موش‌های صحرایی نر تکثیر و ازدیاد سلول‌های سرتولی در بیضه، از دوران جنینی شروع شده و تا ۳-۲ هفته بعد از تولد ادامه دارد (۱۵)، و همچنین جنین‌های نر موش‌های صحرایی یک موج از آندروژن تولید می‌کنند که این موج از روز ۱۶ جنینی شروع شده و تا روز ۲۱ جنینی ادامه دارد و در روزهای ۱۹-۱۸ پس از تولد مقادیر بالایی از آندروژن تولید می‌کنند (۱۷). در این مطالعه، تعداد سلول‌های سرتولی در زاده‌های گروه آزمایشی در مقایسه با گروه کنترل

[Downloaded from ismj.bpums.ac.ir on 2024-10-12]
[DOI: 10.18869/acadpub.ismj.19.3.372]

کاهش یافته بود. بر اساس شواهدی که در رابطه با مطالعات انسانی وجود دارد (۱۸)، ما فرض کردیم که با تزریق تستوسترون خارجی (اگزوژن) به موش‌های صحرایی باردار و رسیدن این هورمون به جنین، ترشح هورمون تستوسترون داخلی (اندوژن) توسط جنین نر کاهش یافته است و به عبارتی دیگر تستوسترون خارجی در ترشح تستوسترون داخلی اختلال ایجاد کرده است و این دوره در معرض‌گذاری با آندروژن خارجی همزمان با تکامل بافت بیضه (تکثیر و ازدیاد سلول‌های سرتولی) صورت گرفته است. در این حیوانات به دنبال در معرض‌گذاری با تستوسترون خارجی، تعداد سلول‌های سرتولی کاهش یافته‌اند، چون که آندروژن‌های داخلی (اندوژن) یک نقش مهم در تکثیر سلول‌های سرتولی و بیان برخی از ژن‌های این سلول‌ها بازی می‌کنند و همچنین در تکامل میوزی (meiotic) و بعد از میوزی (post-meiotic) سلول‌های زایا نقش دارند (۱۹).

مطالعات قبلی نشان داده‌اند که در موش‌های کوچک آزمایشگاهی (mouse) که فاقد گیرنده آندروژن بوده‌اند تعداد سلول‌های سرتولی کاهش یافته‌اند (۲۰). همچنین در موش‌های صحرایی که در طول دوره تکامل بیضه‌ای در دوران جنینی در معرض آندروژن نبوده‌اند، تعداد سلول‌های سرتولی کاهش یافته است (۱۳). در یک مطالعه دیگر که بر روی قوچ انجام شده، نتایج متفاوتی گزارش شده است. در این مطالعه نشان داده شده است که در جنین‌های نری که در دوران پیش از تولد در معرض آندروژن خارجی بوده‌اند تعداد سلول‌های سرتولی افزایش یافته است (۱۱). این نتایج مختلف بین مطالعات قبلی و مطالعه ما شاید به علت تفاوت در نژاد حیوان، زمان یا طول مدت زمانی که جنین‌ها در معرض آندروژن خارجی بوده‌اند و یا ممکن است به علت تفاوت در مقدار آندروژن خارجی یا تفاوت در نوع آندروژن بوده است.

هورمون‌ها نقش مهمی را در تکامل و حفظ عملکرد سیستم تولید مثل نر بازی می‌کنند. در مطالعه حاضر، سطح سرمی هورمون تستوسترون در زاده‌های گروه آزمایشی در مقایسه با گروه کنترل کاهش معنی‌داری نشان داد اگرچه در سطوح هورمون‌های LH و FSH تفاوتی در بین دو گروه مشاهده نشد. به نظر می‌رسد کاهش سطح هورمون تستوسترون در این حیوانات به دنبال کاهش تعداد سلول‌های سرتولی رخ داده است، عملکرد و بقای سلول‌های لایدیگ (سلول‌های ترشح کننده تستوسترون) در دوره بزرگسالی وابسته به حضور سلول‌های سرتولی است و سلول‌های سرتولی نقش کمک کننده برای سلول‌های لایدیگ دارند (۲۱ و ۲۲). به علاوه در یک مطالعه نشان داده شده است که در معرض قرار دادن موش‌های صحرایی نر در دوران جنینی با دی ان بوتیل فتالات (Di-n-Butyl phthalate نوعی آنتی‌آندروژن که سطح آندروژن را کاهش می‌دهد) منجر به کاهش سطح فعالیت آنزیم‌های استروئیدوژنیک بیضه‌ای شده و سطح هورمون تستوسترون را در دوره بزرگسالی کاهش داده است (۱۴). در یک مطالعه دیگر، در معرض قرار دادن موش‌های صحرایی نر با پروپیونات تستوسترون در طول روزهای ۱۹-۱۷ جنینی منجر به کاهش سطح هورمون تستوسترون پلاسما در دوره بزرگسالی در این حیوانات شده است (۱۰). قوچ‌هایی که در طول دوره تکامل جنینی در معرض هورمون تستوسترون قرار گرفته بودند در ۲۰ هفتگی از سنشان سطح بالایی از تستوسترون نشان داده‌اند اما در ۳۰ هفتگی از سنشان سطح پایین‌تری از تستوسترون را نشان دادند (۲۳). به نظر

[Downloaded from ismj.bpums.ac.ir on 2024-10-12]
[DOI: 10.18869/acadpub.ismj.19.3.372]

می‌رسد که در معرض‌گذاری جنین‌های نر با آندروژن در دوره پیش از تولد، منجر به کاهش سطح تستوسترون بعد از بلوغ خواهد شد.

در مطالعه حاضر، سطح سرمی FSH در زاده‌های گروه آزمایشی در مقایسه با گروه کنترل تفاوتی نشان نداد اگرچه تعداد سلول‌های سرتولی کاهش یافته بود. این یافته ممکن است به علت کاهش احتمالی در بیان گیرنده‌های FSH و کاهش حساسیت سلول‌های سرتولی به FSH باشد که این خود ممکن است به علت کاهش سطح هورمون تستوسترون رخ داده باشد. در یک مطالعه قبلی گزارش شده است که فقدان گیرنده‌های آندروژن در موش‌های کوچک آزمایشگاهی در دوره بزرگسالی همراه با کاهش در بیان گیرنده‌های FSH بوده است که این نشان می‌دهد که آندروژن‌ها در تنظیم گیرنده‌های FSH در حیوانات بالغ نقش بازی می‌کنند و به نظر می‌رسد که یکی از اثرات آندروژن بر روی سلول‌های سرتولی افزایش حساسیت به FSH می‌باشد (۲۴).

در مطالعه حاضر، تعداد سلول‌های اسپرم، اسپرماتوسیت و اسپرماتیدهای گرد در زاده‌های گروه آزمایشی در مقایسه با گروه کنترل کاهش یافته بودند. با توجه به اینکه سلول‌های سرتولی و هورمون تستوسترون هر دو در روند اسپرماتوژنز نقش مهمی ایفا می‌کنند، این کاهش در سلول‌ها ممکن است به علت کاهش در تعداد سلول‌های سرتولی و یا کاهش در سطح هورمون تستوسترون در این حیوانات، رخ داده باشد.

در مطالعات قبلی بیان شده است که سلول‌های سرتولی در تکثیر و تکامل سلول‌های زایای بدوی در طول دوره زندگی پیش از تولد و همچنین در حفظ و پیشبرد روند اسپرماتوژنز نقش مهمی بازی می‌کنند (۲۵ و ۲۶) و این سلول‌ها یک محیط مناسب را برای تکثیر و بلوغ سلول‌های زایا فراهم می‌کنند (۱۵).

هورمون تستوسترون از مرگ سلول‌های زایا جلوگیری می‌کند (۱۱). انسداد لوله‌های اسپرم بر به دنبال افزایش آندروژن در زندگی پیش از تولد از سوی بعضی از محققان گزارش شده است که این خود می‌تواند عاملی برای کاهش تعداد اسپرم باشد (۱). در یک مطالعه قبلی که بر روی گوسفند انجام شده بود، نشان داده شده است که در معرض قرار دادن جنین‌های نر با آندروژن در دوره پیش از تولد بر روی کیفیت و کمیت اسپرم بعد از بلوغ اثرات منفی اعمال کرده است (۱). در مردان مبتلا به هیپرپلازی مادرزادی آدرنال که در دوران جنینی در معرض مقادیر بالایی از آندروژن قرار می‌گیرند تعداد اسپرم و باروری در مقایسه با مردان سالم کاهش چشمگیری را نشان می‌دهد (۲۷ و ۲۸).

اگرچه در فرزندان پسر زنان مبتلا به سندرم تخمدان پلی‌کیستیک که در دوران جنینی در معرض سطوح بالای آندروژن از طرف مادرشان هستند، بعد از بلوغ تظاهرات متفاوتی وجود دارد (۲۹). تفاوت بین این دو گروه از مردان شاید به دو علت باشد ۱) تفاوت در نوع آندروژن ۲) در مردان مبتلا به هیپرپلازی مادرزادی آدرنال، جنین در طول زندگی پیش از تولد به طور مستقیم در معرض آندروژن قرار می‌گیرد در حالی که در فرزندان پسر زنان مبتلا به سندرم تخمدان پلی‌کیستیک، مقداری از آندروژن ممکن است به‌وسیله آنزیم آروماتاز جفت تبدیل به استروژن شده (۱) و اثرات شدید آندروژن را تا حدودی تعدیل کند.

[Downloaded from ismj.bpums.ac.ir on 2024-10-12]

[DOI: 10.18869/acadpub.ismj.19.3.372]

در مطالعه ما حرکت اسپرم در زاده‌های گروه آزمایشی در مقایسه با گروه کنترل به طور معنی‌داری کاهش پیدا کرده بود. این اختلال در حرکت اسپرم شاید به دلیل اختلال در تکامل طبیعی اپیدیدیم به دنبال در معرض قرار گرفتن با آندروژن در دوره پیش از تولد بوده است، اگرچه این مورد نیاز به تحقیق بیشتری دارد که در مطالعه ما مورد بررسی قرار نگرفت. در یک تحقیق قبلی که بر روی گوسفند نر انجام شده بود، یافته‌ای مشابه مطالعه ما گزارش شد، که در معرض قرار گرفتن جنین نر در یک دوره خاص از تکامل پیش از تولد، منجر به کاهش حرکت اسپرم در زمان بلوغ می‌شود (۱). در یک مطالعه دیگر که بر روی قوچ انجام شد در معرض قرار دادن جنین‌های نر با دی هیدروتستوسترون در دوران جنینی باعث یک کاهش معنی‌دار در حرکت اسپرم شد اگرچه در حیواناتی که در معرض تستوسترون قرار گرفته بودند تغییراتی در حرکت اسپرم گزارش نشده بود (۹).

در مطالعه حاضر، قطر لوله‌های اسپرم بر و همچنین شکل ظاهری (مورفولوژی) اسپرم در حیواناتی که در دوران پیش از تولد در معرض تستوسترون قرار گرفته بودند در مقایسه با حیوانات گروه کنترل تفاوت معنی‌داری نشان ندادند، این یافته‌ها در توافق با یافته‌های یک مطالعه قبلی می‌باشند که بر روی گوسفند انجام شده است (۹).

در مطالعه ما اگرچه در زاده‌های گروه آزمایشی، برخی از ویژگی‌های اسپرم و همچنین تعداد برخی از سلول‌های بافت بیضه در مقایسه با زاده‌های گروه کنترل تفاوت نشان دادند، اما در معرض‌گذاری با تستوسترون در این زمان از دوره جنینی و با این مقدار (دوز) از تستوسترون بر روی قطر لوله‌های اسپرم بر و روند اسپرمیوژنز (تغییرات ظاهری اسپرماتید و تبدیل آن به اسپرم) تأثیری نداشت.

مهم‌ترین نقطه قوت مطالعه حاضر، بررسی اثرات هورمون تستوسترون خارج جنینی در دوره بحرانی از تکاملش بر روی سیستم تولید مثل موش‌های صحرایی نر بعد از سن بلوغ می‌باشد و از سوی دیگر یکی از محدودیت‌های این مطالعه عدم سنجش هورمون تستوسترون داخل بیضه‌ای و سرمی در موش‌های صحرایی نر در دوره پری ناتال می‌باشد.

نتیجه‌گیری

مطالعه ما نشان داد که در معرض قرار گرفتن جنین‌های نر با آندروژن‌ها می‌تواند بر روی سیستم تولید مثلی بعد از بلوغ اثر گذاشته و عملکرد آن را دچار اختلال کند. بنابراین، تا آنجا که مقدور می‌باشد افراد در دوران جنینی در معرض هورمون‌های آندروژن قرار داده نشوند و یا اینکه، سیستم تولید مثلی نر در افرادی که در دوران جنینی در معرض آندروژن قرار گرفته‌اند بعد از بلوغ مورد بررسی قرار گرفته شود و در صورت نیاز تحت درمان قرار بگیرند.

سپاس و قدردانی

از کلیه همکاران در پژوهشکدهٔ علوم غدد درون‌ریز و متابولیسم و همچنین همکاران گروه علوم تشریح دانشکده پزشکی دانشگاه علوم پزشکی شهید بهشتی که در انجام این تحقیق همکاری نموده‌اند سپاسگزاریم.

تضاد منافع

هیچ گونه تعارض منافع توسط نویسندگان بیان نشده است.

[Downloaded from ismj.bpums.ac.ir on 2024-10-12]

[DOI: 10.18869/acadpub.ismj.19.3.372]

References:

1.Recabarren SE, Rojas-Garcia PP, Recabarren MP, et al. Prenatal testosterone excess reduces sperm count and motility. Endocrinology 2008; 149: 6444-8.
2.Amalfi S, Velez LM, Heber MF, et al. Prenatal hyperandrogenization induces metabolic and endocrine alterations which depend on the levels of testosterone exposure. PLoS One 2012; 7: e37658.
3.Wu XY, Li ZL, Wu CY, et al. Endocrine traits of polycystic ovary syndrome in prenatally androgenized female Sprague-Dawley rats. Endocr J 2010; 57: 201-9.
4.McLachlan JA. Environmental signaling: what embryos and evolution teach us about endocrine disrupting chemicals. Endocr Rev 2001; 22: 319-41.
5.Sir-Petermann T, Maliqueo M, Angel B, et al. Maternal serum androgens in pregnant women with polycystic ovarian syndrome: possible implications in prenatal androgenization. Hum Reprod 2002; 17: 2573-9.
6.Manneras L, Cajander S, Holmang A, et al. A new rat model exhibiting both ovarian and metabolic characteristics of polycystic ovary syndrome. Endocrinology 2007; 148: 3781-91.
7.Welsh M, Saunders PT, Fisken M, et al. Identification in rats of a programming window for reproductive tract masculinization, disruption of which leads to hypospadias and cryptorchidism. J Clin Invest 2008; 118: 1479-90.
8.Handelsman DJ, Spaliviero JA, Simpson JM, et al. Spermatogenesis without gonadotropins: maintenance has a lower testosterone threshold than initiation. Endocrinology 1999; 140: 3938-46.
9.Bormann CL, Smith GD, Padmanabhan V, et al. Prenatal testosterone and dihydrotestosterone exposure disrupts ovine testicular development. Reproduction 2011; 142: 167-73.
10.Dela Cruz C, Pereira OC. Prenatal testosterone supplementation alters puberty onset, aggressive behavior, and partner preference in adult male rats. J Physiol Sci 2012; 62: 123-31.
11.Rojas-Garcia PP, Recabarren MP, Sarabia L, et al. Prenatal testosterone excess alters Sertoli and germ cell number and testicular FSH receptor expression in rams. Am J Physiol Endocrinol Metab 2010; 299: E998-E1005.
12.Scott HM, Hutchison GR, Jobling MS, et al. Relationship between androgen action in the "male programming window," fetal sertoli cell number, and adult testis size in the rat. Endocrinology 2008; 149: 5280-7.
13.Scott HM, Hutchison GR, Mahood IK, et al. Role of androgens in fetal testis development and dysgenesis. Endocrinology 2007; 148: 2027-36.
14.Giribabu N, Sainath SB, Sreenivasula Reddy P. Prenatal di-n-butyl phthalate exposure alters reproductive functions at adulthood in male rats. Environ Toxicol 2014; 29: 534-44.
15.Toledo FC, Perobelli JE, Pedrosa FP, et al. In utero protein restriction causes growth delay and alters sperm parameters in adult male rats. Reprod Biol Endocrinol 2011; 9: 94.
16.Creasy DM. Evaluation of testicular toxicity in safety evaluation studies: the appropriate use of spermatogenic staging. Toxicol Pathol 1997; 25: 119-31.
17.Hotchkiss AK, Lambright CS, Ostby JS, et al. Prenatal testosterone exposure permanently masculinizes anogenital distance, nipple development, and reproductive tract morphology in female Sprague-Dawley rats. Toxicol Sci 2007; 96: 335-45.
18.Cooper CS, Perry PJ, Sparks AE, et al. Effect of exogenous testosterone on prostate volume, serum and semen prostate specific antigen levels in healthy young men. J Urol 1998; 159: 441-3.
19.Tan KA, De Gendt K, Atanassova N, et al. The role of androgens in sertoli cell proliferation and functional maturation: studies in mice with total or Sertoli cell-selective ablation of the androgen receptor. Endocrinology 2005; 146: 2674-83.
20.Lyon MF, Hawkes SG. X-linked gene for testicular feminization in the mouse. Nature 1970; 227: 1217-9.

[Downloaded from ismj.bpums.ac.ir on 2024-10-12]

[DOI: 10.18869/acadpub.ismj.19.3.372]

21.Baker PJ, Pakarinen P, Huhtaniemi IT, et al. Failure of normal Leydig cell development in follicle-stimulating hormone (FSH) receptor-deficient mice, but not FSHbeta-deficient mice: role for constitutive FSH receptor activity. Endocrinology 2003; 144: 138-45.
22.Russell LD, Warren J, Debeljuk L, et al. Spermatogenesis in Bclw-deficient mice. Biol Reprod 2001; 65: 318-32.
23.Recabarren SE, Lobos A, Figueroa Y, et al. Prenatal testosterone treatment alters LH and testosterone responsiveness to GnRH agonist in male sheep. Biol Res 2007; 40: 329-38.
24.Johnston H, Baker PJ, Abel M, et al. Regulation of Sertoli cell number and activity by follicle-stimulating hormone and androgen during postnatal development in the mouse. Endocrinology 2004; 145: 318-29.
25.McLaren A. Germ and somatic cell lineages in the developing gonad. Mol Cell Endocrinol 2000; 163: 3-9.
26.Orth JM, Gunsalus GL, Lamperti AA. Evidence from Sertoli cell-depleted rats indicates that spermatid number in adults depends on numbers of Sertoli cells produced during perinatal development. Endocrinology 1988; 122: 787-794.
27.Sugino Y, Usui T, Okubo K, et al. Genotyping of congenital adrenal hyperplasia due to 21-hydroxylase deficiency presenting as male infertility: case report and literature review. J Assist Reprod Genet 2006; 23: 377-380.
28.Mussig K, Kaltenbach S, Maser-Gluth C, et al. Late diagnosis of congenital adrenal hyperplasia due to 21-hydroxylase deficiency. Exp Clin Endocrinol Diabetes 2006; 114: 208-214.
29.Recabarren SE, Sir-Petermann T, Rios R, et al. Pituitary and testicular function in sons of women with polycystic ovary syndrome from infancy to adulthood. J Clin Endocrinol Metab 2008; 93: 3318-3324.

[Downloaded from ismj.bpums.ac.ir on 2024-10-12]

[DOI: 10.18869/acadpub.ismj.19.3.372]

Iran South Med J 2016; 19(3):372-384

Original Article

The effects of testosterone intrauterine disturbance on sperm quality and testis tissue in male rat's offspring after puberty

M. Noroozzadeh [1], F. Ramezani Tehrani [1*], A. Zadeh-Vakili [2], A. Piryaei [3], A. Ghasemi [4], F. Azizi [5]

[1] Reproductive Endocrinology Research Center, Research Institute for Endocrine Sciences, Shahid Beheshti University of Medical Sciences, Tehran, Iran.
[2] Cellular and Molecular Endocrine Research Center, Research Institute for Endocrine Sciences, Shahid Beheshti University of Medical Sciences, Tehran, Iran.
[3] Department of Biology and Anatomical Sciences, Faculty of Medicine, Shahid Beheshti University of Medical Sciences, Tehran, Iran.
[4] Endocrine Physiology Research Center, Research Institute for Endocrine Sciences, Shahid Beheshti University of Medical Sciences, Tehran, Iran.
[5] Endocrine Research Center, Research Institute for Endocrine Sciences, Shahid Beheshti University of Medical Sciences, Tehran, Iran.

(Received 1 Jun, 2014 Accepted 31 Aug, 2014)

Abstract

Background: Environmental factors and hormonal disorders during prenatal life can impair the evolution and differentiation of fetus's reproductive system. The aim of this study was to the examination of sperm quality and testis tissue in adult rats that had exposed to exogenous testosterone during their prenatal life.

Materials & Methods: Pregnant rats divided into two experimental and control groups. In experimental group, pregnant rats daily were subcutaneously injected with 3 mg exogenous testosterone during gestational days 16-19, and controls received solvent. The reproductive system was examined in male offspring of these animals after puberty. Data analysis was performed by using the SPSS software (version 15). Distributions between groups are compared by using the Mann-Whitney test.

Results: In the offspring of experimental group, motility and the number of sperm were significantly decreased ($P<0.05$). No morphological abnormality was observed in sperm in two groups. The numbers of sertoli cells, ratios of spermatocyte and round spermatid cells were significantly decreased in the offspring of experimental group ($P<0.05$). No significant difference was observed in seminiferous tubules diameter between the two groups. Serum testosterone levels were significantly decreased in offspring from experimental group ($P<0.05$).

Conclusion: The present study showed that prenatal exposure to testosterone leads to decrease of sperm quality and changes in testis tissue in male rats, after puberty.

Key words: Prenatal life, Testosterone, Sperm quality, Testis, Rat

©Iran South Med J. All rights reserved.

Cite this article as: Noroozzadeh M, Ramezani Tehrani F, Zadeh-Vakili A, Piryaei A, Ghasemi A, Azizi F. The effects of testosterone intrauterine disturbance on sperm quality and testis tissue in male rat's offspring after puberty. Iran South Med J 2016; 19(3): 372-384

Copyright © 2016 Noroozzadeh, et al. This is an open-access article distributed under the terms of the Creative Commons Attribution-noncommercial 4.0 International License which permits copy and redistribute the material just in noncommercial usages, provided the original work is properly cited.

[*]*Address for correspondence*: Reproductive Endocrinology Research Center, Research Institute for Endocrine Sciences, Shahid Beheshti University of Medical Sciences,Tehran, Iran. Email: ramezani@endocrine.ac.ir

Website: http://bpums.ac.ir
Journal Address: http://ismj.bpums.ac.ir

[Downloaded from ismj.bpums.ac.ir on 2024-10-12]

[DOI: 10.18869/acadpub.ismj.19.3.372]