Original Article

Histomorphological Changes in the Fetal Rat Liver Following Exposure to Valacyclovir

دانشگاه علوم پزشکی و خدمات بهداشتی و درمانی بوشهر

CrossMarck

doi 10.61882/ismj.28.2.576

Mansureh Daneshfard [1], Majid Morovatisharifabad [1*], Elham Salehi [1], Mahin Dehestani ardakani [2], Ali Rezai-golmishe [1]

[1] Department of Basic Sciences, School of Veterinary Medicine, Ardakan University, Ardakan, Iran

[2] Department of Basic Sciences, School of Veterinary Medicine, Tehran University, Tehran, Iran

Abstract

Background: Herpesviruses, a family of DNA viruses, cause various infections in humans and animals, affecting the skin and internal organs. Valacyclovir, a prodrug of acyclovir, is an effective antiviral drug widely used to treat diseases caused by herpesviruses. Importantly, valacyclovir can easily cross the placental barrier during pregnancy. This raises concerns about potential harmful effects on fetal development. Therefore, this study aimed to examine the effects of valacyclovir on the development of fetal liver tissue in pregnant rats.

Materials and Methods: Twenty-four pregnant Wistar rats were randomly divided into four groups of six. The control group received no treatment. The experimental groups were given oral valacyclovir daily at doses of 100, 200, or 300 mg/kg during pregnancy. Maternal weights were recorded at the start and end of the study. On day 20 of gestation, rats were euthanized. Blood samples were collected for biochemical tests, including ALT, AST, ALP, MDA, and TAC. Fetal livers were fixed for histological studies.

Results: High doses of valacyclovir caused a decrease in maternal weight and number of fetuses. Serum ALT and MDA levels increased significantly, while TAC decreased. Histology showed structural damage in fetal liver at higher doses.

Conclusion: Valacyclovir exposure during pregnancy may negatively affect fetal liver development. Thus, its use during gestation requires caution and careful monitoring.

Keywords

Valacyclovir
Acyclovir
Fetal liver
Pregnant rats
Histopathology
Liver histomorphology

***Corresponding author**

Majid Morovatisharifabad
mmorovati@ardakan.ac.ir

Ethical code

IR.ARDAKAN.REC.1403.044

Received: 2025/05/21
Accepted: 2025/08/31

دانشگاه علوم پزشکی
و خدمات بهداشتی و درمانی بوشهر

CrossMarck

10.61882/ismj.28.2.576

مقاله پژوهشی

مطالعه تغییرات هیستومورفولوژی کبد جنین موش صحرایی در مواجهه با داروی والاسیکلوویر

منصوره دانش‌فرد [۱]، مجید مروتی شریف آباد [۱*]، الهام صالحی [۱]، مهین دهستانی [۲]، علی رضائی گل‌میشه [۱]

[۱] گروه علوم پایه، دانشکده پیرادامپزشکی، دانشگاه اردکان، اردکان، ایران
[۲] گروه علوم پایه، دانشکده دامپزشکی، دانشگاه تهران، تهران، ایران

چکیده

زمینه: هرپس‌ویروس‌ها از جمله ویروس‌هایی هستند که ماده ژنتیکی آن‌ها دئوکسی‌ریبونوکلئیک اسید بوده و می‌توانند باعث بروز عفونت‌های پوستی و سیستمیک در انسان و حیوان شوند. والاسیکلوویر، پیش‌داروی آسیکلوویر، یکی از داروهای مؤثر ضدویروسی است که در درمان بیماری‌های ناشی از این ویروس‌ها کاربرد دارد و به‌راحتی از جفت عبور می‌کند. با توجه به توانایی عبور این دارو از سد جفت و احتمال بروز اثرات سوء در جنین، پژوهش حاضر با هدف بررسی تأثیر والاسیکلوویر بر هیستومورفوژنز کبد جنین در موش‌های باردار انجام گرفت.

مواد و روش‌ها: در این مطالعه تجربی، ۲۴ سر موش صحرایی ماده باردار نژاد ویستار به چهار گروه شش‌تایی تقسیم شدند. گروه کنترل هیچ دارویی دریافت نکرد و گروه‌های تجربی به‌ترتیب دوزهای ۱۰۰، ۲۰۰ و ۳۰۰ میلی‌گرم بر کیلوگرم از داروی والاسیکلوویر را به‌صورت خوراکی و روزانه دریافت کردند. وزن موش‌های باردار در روزهای ابتدایی و انتهایی گرفته شد. در روز بیستم بارداری، پس از آسان‌کشی حیوانات، نمونه‌های خونی برای ارزیابی ALT، AST، ALP، MDA و TAC جمع‌آوری و کبد جنین‌ها برای مطالعات بافت‌شناسی تثبیت شد.

یافته‌ها: نتایج نشان داد مصرف والاسیکلوویر در دوزهای بالا منجر به کاهش وزن مادران، کاهش تعداد جنین‌ها، افزایش معنادار ALT و MDA و کاهش TAC شد. بررسی بافت‌شناسی نیز آسیب‌های ساختاری در بافت کبد جنین را در دوزهای بالا نشان داد.

نتیجه‌گیری: این نتایج بیانگر آن است که مصرف والاسیکلوویر در دوران بارداری می‌تواند بر تکامل جنین به‌ویژه در بافت کبد اثرات منفی بگذارد. بنابراین، تجویز این دارو در دوران بارداری باید با احتیاط و نظارت دقیق انجام شود.

واژگان کلیدی
والاسیکلوویر
آسیکلوویر
کبد جنین
موش صحرایی باردار
هیستوپاتولوژی
هیستومورفولوژی کبد

***نویسنده مسئول**
مجید مروتی شریف‌آباد
mmorovati@ardakan.ac.ir

کد اخلاق
IR. ARDAKAN.REC. ۱۴۰۳. ۰۴۴.

دریافت: ۱۴۰۴/۰۲/۳۱
پذیرش: ۱۴۰۴/۰۶/۰۹

پیام کلیدی: مصرف والاسیکلوویر در دوران بارداری، به‌ویژه در دوزهای بالا، با آسیب‌های هیستوپاتولوژیک کبد جنین و تغییرات شاخص‌های استرس اکسیداتیو همراه است؛ لذا تجویز آن نیازمند احتیاط و پایش دقیق بالینی است.

مقدمه

یکی از ویروس‌های مهمی که امروزه بشریت با آن دست به گریبان است هرپس‌ویروس‌ها هستند، آن‌ها خانواده بزرگی از ویروس‌های DNAدار هستند که باعث ایجاد عفونت و بیماری‌های خاصی در حیوانات و انسان‌ها می‌شوند. نام این ویروس از یک کلمه یونانی گرفته شده است که به معنای ضایعات پوستی در حال گسترش است. ضایعات ناشی از این ویروس معمولاً به‌صورت تاول‌هایی قابل مشاهده‌اند. از مهم‌ترین زیر شاخه‌های این ویروس می‌توان به هرپس‌سیمپلکس ۱، هرپس‌سیمپلکس ۲، هرپس‌زوستر (زونا) و سیتومگالوویروس اشاره کرد. هرپس ویروس‌ها می‌توانند عفونت‌های نهفته و عفونت‌های لیتیک ایجاد کنند (۱). عفونت‌های ویروس هرپس ژنیتال، در میان زنان در سن باروری شایع است. مطالعات نشان می‌دهند که شیوع هرپس ژنیتال در جمعیت عمومی می‌تواند بین ۱۰ تا ۳۰ درصد متغیر باشد (۲). داروهای ضدویروسی از رشد ویروس‌ها جلوگیری می‌کنند. از آنجایی که ویروس‌ها از سلول‌های میزبان برای تکثیر استفاده می‌کنند، بنابراین طراحی یک داروی ضدویروسی ایمن و مؤثر دشوار می‌شود (۳). والاسیکلوویر از دسته داروهای ضدویروسی است که برای درمان بیماری‌های ناشی از هرپس ویروس‌ها استفاده می‌شود (۴). والاسیکلوویر به‌عنوان یک داروی ضدویروسی، در کاهش نرخ انتقال عمودی سیتومگالوویروس از مادر به جنین مؤثر است، به‌ویژه زمانی که درمان در مراحل اولیه بارداری آغاز شود (۵). این دارو اولین بار توسط شرکت داروسازی گلاکسواسمیت‌کلاین (GlaxoSmithKline) و با نام‌های تجاری والترکس و زلیترکس به بازار عرضه شد. در داروخانه‌ها به شکل قرص و در بسته‌بندی‌های ۵۰۰ و ۱۰۰۰ میلی‌گرمی عرضه می‌شود. این فرم دارویی جذب خوراکی را سه تا پنج برابر افزایش می‌دهد. آسیکلوویر علاوه بر آن‌که از جفت و مایع آمنیوتیک عبور می‌کند در شیر مادر نیز ترشح می‌شود (۶). والاسیکلوویر پس از مصرف خوراکی به‌سرعت از دستگاه گوارش جذب شده و تقریباً به‌طور کامل به اسیکلوویر و ال-والین تبدیل می‌شود. والاسیکلوویر مصرف شده به‌ترتیب از راه ادرار و مدفوع دفع می‌شود. میانگین نیمه عمر حذفی پلاسمایی آسیکلوویر ۲/۵ تا ۳ ساعت می‌باشد (۷). در اواسط هفته سوم بارداری، پیش‌ساز کبد به شکل یک برآمدگی اپی‌تلیومی در انتهای دیستال پیشین روده ایجاد می‌شود (۸). این عضو نقش حیاتی در متابولیسم مواد مغذی از جمله کربوهیدرات‌ها، لیپیدها و پروتئین‌ها ایفا می‌کند. این عضو، محل اصلی پردازش مواد مغذی جذب شده از دستگاه گوارش است، جایی که تقریباً ۹۰ درصد جریان خون به کبد از سیستم گوارش می‌آید و به آن اجازه می‌دهد به‌طور مؤثری به در دسترس بودن مواد مغذی پاسخ دهد (۹). با توجه به اهمیت عملکرد کبد در حفظ هموستازی بدن، هر گونه آسیب یا اختلال در این عضو می‌تواند پیامدهای جدی سلامت به همراه داشته باشد. بیماری‌های کبدی، از جمله هپاتیت، از مهم‌ترین مسائل سلامت جهانی هستند و می‌توانند باعث مرگ‌ومیر بالایی شوند (۱۰). علاوه بر عوامل بیماری‌زا، فرآیندهای طبیعی متابولیک و واکنش‌های بیوشیمیایی در بدن نیز می‌توانند منجر به تولید اکسیژن فعال شوند که به بیومولکول‌ها آسیب می‌رساند (۱۱). با توجه به اینکه داروی والاسیکلوویر از جفت عبور می‌کند و ممکن است اثراتی بر جنین داشته باشد، هدف از این پژوهش، ارزیابی اثرات تجویز والاسیکلوویر در دوران بارداری بر فرآیند مورفوژنز و ساختار بافتی کبد جنین موش صحرایی است. با توجه به کمبود مطالعات اختصاصی در این زمینه، طراحی حاضر با تمرکز بر دوره‌ی حساس اندام‌زایی و استفاده از روش‌های دقیق هیستومورفولوژیک انجام شده است. نتایج این تحقیق می‌تواند داده‌های نوینی درباره‌ی ایمنی

مصرف والاسیکلوویر در بارداری و پیامدهای کبدی آن ارائه دهد.

مواد و روش‌ها

در این مطالعه تجربی که براساس مجوز به شماره ۰۴۴. ۱۴۰۳. IR.ARDAKAN.REC مورخه ۱۴۰۳/۷/۸ کمیته اخلاق در پژوهش دانشگاه اردکان انجام شد، برای مطالعه تجربی و آزمایشگاهی در اواخر روز، سه موش صحرایی ماده باکره همراه با یک موش صحرایی نر در قفس‌های ویژه آمیزش قرار گرفتند. صبح روز بعد، تمامی قفس‌ها برای بررسی وجود یا عدم وجود پلاک واژنی که نشانه جفت‌گیری است، کنترل شدند. موش‌های ماده‌ای که پلاک واژنی داشتند، پس از کدگذاری و ثبت روز صفر بارداری، به قفس‌های جداگانه منتقل شدند. این فرآیند تا زمانی که تعداد کافی موش حامل برای آزمایش‌ها جمع‌آوری شود، ادامه یافت. ۲۴ سر موش‌صحرایی ماده، بالغ و باردار نژاد ویستار، با میانگین وزنی ۲۲۰-۲۰۰ گرم از مرکز تکثیر و نگهداری حیوانات آزمایشگاهی پژوهشکده علوم تولید مثل یزد خریداری شد. حیوانات به‌مدت ۲۰ روز در حیوانخانه دانشکده دامپزشکی دانشگاه اردکان، در قفس‌های مخصوص از جنس پلی‌پروپیلن و تحت شرایط محیطی و درجه حرارت مطلوب تقریباً ۲۴±۲۳ درجه سانتی‌گراد و رطوبت نسبی۵۰±۱۰ درصد و سیکل روشنایی و تاریکی ۱۲ ساعته نگهداری شدند. تمام حیوانات با غذای استاندارد (پلیت) در شرایط یکسان و به نسبت‌های برابر تغذیه شدند و امکان دسترسی آزادانه به آب برای تمامی آن‌ها وجود داشت.

داروی والاسیکلوویر به‌صورت پودر از شرکت Xi'an Haoze Biotechnology با درصد خلوص ۹۹ درصد و فرمول مولکولی $C_{13}H_{20}N_6O_4$ از کشور چین تهیه شد. برای تجویز خوراکی (گاواژ)، موش‌ها به چهار گروه ۶ تایی شامل گره کنترل، گروه تجربی ۱، ۲ و ۳ که دوزهای ۱۰۰، ۲۰۰ و ۳۰۰ میلی‌گرم به ازای هر کیلوگرم وزن بدن در ۰/۵ میلی‌لیتر آب مقطر استریل به ازای هر موش دریافت میکردند، دسته‌بندی شدند (۱۲ و ۱۳). لازم به ذکر است که محلول دارویی یک ساعت قبل از آغاز گاواژ آماده شد. تجویز دارو تا روز ۲۰ بارداری ادامه داشت. تغییرات رفتاری و تغییرات وزن بدن رت‌ها در ابتدا و انتهای بارداری مورد ارزیابی قرار گرفت. تمامی موش‌ها ۲۴ ساعت قبل از آخرین تیمار وزن‌کشی شدند و در روز ۲۰ حاملگی (۶ ساعت پس از آخرین گاواژ)، با استفاده از کلروفرم بیهوش شدند. پس از باز کردن محوطه شکمی و برش پرده دیافراگم، خون‌گیری از قلب رت‌ها انجام شد. برای جداسازی سرم، نمونه‌های خون به مدت ۵ دقیقه با دور ۶۰۰۰ سانتریفیوژ مارک سنتورین (Centurion) شدند تا سرم شفاف و بدون همولیز به‌دست آید. سپس نمونه‌ها به میکروتیوب منتقل شدند و تا زمان انجام آزمایشات سرمی شامل سنجش مقادیر MDA و TAC و آنزیم‌های کبدی AST، ALT و ALP در فریزر ۷۰- درجه سانتی‌گراد نگهداری شدند. جهت اندازه‌گیری آنزیم آلکالین فسفاتاز (ALP) از کیت شرکت پارس آزمون (ایران) استفاده شد. مقدار جذب نوری محلول توسط دستگاه اسپکتروفتومتر در طول موج ۴۰۵ نانومتر اندازه‌گیری شد. اندازه‌گیری آنزیم آلانین آمینو ترانسفراز (ALT) توسط کیت شرکت پارس آزمون (ایران) انجام شد. مقدار جذب نوری محلول در طول موج ۳۴۰ نانومتر اندازه‌گیری گردید. جهت اندازه‌گیری آنزیم آسپارتات آمینو ترانسفراز (AST) از کیت شرکت پارس آزمون (ایران) استفاده شد و مقدار جذب نوری محلول در طول‌موج ۳۴۰ نانومتر اندازه‌گیری گردید. برای اندازه‌گیری MDA از کیت تولیدی شرکت Zellbio آلمان استفاده شد و جذب نوری در طول موج ۵۳۲ نانومتر اندازه‌گیری شد. برای اندازه‌گیری ظرفیت آنتی‌اکسیدان تام (TAC)، از کیت Zellbio آلمان استفاده شد. میزان جذب در طول موج ۴۵۰ نانومتر خوانده شد. کلیه

سنجش‌های بالا توسط دستگاه اسپکتروفتومتر UNICO مدل UV-Vis ۲۱۵۰ انجام شد. پس از بیهوشی و آسان‌کشی رت‌ها، باز کردن کامل محوطه شکمی و برش شاخ رحم، جنین‌ها به همراه جفت از رحم خارج شدند. بلافاصله جنین‌ها از کیسه آمنیون خارج شده و اتصال جفت به آرامی جداگردید. کبد جنین‌ها به محلول فرمالین ۱۰ درصد منتقل شدند تا مراحل آماده‌سازی برای مطالعات بافتی را طی کنند. پس از گذشت ۴۸ ساعت، کبد جنین‌ها برای انجام مراحل آماده‌سازی بافتی آماده شدند. نمونه‌ها پس از قالب‌گیری و برش، با سه روش رنگ‌آمیزی هماتوکسیلین- ائوزین برای مشاهده کلی ساختار و تغییرات بافتی، پریودیک اسیدشیف جهت بررسی پلی‌ساکاریدها و گلیکوپروتئین‌ها و تری‌کروم ماسون برای بررسی فیبروز و میزان بافت هم‌بند رنگ‌آمیزی گردیدند. در نهایت، فتومیکروگراف‌هایی از لام‌های آماده شده با استفاده از میکروسکوپ الیمپوس ژاپنی تهیه شد. تحلیل‌های آماری با نرم‌افزار SPSS ویرایش ۲۶ انجام گرفت و برای تجزیه و تحلیل داده‌ها از روش آنالیز واریانس طرفه (one -way Anova) و تست تعقیبی توکی برای تجزیه و تحلیل استفاده شد (P<۰/۰۵) معنی‌دار در نظر گرفته شد.

یافته‌ها

نتایج بررسی بالینی رت‌های مادرپس از تجویز دارو

در این مطالعه، علائم بالینی و تغییرات رفتاری در تمامی گروه‌ها بررسی شد. تا پایان دوره تیمار با والاسیکلوویر، هیچ‌گونه مرگ‌ومیر ناشی از تجویز این دارو در هیچ گروهی مشاهده نگردید. همچنین، تا پایان روز ۲۰ بارداری، هیچ‌گونه سقط جنین در این چهار گروه ثبت نشد. تغییرات قابل‌توجهی در ویژگی‌های رفتاری مشاهده شد که این تغییرات شامل بی‌اشتهایی، بی‌قراری، حالت عصبی و تهاجمی حیوانات بود که بروز این رفتارها با افزایش دوز دارو تشدید شد.

نتایج میانگین وزن رت‌های مادر

با مقایسه میزان تغییرات وزن بدن رت‌ها در ابتدا و انتهای بارداری گروه کنترل با گروه‌های دیگر مشخص گردید که میانگین وزن نهایی بدن در طول بارداری در گروه تجربی دوم و گروه تجربی سوم کاهش معناداری (P<۰/۰۵) نسبت به گروه کنترل داشت (شکل ۱).

شکل ۱. نتایج تغییرات میانگین وزن موش‌های صحرایی مادر در گروه‌های آزمایشی مختلف. تمام داده‌ها بر اساس Mean±SD بیان شده‌اند.
* نشان‌دهنده اختلاف آماری معنی‌دار می‌باشد (P<۰/۰۵)

Fig 1. The results of changes in the mean body weight of maternal rats in different experimental groups. All data are expressed as Mean±SD.
* indicates statistically significant differences (P<0.05)

نتایج بررسی تعداد جنین‌ها

نتایج این مطالعه نشان داد تعداد جنین‌ها در گروه تجربی سوم نسبت به گروه کنترل و دو گروه تجربی دیگر کاهش معناداری (P<۰/۰۵) داشته‌است (شکل ۲).

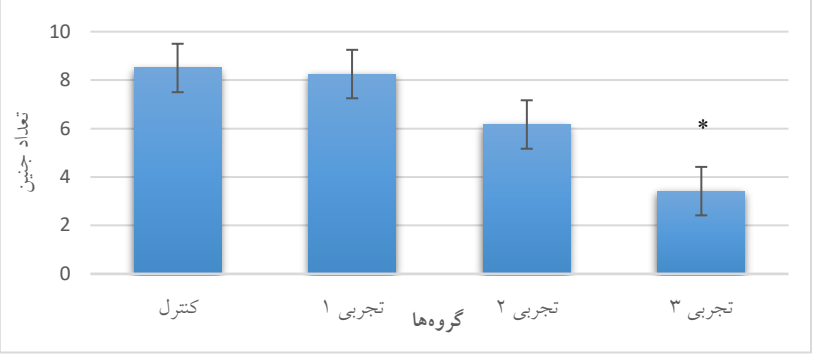

شکل ۲. نتایج تغییرات تعداد جنین‌ها در گروه‌های آزمایشی مختلف. تمام داده‌ها بر اساس Mean±SD بیان شده‌اند.
* نشان‌دهنده اختلاف آماری معنی‌دار می‌باشد (P<۰/۰۵)

Fig 2. The results of changes in the number of fetuses in different experimental groups. All data are expressed as Mean±SD.
* indicates statistically significant differences (P<0.05)

نتایج بررسی مورفولوژیک کبد جنین‌ها

نتایج بررسی وزن، طول و عرض کبد نشان داد که وزن کبد در گروه تجربی دوم و گروه تجربی سوم نسبت به گروه کنترل کاهش معناداری (P<۰/۰۵) داشت. بررسی اندازه‌ی طول کبد در گروه‌های تجربی دوم و گروه تجربی سوم نشان‌دهنده کاهش معنادار (P<۰/۰۵) طول کبد نسبت به گروه کنترل است. سنجش اندازه‌ی عرض کبد در گروه‌های مختلف نشان از کاهش آن در گروه‌های تجربی دوم و سوم نسبت به گروه کنترل بود (P<۰/۰۵) (جدول۱)(شکل ۳).

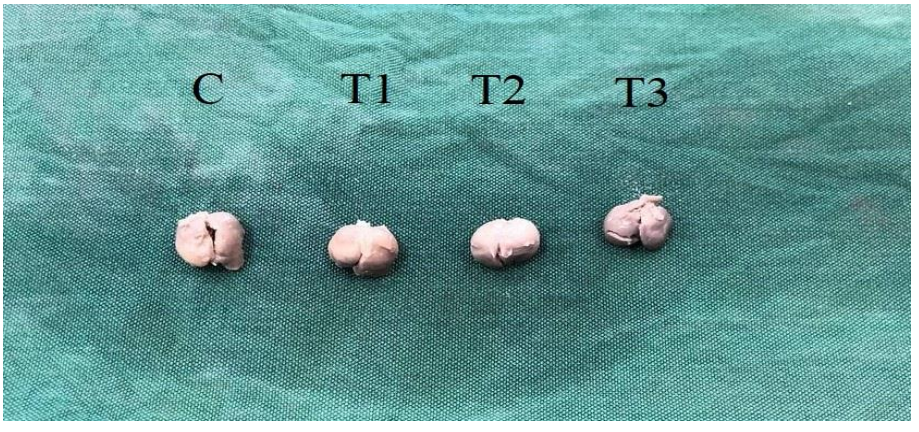

شکل ۳. مطالعه مورفولوژیکی کبد جنین‌ها در تمام گروه‌های آزمایشی
Fig 3. Morphological study of fetal liver in all experimental groups

جدول ۱. وزن، اندازه طول و عرض کبد جنین‌ها

گروه‌ها	کنترل	تجربی ۱	تجربی ۲	تجربی ۳
وزن کبدها (گرم)	۰/۳۲ ±۰/۰۳	۰/۳۲ ±۰/۰۳	۰/۲۸ ±۰/۰۳ *	۰/۲۷ ±۰/۰۲ *
اندازه طول کبدها (میلی‌متر)	۱۰/۷۴ ±۰/۲۹	۱۰/۷۲ ±۰/۳۳	۱۰/۴۱ ±۰/۲۸ *	۱۰/۳۱ ±۰/۳۱ *
اندازه عرض کبدها (میلی‌متر)	۸/۴۳ ±۰/۴۱	۸/۳۲ ±۰/۴۳	۸/۰۰ ±۰/۳۷ *	۷/۹۳ ±۰/۳۶ *

نتایج تغییرات میانگین وزن، اندازه طول و عرض کبد جنین‌ها در گروه‌های آزمایشی مختلف. تمام داده‌ها بر اساس Mean±SD بیان شده‌اند.
* نشان‌دهنده اختلاف آماری معنی‌دار می‌باشد (P<۰/۰۵)

نتایج سنجش آنزیم‌های کبدی در رت‌های باردار

نتایج سنجش آنزیم آلانین آمینو ترانسفراز (ALT)

نتایج اندازه‌گیری آنزیم ALT رت‌های مادر نشان داد که میانگین مقادیر این آنزیم در گروه تجربی ۳ نسبت به گروه کنترل افزایش معناداری داشته است (P<۰/۰۵)(شکل ۴).

نتایج سنجش آنزیم آسپارتات آمینو ترانسفراز (AST)

نتایج اندازه‌گیری آنزیم AST رت‌های مادر نشان داد که میانگین مقادیر این آنزیم در تمام گروه‌های تجربی ۱، ۲ و ۳ نسبت به گروه کنترل افزایش داشته اما این افزایش معنادار نبود (P<۰/۰۵)(شکل ۴).

نتایج سنجش آنزیم آلکالین فسفاتاز (ALP)

نتایج اندازه‌گیری آنزیم ALP رت‌های مادر نشان داد میانگین مقادیر این آنزیم در تمام گروه‌های تجربی نسبت به گروه کنترل افزایش داشته اما این افزایش میانگین معنادار نبود (P<۰/۰۵)(شکل ۴).

شکل ۴. نتایج تغییرات آنزیم‌های کبدی رت‌های مادر در گروه‌های آزمایشی مختلف. تمام داده‌ها بر اساس Mean±SD بیان شده‌اند.
* نشان‌دهنده اختلاف آماری معنی‌دار می‌باشد (P<۰/۰۵)

Fig 4. Results of changes in maternal rat liver enzymes in different experimental groups. All data are presented as Mean±SD.
* indicates a statistically significant difference (P<0.05)

نتایج سنجش شاخص‌های استرس اکسیداتیو

نتایج سنجش میزان پراکسیداسیون لیپیدی سرم از طریق سنجش مالون دی آلدئید (MDA)

مطالعات بر روی اندازه‌گیری (MDA) سرم رت‌های مادر نشان داد که افزایش میانگین این شاخص در گروه تجربی ۳ نسبت به گروه کنترل معنادار بود (P<۰/۰۵). کاهش میانگین گروه تجربی ۱ نسبت به گروه کنترل نیز معنادار بود (P<۰/۰۵)(شکل ۵).

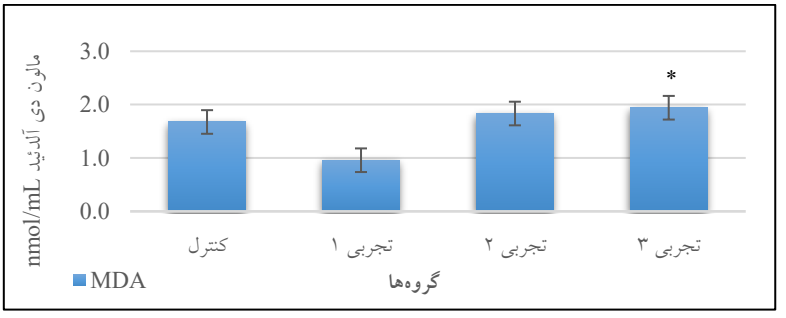

شکل ۵. نتایج تغییرات شاخص‌های استرس اکسیداتیو در سرم خون رت‌های مادر در گروه‌های آزمایشی مختلف. تمام داده‌ها بر اساس Mean±SD بیان شده‌اند.
* نشان‌دهنده اختلاف آماری معنی‌دار می‌باشد (P<۰/۰۵)

Fig 5. Results of changes in oxidative stress markers in the serum of maternal rats in different experimental groups. All data are presented as Mean ± SD.
* indicates a statistically significant difference (P<0.05)

نتایج سنجش ظرفیت آنتی اکسیدان تام (TAC)

مطالعات بر روی اندازه‌گیری (TAC) سرم رت‌های مادر حاکی از آن بود که کاهش میانگین گروه تجربی ۲ و ۳ نسبت به گروه کنترل معنادار بود (P<۰/۰۵). افزایش میانگین گروه تجربی ۱ نسبت به گروه کنترل معنادار بود (P<۰/۰۵)(شکل ۶).

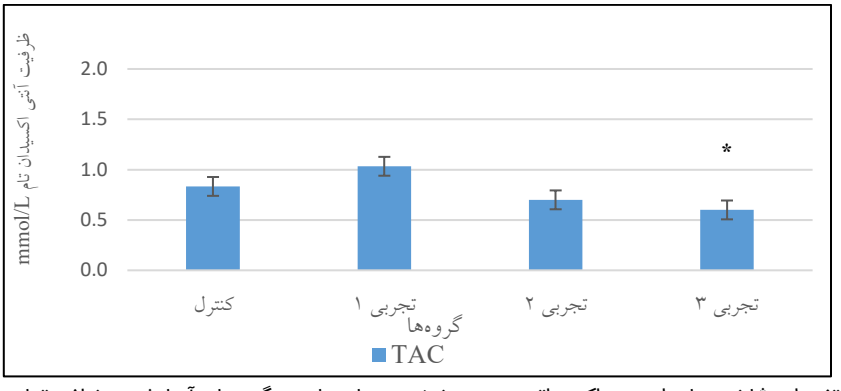

شکل ۶. نتایج تغییرات شاخص‌های استرس اکسیداتیو در سرم خونی رت‌های مادر در گروه‌های آزمایشی مختلف. تمام داده‌ها بر اساس Mean±SD بیان شده‌اند.
* نشان‌دهنده اختلاف آماری معنی‌دار می‌باشد (P<۰/۰۵).

Fig 6. Results of changes in oxidative stress markers in the blood serum of maternal rats across different experimental groups. All data are presented as Mean±SD.
* indicates a statistically significant difference (P<0.05).

نتایج بررسی‌های هیستوپاتولوژیک بافت کبد جنین

ارزیابی میکروسکوپی بافت کبد جنین در گروه‌های مختلف که با هماتوکسیلین- ائوزین رنگ‌آمیزی شد نشان داد که با افزایش دوز دارو بی‌نظمی در آرایش سلول‌های هپاتوسیت کبد قابل رؤیت است. این تغییرات شامل افزایش فضای سینوزوئیدی و پراکندگی سلول‌های هپاتوسیت می‌باشد (شکل ۷). ارزیابی میکروسکوپی بافت کبد جنین در گروه‌های مختلف که با روش پاس رنگ‌آمیزی شد نشان داد که آرایش پارانشیم کبد کمی حالت به هم ریختگی دارد و در این گروه‌ها اتساع سینوزوئیدی بیشتر از قبل

مشاهده شد. با افزایش دوز دارو میزان گلیکوژن در این بافت افزایش می‌یابد (شکل ۸).

ارزیابی میکروسکوپی بافت کبد جنین در گروه‌های مختلف که با روش تری‌کروم‌ماسون رنگ‌آمیزی شد با توجه به عدم رنگ‌پذیری رنگ آبی در فتومیکروگراف‌ها، هیچگونه تجمع کلاژن و فیبروز بافتی را نشان نداد. (رنگ آبی در رنگ‌آمیزی تری‌کروم‌ماسون نمایانگر فیبروز بافتی است)(شکل ۹).

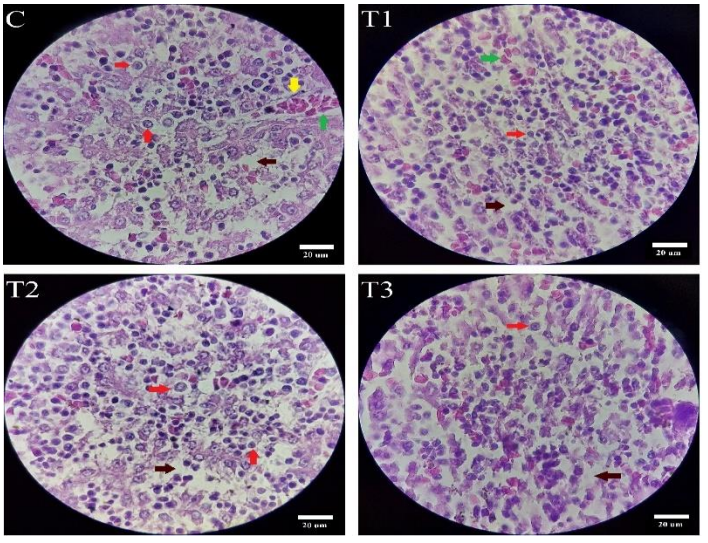

شکل ۷. بافت کبد جنین موش‌صحرایی در گروه‌های آزمایشی (H&E ،۱۰۰۰X). فلش قرمز: سلول‌های هپاتوسیت، فلش سبز: گلبول قرمز، فلش قهوه‌ای: فضای سینوزوئید و فلش زرد: سلول اندوتلیال

Fig 7. Fetal rat liver tissue in the experimental groups (H&E, 1000X). Red arrow: hepatocytes; green arrow: red blood cells; brown arrow: sinusoidal space; yellow arrow: endothelial cells

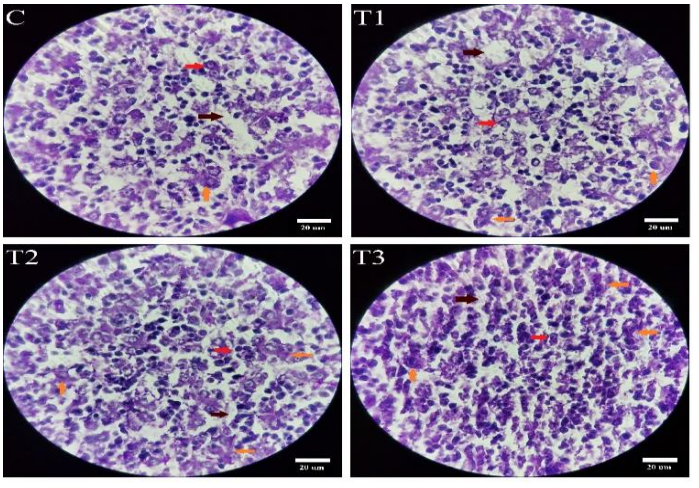

شکل ۸. بافت کبد جنین موش‌صحرایی در تمامی گروه‌های آزمایشی (PAS ،۱۰۰۰X). فلش قرمز: سلول‌های هپاتوسیت، فلش قهوه‌ای: فضای سینوزوئید و فلش نارنجی ذرات گلیکوژن

Fig 8. Fetal rat liver tissue in all experimental groups (X1000, PAS). Red arrow: hepatocytes; brown arrow: sinusoidal space; orange arrow: glycogen particles.

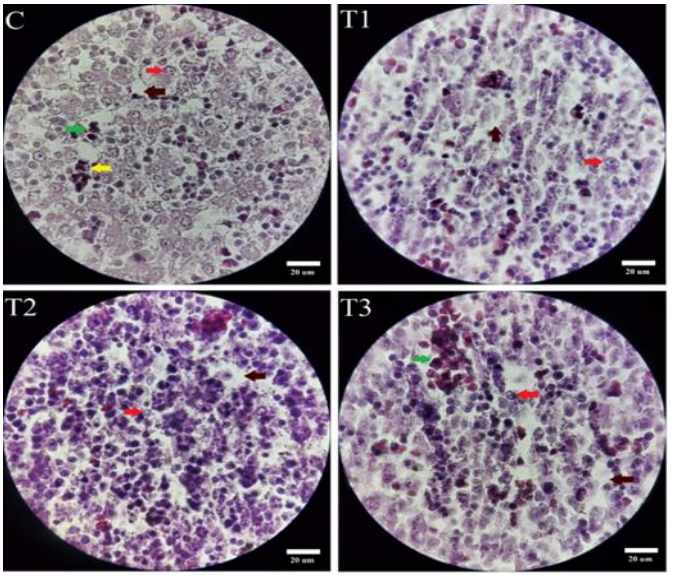

شکل ۹. بافت کبد جنین موش‌صحرایی در گروه‌های آزمایشی (Mason's Trichrome ،۱۰۰۰X). فلش قرمز: سلول‌های هپاتوسیت، فلش سبز: گلبول قرمز، فلش قهوه‌ای: فضای سینوزوئید و فلش زرد: سلول اندوتلیال

Fig 9. Fetal rat liver tissue in the experimental groups (X1000, Mason's Trichrome). Red arrow: hepatocytes; green arrow: red blood cells; brown arrow: sinusoidal space; yellow arrow: endothelial cells.

بحث

با توجه به بروز علائم عصبی روانپزشکی مربوط به درمان آسیکلوویر یا والاسیکلوویر از زمان معرفی آسیکلوویر در اوایل دهه ۱۹۸۰، هلدن (Helldén) و همکاران به بررسی اثرات این دارو و مشکلات روانی ناشی از مصرف دارو پرداختند. دانشمندان قبلاً دریافته بودند که در افراد درگیر علائم عصبی مرتبط با مصرف آسیکلوویر، غلظت سرمی متابولیت اصلی آسیکلوویر یعنی ۹- کربوکسی متوکسی متیل گوانین (CMMG) افزایش یافته است. نتایج هلدن و همکاران نیز این گزارش را تأیید کرد (۱۴). در پی مطالعات سم‌شناسی و پیش بالینی که مور (Moore) و همکاران بر روی رت‌های تیمار شده با آسیکلوویر انجام دادند به این نتیجه رسیدند این دارو فاقد اثرات تراتوژنیک می‌باشد و تأثیر نامطلوب بر روی باروری و تولید مثل ندارد؛ اما وزن نوزادانی که تحت درمان دارو با دوز ۲۰ میلی‌گرم در روز قرار گرفتند افزایش نرمال را نشان نداد و پس از افزایش دوز دارو به ۸۰ میلی‌گرم در روز، کاهش معنادار وزن بدن هم در نوزادان مشاهده شد (۱۵). پژوهش دیگری نیز توسط لو (Lu) و همکاران بر روی موش‌های مصرف کننده آسیکلوویر صورت گرفت. آن‌ها برای گروه‌های مختلفی از موش‌ها دوزهای مختلفی از دارو را به صورت خوراکی تجویز کردند، پس از گذشت دوره‌ی تیمار، موش‌ها وزن‌کشی شده و نتایج آن نشان داد که با افزایش دوز مصرفی آسیکلوویر، وزن بدن موش کاهش پیدا می‌کند (۱۶). تیم تحقیقاتی پریور (Parivar) و همکاران به بررسی اثرات ناهنجاری‌زایی کرم موضعی آسیکلوویر ۵ درصد بر رشد و نمو جنین موش آزمایشگاهی Balb/c پرداختند. آن‌ها در مطالعات خود به این نتیجه رسیدند که پماد آسیکلوویر از طریق لیس زدن وارد بدن موش باردار شده و مانع رشد و نمو و اندام‌زایی جنین و در اکثر موارد باعث سقط می‌شود. همچنین جنین تحلیل رفته نیز در رحم مشاهده شد که دلیل بر متوقف شدن رشد جنین در مراحل اولیه

رشد و نمو بود. نقص‌های ساختاری (جمجمه و دم) و یک مورد اگزنسفالی و یک مورد فتق نافی در ناحیه شکمی نیز گزارش نمودند.این نتایج نشان داد که درمان پیش از تولد با آسیکلوویر می‌تواند باعث نقایص جدی ساختاری و عملکردی جنین شود (۱۷). شهات و همکاران نیز در مطالعه‌ای بر روی داروی ریباویرین (از خانواده داروهای آنالوگ نوکلئوزیدی) بر روی جنین موش دریافتند که مصرف این داروها می‌تواند وزن بدن و تعداد جنین‌ها را تحت‌تأثیر قرار دهد (۱۸).

نتایج حاصل از مطالعه حاضر نشانگر کاهش وزن معنادار رت‌های نژاد ویستار مادر در گروه تجربی سه نسبت به گروه کنترل بود که با دوزهای بالایی از والاسیکلوویر تیمار شدند، که با مطالعات مور، لو و شهات هم‌راستا بود. همچنین کاهش معنادار تعداد جنین‌ها در گروه تجربی سه نسبت به دیگر گروه‌ها مشاهده گردید که مطابق با بررسی‌های دیگر مطالعات در زمینه آنتی‌ویروس‌های آنالوگ نکلئوزیدی است که می‌تواند حاصل نقص‌های مادرزادی در ابتدای بارداری و جذب جنین باشد. در این مطالعه برخلاف پژوهش صورت گرفته توسط پریور و همکاران، هیچ سقط جنینی مشاهده نگردید. این نتایج هم راستای گزارشات مور و همکاران و برخلاف تحقیقات پریور و همکاران بود. در مطالعات انجام شده توسط هو (Hu) و همکاران که به بررسی اثر اسیکلوویر در موش‌های دیابتی پرداخته بودند، مشخص شد؛ در موش‌هایی که تحت درمان با آسیکلوویر قرار داشتند سطح استرس اکسیداتیو به میزان قابل‌توجهی کاهش یافت (۱۹). در پژوهش حاضر نیز با توجه به کاهش معنادار سطح مالون دی آلدئید در گروه تجربی یک با مصرف دوز ۱۰۰ و بالارفتن سطح مالون دی آلدئید در گروه تجربی دوم و سوم، همچنین افزایش معنادار سطح TAC در دوز ۱۰۰ و درگروه تجربی یک و کاهش شاخص TAC در گروه‌های تجربی دوم و سوم، می‌توان اذعان داشت این دارو در دوزهای پایین دارای خاصیت آنتی‌اکسیدانی است که نشان‌دهنده‌ی هم‌سو بودن پژوهش حاضر با مطالعه هو و همکاران است. در حقیقت مطابق پژوهش حاضر، از عوارض افزایش دوز دارو می‌توان به افزایش میزان شاخص مالون دی آلدئید و کاهش میزان TAC اشاره نمود. از آنجا که آسیکلوویر یک ضدویروس آنالوگ نوکلئوزیدی است، سایر آنتی‌ویروس‌های این گروه می‌توانند عملکردی شبیه به آسیکلوویر داشته باشند. پژوهشی توسط کارا (Kara) و همکاران بر روی تأثیر فاویپیراویر بر بافت کبد با استفاده از روش‌های هیستوپاتولوژیک و بیوشیمیایی انجام گرفت که در این پژوهش فاویپیراویر به مدت پنج و ده روز به موش‌ها تجویز شد تا اثرات سمی احتمالی آن بر کبد بررسی شود. نتایج مطالعه این محقق نشان داد تجویز فاویپیراویر منجر به افزایش قابل توجهی در سطوح سرمی ALT، AST و ALP می‌شود و این افزایش نشان‌دهنده آسیب کبدی است (۲۰). پرادو (Prado) و همکاران در یک مطالعه والاسیکلوویر را به‌عنوان یک عامل بالقوه برای آسیب کبدی ناشی از دارو در انسان‌ها شناسایی کرده‌اند و نشان دادند این دارو می‌تواند اثرات مشابهی در مدل‌های حیوانی داشته باشد. (۲۱). مطالعه‌ای دیگر توسط مامد (Mamede) و همکاران مبنی بر اثرات آزیدوتیمیدین AZT و آسیکلوویر بر کبد موش‌های باردار و جنین‌های آن‌ها انجام گرفت. در این مطالعه موش‌های باردار به گروه‌های مختلف تقسیم شدند و به آن‌ها آزیدوتیمیدین، آسیکلوویر یا ترکیبی از هر دو دارو تجویز شد. بررسی‌های مورفولوژیکی حاکی از این بود که کبد موش‌های باردار نسبت به کبد جنین‌ها حساسیت بیشتری به اثرات سمی داروها نشان می‌دهند چنانکه آسیکلوویر تغییرات مورفولوژیکی قابل‌توجهی در کبد موش‌های باردار (نکروز و تغییرات دژنراتیو ساختار هپاتوسیت‌ها) ایجاد کرد،

اما کبد جنین‌ها نسبت به اثرات سمی این دارو مقاومت بیشتری نشان دادند (۲۲).

بررسی حاضر نشان از افزایش معنادار آنزیم ALT در سرم خون رت‌های باردار در گروه تجربی سه نسبت به گروه کنترل داشت که این افزایش می‌تواند بیانگر آسیب به کبد باشد و نشان می‌دهد که داده‌های ما با بررسی‌های کارا و پرادو هم‌خوانی دارد. همچنین مشاهدات هیستوپاتولوژیکی کبد جنین (افزایش فضای سینوزوئید و آسیب ساختار بافتی کبد جنین رت‌ها) نشان‌دهنده آسیب به ساختار کبد جنین می‌باشد. نتایج این مطالعه با نتایج حاصل از پژوهش مامد و همکاران مطابقت دارد. تحقیقی توسط شعبان و همکاران انجام شد که هدف از آن، بررسی اثرات ریباویرین بر ایجاد ناهنجاری‌های فنوتیپی و ضایعات بافتی در جنین‌های موش‌های آلبینو بود. در این پژوهش به گروهی از حیوانات داروی ضدویروسی به‌صورت خوراکی خورانده شد. نتایج حاصل در گروه دریافت کننده‌ی دارو، حاکی از آسیب در بافت کبد جنین بود. این آسیب‌های بافتی شامل آسیب و تخریب سلول‌های هپاتوسیتی، افزایش تعداد ماکروفاژها و نکروز سلولی بود. این تحقیق نشان داد که ترکیبات ضدویروسی می‌توانند اثرات سمی مخربی بر اندام‌های حیاتی جنین داشته باشند (۲۳). در پژوهشی که مجدی و همکاران بر اثرات تراتوژنیک ریباویرین در رت‌های باردار انجام دادند، دریافتند بافت کبد جنین‌هایی که مادر آن‌ها تحت درمان با ریباویرین بوده است تغییرات دژنراتیو، خونریزی و نکروز سلول‌های کبدی را نشان می‌دهد. این محققین بیان کردند استرس اکسیداتیو نیز می‌تواند مرگ سلولی را القا کند، چنانکه استرس اکسیداتیو متوسط باعث آپوپتوز و استرس شدیدتر باعث نکروز می‌شود. این محققین پی بردند تجویز آنتی‌ویروس‌ها در دوران بارداری به‌طور قابل‌توجهی استرس اکسیداتیو در نواحی مختلف بدن جنین موش‌های صحرایی باردار را افزایش می‌دهد (۲۴). مطالعات هیستوپاتولوژیک پژوهش حاضر بر روی کبد جنین‌هایی که مادرشان تحت درمان با آسیکلوویر بودند نشان داد آسیکلوویر می‌تواند باعث به هم‌ریختگی بافت کبد و افزایش فضای سینوزوییدی شود. این یافته‌ها با نتایج پژوهش مجدی و همکاران هم‌خوانی داشت و هر دو نشانگر آسیب آنتی‌ویروس‌ها بر روی کبد جنین می‌باشد که شدت آسیب وابسته به دوز می‌باشد.

نتیجه‌گیری

بر اساس نتایج به‌دست‌آمده از ارزیابی‌های مورفولوژیکی، هیستوپاتولوژیک و بیوشیمیایی، مصرف داروی والاسیکلوویر در دوران بارداری به‌تنهایی موجب بروز ناهنجاری‌های ظاهری در جنین‌ها نمی‌شود. با این‌حال، افزایش دوز دارو به‌طور معناداری موجب کاهش میانگین تعداد جنین‌ها شد که می‌تواند ناشی از آسیب‌های بافتی در سطح میکروسکوپی باشد که بدون ایجاد سقط، رشد جنین‌ها را مختل کرده و منجر به کاهش تعداد جنین‌ها در دوران بارداری شده است. همچنین افزایش استرس اکسیداتیو با افزایش دوز والاسیکلوویر یکی دیگر از یافته‌های این پژوهش بود به‌گونه‌ای که سطح مالون‌دی‌آلدئید (MDA) افزایش بافت و ظرفیت آنتی‌اکسیدانی کل (TAC) کاهش یافت. همچنین، افزایش خفیف آنزیم‌های کبدی (ALT، AST، ALP) در مادران دریافت‌کننده دوزهای بالای دارو، بیانگر احتمال بروز آسیب‌های کبدی است. بررسی‌های بافت‌شناسی کبد جنین نشان‌دهنده به هم‌ریختگی بافت کبد و همچنین افزایش فضاهای سینوزوئیدی بود که به‌عنوان نشانه‌هایی از آسیب کبدی ناشی از دارو تفسیر می‌شود. بنابراین، با توجه‌به این شواهد، مصرف والاسیکلوویر در دوران بارداری باید با احتیاط

فراوان انجام شود و البته مطالعه اثرات بلندمدت این دارو بر سلامت جنین ضروری به نظر می‌رسد.

این مطالعه تحت حمایت مالی هیچ سازمان یا موسسه‌ای نبوده است.

تضاد منافع

هیچ‌گونه تعارض منافع توسط نویسندگان بیان نشده است.

References:

1.Lefkowitz EJ, Dempsey DM, Hendrickson RC, et al. Virus taxonomy: the database of the International Committee on Taxonomy of Viruses (ICTV). Nucleic Acids Res 2018; 46(D1): D708-D717. 10.1093/nar/gkx932

2.James C, Harfouche M, Welton NJ, et al. Herpes simplex virus: global infection prevalence and incidence estimates, 2016. Bull World Health Organ 2020; 98(5): 315-329. 10.2471/BLT.19.237149

3.Majewska A, Mlynarczyk-Bonikowska B. 40 years after the registration of acyclovir: do we need new anti-herpetic drugs?. Int J Mol Sci 2022; 23(7): 3431. 10.3390/ijms23073431

4.Shahar-Nissan K, Pardo J, Peled O, et al. Valaciclovir to prevent vertical transmission of cytomegalovirus after maternal primary infection during pregnancy: a randomised, double-blind, placebo-controlled trial. Lancet 2020; 396(10253): 779-785. 10.1016/S0140-6736(20)31868-7

5.Gagyor I, Madhok VB, Daly F, et al. Antiviral treatment for Bell's palsy (idiopathic facial paralysis). Cochrane Database Syst Rev 2019; 9(9): CD001869 . 10.1002/14651858.CD001869.pub9

6.Sheffield JS, Fish DN, Hollier LM, et al. Acyclovir concentrations in human breast milk after valaciclovir administration. Am J Obstet Gynecol 2002; 186(1): 100-102. 10.1067/mob.2002.119183

7.Coen DM. Antiherpesviral DNA polymerase inhibitors.In:Lafemina RL. Antiviral research: strategies in antiviral drug discovery. Philadelphia: Willy, 2009. 1-8. 10.1128/9781555815493.ch1

8.Sadler TW. Establishing the embryonic axes: prime time for teratogenic insults. J Cardiovasc Dev Dis 2017; 4(3): 15. 10.3390/jcdd4030015

9.Fang H, Li Q, Wang H, et al. Maternal nutrient metabolism in the liver during pregnancy. Front Endocrinol (Lausanne) 2024; 15: 1295677. 10.3389/fendo.2024.1295677

10.Mirzaei A, Mirzaei N, Mirzaei M, et al. Hepatoprotectivitve effect of Iranian grape seed and Jaft (a part of oak fruit) extracts against CCL4 induced-liver toxicity in rats. Iran South Med J 2011; 14(4): 230-239 http://ismj.bpums.ac.ir/article-1-301-fa.html

11.Karami M, Saeed Nia S, Ebrahimzadeh MA, et al. Study of therapeutic and histopathologic effects of corn silk's aqueous and metanolic extract against dosage induced by MDMA in isolated rat liver perfusion system. Iran South Med J 2014; 17(1): 21-32 http://ismj.bpums.ac.ir/article-1-501-fa.html

12.Stahlmann R, Klug S, Lewandowski C, et al. Prenatal toxicity of acyclovir in rats. Arch Toxicol 1988; 61(6): 468-479. 10.1007/BF00293693

13.Xing W, Gu L, Zhang X, et al. A metabolic profiling analysis of the nephrotoxicity of acyclovir in rats using ultra performance liquid chromatography/mass spectrometry. Environ Toxicol Pharmacol 2016; 46: 234-240. 10.1016/j.etap.2016.07.018

14.Helldén A, Lycke J, Vander T, et al. The aciclovir metabolite CMMG is detectable in the CSF of subjects with neuropsychiatric symptoms during aciclovir and valaciclovir treatment. J Antimicrob Chemother 2006; 57(5): 945-949. 10.1093/jac/dkl067

15.Moore HL Jr, Szczech GM, Rodwell DE, et al. Preclinical toxicology studies with acyclovir: teratologic, reproductive and neonatal tests. Fundam Appl Toxicol 1983; 3(6): 560-568. https://pubmed.ncbi.nlm.nih.gov/6662297/

16.Lu H, Han YJ, Xu JD, et al. Proteomic characterization of acyclovir-induced nephrotoxicity in a mouse model. PLoS One 2014; 9(7): e103185. 10.1371/journal.pone.0103185

17.Parivar K, Mohsenikouchesfahani H, Mohammadzadehasl B. Surveying Acyclovir side effects on developing embryos of Balb/C mice strain. MEDICAL SCIENCES 2006; 16 (4) :231-235. (Persien) http://tmuj.iautmu.ac.ir/article-1-106-en.html

18.Shahat EH, El Shabaka HA, Zakaria I, et al. Adverse effects of therapeutic doses of sofosbuvir and ribavirin on the liver of the developing mice embryos. Egypt J Exp Biol (Zool) 2021; 17(1): 51-66. 10.5455/egysebz.20210706095316

19.Hu Z, Zhou J, Han L, et al. Acyclovir alleviates insulin resistance via activating PKM1 in diabetic mice. Life Sci 2022; 304:120725. 10.1016/j.lfs.2022.120725

20.Kara A, Yakut S, Caglayan C, et al. Evaluation of the toxicological effects of favipiravir (T-705) on liver and kidney

in rats: biochemical and histopathological approach. Drug Chem Toxicol 2023; 46(3): 546-556. 10.1080/01480545.2022.2066116

21.Prado NM, Messias GC, SANTOS GO, Nunes VS, Schinonni MI, Paraná R. Prospective monitoring of drug use: drug-induced liver injury in a primary healthcare center. Arquivos de Gastroenterologia. 2019 Nov 7;56(4):390-3. 10.1590/S0004-2803.201900000-73

22.Mamede JA, Oliveira-Filho RM, Mora OA, et al. Hepatic and renal effects of azidothymidine and acyclovir on pregnant rats. Clin Exp Obstet Gynecol 2000; 27(3-4): 227-230. https://pubmed.ncbi.nlm.nih.gov/11214960/

23.Shaban RK. Effect Of Ribavirin in Causing Phenotypic Abnormalities and Histological Lesions in Albino Rat Fetuses and The Protective Role of Ginger Root Aqueous Extract. Review of International Geographical Education Online 2021; 11(12): 657-668. 10.48047/rigeo.11.12.63

24.Magdy M, El Ghareeb AE, Eldebss TM, et al. Investigation of the embryo-toxicity of the antiviral drug "Ribavirin" in Wistar rats during different gestation periods. Egyptian Journal of Basic and Applied Sciences 2023; 10(1): 396-409. 10.1080/2314808X.2023.2217650