فصلنامه طبّ جنوب
پژوهشکده زیست-پزشکی خلیج فارس
دانشگاه علوم پزشکی و خدمات بهداشتی درمانی بوشهر
سال چهاردهم، شماره ۱، صفحه ۱۶- ۹ (بهار ۱۳۹۰)

اثر مصرف مورفین خوراکی بر تکوین مجرای اپاندیم و طناب نخایی در جنین‌های موش بزرگ آزمایشگاهی نژاد ویستار

معصومه کاظمی[1*]، هدایت صحرایی[1]

[1] گروه فیزیولوژی و بیوفیزیک، دانشکده پزشکی، مرکز تحقیقات علوم اعصاب کاربردی، دانشگاه علوم پزشکی بقیه‌الله (عج)

چکیده

زمینه: مطالعات قبلی نشان داده است که مصرف مورفین در طی بارداری می‌تواند موجب تأخیر در نمو جنین و ایجاد نقایص جنینی گردد. این پژوهش به بررسی اثر مصرف مورفین توسط مادرباردار و اثر آن بر تکوین مجرای اپاندیم و طناب نخایی در جنین موش نژاد ویستار پرداخته است.

مواد و روش‌ها: در این تحقیق از موش‌ها با محدوده وزنی ۱۷۰-۲۰۰ گرم استفاده شد. گروه‌های آزمایش پس از بارداری، مورفین را با دوز میلی‌گرم در میلی‌لیتر ۰۵/ در آب آشامیدنی دریافت نمودند. گروه کنترل آب آشامیدنی دریافت می‌کردند. در روز ۱۷ بارداری موش‌های باردار با کلروفرم کشته شده و جنین‌ها به همراه رحم طی عمل جراحی از بدن حیوان خارج و به‌منظور فیکس شدن به مدت چهار هفته در محلول فرم آلدئید ۱۰ درصد قرار گرفتند. سپس جنین‌های فیکس شده مراحل پردازش بافتی را طی و پس از برش‌گیری (از ناحیه گردن) و رنگ‌آمیزی هماتوکسیلین- ائوزین از نظر تکوین مجرای اپاندیم و طناب نخایی به‌وسیله میکروسکوپی نوری و نرم‌افزار موتیک و SPSS مورد بررسی قرار گرفت.

یافته‌ها: کاهش شدید مساحت مجرای اپاندیم و افزایش سطح ماده سفید طناب نخایی در گروه آزمایش مشاهده شد همچنین افزایش سطح لایه خاکستری و تعداد سلول‌های ماده خاکستری طناب نخاع در گروه آزمایش نسبت به گروه کنترل قابل ملاحظه شد ($P<0/05$).

نتیجه‌گیری: این مطالعه نشان داد که مصرف مورفین در دوران بارداری باعث نقص تکوین مجرای اپاندیم و طناب نخایی در جنین می‌گردد. این آسیب ممکن است منشاء نقص عملکرد و تکوین دستگاه عصبی مرکزی در نوزادانی باشد که از مادران معتاد به دنیا آمده‌اند.

واژگان کلیدی: مورفین، ناهنجاری، جنین، موش صحرایی، تکوین، مجرای اپاندیم، طناب نخایی

دریافت مقاله: ۸۹/۵/۲۰- پذیرش مقاله: ۸۹/۷/۲۴

*تهران، دانشگاه علوم‌پزشکی بقیه‌الله (عج)، دانشکده پزشکی، مرکز تحقیقات علوم اعصاب کاربردی

E-mail:mkazemih@yahoo.com

[Downloaded from ismj.bpums.ac.ir on 2025-12-23]

مقدمه

اعتیاد به داروهای اپیوئیدی معضل جهان بشری امروزی است. مصرف کننده‌گان مواد اپیوئیدی کاملاً در معرض خطرات ناشی ار اعتیاد می‌باشند. مادران باردار گروهی از مصرف‌کنندگان را تشکیل می‌دهند که نه تنها خود بلکه جنین آنها در معرض آسیب‌های ناشی از اعتیاد می‌باشند. بر اساس مطالعات انجام شده بیشترین اثر تخریبی اپیوئیدها مربوط به سیستم عصبی می‌باشد، همچنین علائم زیادی در نوزادان مادران معتاد گزارش شده است. این کودکان ناهنجاری‌های رفتاری مانند بیش فعالی و کاهش توان ذهنی و کاهش توان تمایز حرکتی را نشان می‌دهد (۱ و ۲).

اهمیت دستگاه عصبی و فرآیند تکوین آن سبب شده است تا محققان تحقیقات گسترده‌ای را در سیستم عصبی مرکزی جنین متمرکز کنند (۵-۳). این پژوهش به بررسی تجربی اثر مصرف مورفین خوراکی توسط مادر باردار و اثرات ناشی از اعتیاد مادر بر طناب نخایی پرداخته است.

مطالعات نشان دادند که مصرف مواد مخدر در طی دوران بارداری منجر به تأخیر در تمایز جنین و بروز علائمی مانند کاهش وزن و نقایص عصبی همچون اسپینابیفیدا می‌گردد (۳ و ۶). طناب نخایی به‌عنوان واسط بین عضلات و مرکز سازماندهی بدن عمل می‌کند و نقش عمده‌ای در انتقال پیام‌های حسی و حرکتی دارد که هر گونه اختلال در عملکرد طناب نخایی سبب اختلال در دریافت پیام‌های حسی از طرف اندام‌ها و همچنین اختلال در انتقال پیام حرکتی به عضلات می‌شود که این علائم می‌تواند سبب ناهنجاری‌های عمده‌ی حسی و حرکتی نوزادان متولد شده گردد (۷ و ۸). دستگاه عصبی مرکزی از بطن‌ها و مجاری مغزی تشکیل شده است که بطن‌ها و مجاری مغزی وظیفه انتقال مایعه مغزی نخایی (CSF) را بر عهده دارند. مایع مغزی نخایی از بطن‌ها به سمت مجرای اپاندیم جریان می‌یابد و نقش مهمی در تغذیه سلول‌های دستگاه عصبی دارد (۱۱-۹). اطراف مجرای اپاندیم دارای سلول‌های عصبی اولیه یا نوروبلاست است که توان تقسیم بالایی دارند.

تجمع سلول‌های نروبلاست در اطراف مجرای اپاندیم آنها را تبدیل به ماده خاکستری طناب نخایی می‌کند و خارجی‌ترین لایه طناب نخایی که حاوی رشته‌های عصبی نوروبلاست (بخش ماده خاکستری) است از طناب نخایی خارج می‌شود (۱۱-۹). (CSF) توسط شبکه کروئید از بطن‌های جانبی شروع و پس از گذشتن از مجاری و بطن‌ها، باز جذب فضای زیر عنکبوتیه می‌شود و باقی‌مانده مایع مغزی نخایی در مجرای مرکزی (اپاندیم) جریان می‌یابد. مایع مغزی نخایی به‌عنوان مهم‌ترین منبع تأمین کننده‌ی مواد مغذی نقش عمده‌ای در تکوین سلول‌های دستگاه عصبی و عملکرد آنها دارد (۹ و۱۲). هرگونه اختلال در کاهش و افزایش ترشح مایع مغزی نخایی موجب ناهنجاری دستگاه عصبی می‌شود مثلا" افزایش غیرطبیعی ترشح (CSF) موجب ناهنجاری هیدروسفالی می‌شود که در اثر این ناهنجاری سطح بطن‌ها و مجرای مرکزی افزایش و ضخامت بافت مغزی کاهش می‌یابد (۱۲-۱۰).

بر اساس مطالعات گذشته مورفین از طریق گیرنده‌های اپیوئیدی‌مو، کاپا و سیگما اثرات خود را ظاهر می‌کند و فعال شدن این گیرنده‌ها منجر به کاهش آدنوزین منوفسفات حلقوی و افزایش خروج یون پتاسیم و کاهش ورود یون کلسیم به سلول می‌شود (۱۳ و ۱۴). از سوی دیگر یون کلسیم نقش مهمی در ترشح هورمون‌های استروژن وپروژسترون از جفت دارد که سبب پایداری و تکوین جنین می‌شود (۱۵ و ۱۶).

[Downloaded from ismj.bpums.ac.ir on 2025-12-23]

مورفین به‌دلیل کوچک مولکولی و محلول در چربی به راحتی از سد جفتی گذشته و بر جنین اثرات مخربی در تکوین لوله عصبی، صفحه عصبی و شبکه کروئید در موش بزرگ آزمایشگاهی (۳ و ۵) و نیز تکوین مخچه در موش کوچک آزمایشگاهی دارد (۴).

همچنین تحقیق قبلی ما نشان داد که اثر مورفین موجب کاهش سطح بطن‌های مغزی می‌شود (۵). از آنجایی که سطح بطن‌ها و مجرای مرکزی نقش عمده در جریان مایع مغزی نخایی دارد و مایع مغزی نخایی نقش عمده در تکوین و سرنوشت سلول‌های نوروبلاست دارد (۱۰ و ۱۱) و همچنین عملکرد سلول‌های دستگاه عصبی، که مستقیماً با تکوین و بقای فرد در ارتباط هستند، مطالعه حاضر به بررسی اثر تجویز خوراکی مورفین بر سطح مجرای اپاندیم همچنین سطح و تعداد سلول‌های ماده خاکستری نخاع در جنین موش‌های بزرگ آزمایشگاهی نژاد ویستار پرداخته است.

مواد و روش‌کار

در این پژوهش تجربی از موش صحرایی نژاد ویستار با میانگین وزنی ۱۷۰–۲۰۰ گرم استفاده شد. موش‌ها در قفس‌های ۲تایی و در درجه حرارت محیط (۱±۲۴ درجه سانتی‌گراد) با دوره نوری طبیعی (۱۲ ساعت روشنائی و۱۲ ساعت تاریکی) در حیوان‌خانه دانشگاه علوم پزشکی بقیه الله نگهداری شدند. در طول دوره آزمایش آب و غذای کافی در اختیار موش‌ها قرار گرفت. موازین اخلاقی کار با حیوانات آزمایشگاهی که مورد تأئید کمیته اخلاق دانشگاه علوم پزشکی بقیه‌الله بود هنگام کار با حیوانات آزمایشگاهی رعایت شد.

در این مطالعه سولفات مورفین تهیه شده از شرکت تماد ایران به‌صورت خوراکی استفاده گردید. موش‌ها به دو گروه تقسیم شده و هر گروه شامل شش سر موش بود. ۱۲ موش سالم ماده در گروه‌های دوتایی با یک موش نر بالغ جفت شدند و پس از حصول اطمینان از بارداری (با مشاهده توپی واژنی، وجود اسپرم در گسترش واژینال)، صبح روز بعد از موش‌های نر جدا شده و در همان گروه‌های دوتایی نگهداری گردیدند.

از این زمان به بعد (روز صفر بارداری)، گروه‌های آزمایشی مقدار ۰/۰۵ میلی‌گرم در میلی‌لیتر مورفین به صورت روزانه دریافت کردند (۱۷) (برای ۶ موش میلی‌گرم ۵ مورفین در ۱۰۰۰ میلی‌لیتر آب شرب لوله کشی شهر). میزان مورفین مصرفی برای۱۰ میلی‌لیتر آب به ازای هر۱۰۰ گرم وزن موش محاسبه گردید اما سعی بر این بود که هر مقدار آب مورد نیاز حیوان بود در اختیار قرار داده شود. در روز ۱۷ بارداری، موش‌ها با کلرفرم بی‌هوش شده و جنین‌ها به همراه رحم از بدن موش‌های مادر خارج و به محلول فرمالین ۱۰ درصد برای مدت یک ماه انتقال یافت. پس از یک هفته محلول فرمالین جنین‌ها تعویض شد و پس از این مرحله، جنین‌ها از آندومتر رحم جدا گردید و سپس جنین‌ها در دستگاه پردازش بافتی قرار گرفته و آماده قالب‌گیری شدند. برای قالب‌گیری، سرجنین‌ها (ناحیه گردن) را از بدن جدا کرده و داخل پارافین قرار گرفتند. سپس مراحل برش‌گیری (از ناحیه c1-c5 ناحیه گردن) از بلوک‌ها توسط میکروتوم (ساخت FIST آلمان) انجام شد و برش‌هایی به صورت عرضی (Transveral) و به ضخامت ۵ میکرومتر به صورت سریال تهیه گردید. این برش‌ها سپس روی لام‌ها قرار گرفته و به روش‌های هماتوکسیلین–ائوزین (H&E) رنگ‌آمیزی شدند (۱۸). پس از رنگ‌آمیزی و آماده‌سازی، لام‌ها مورد بررسی میکروسکوپی قرار گرفتند.

آنالیز داده‌ها:

اطلاعات به‌صورت میانگین±انحراف معیار بیان شدند.

[Downloaded from ismj.bpums.ac.ir on 2025-12-23]

نتایج حاصل توسط نرم افزارکامپیوتری SPSS نسخه ۹/۰۱ (SPSS Inc, Chicago, IL) مورد تجزیه و تحلیل آماری قرار گرفت. و از آزمون آماری (unpaird sample T-Test) استفاده شد. در تمام موارد (P<۰/۰۵) به‌عنوان مرز معنی‌دار در نظر گرفته شد.

سطح مجرای مرکزی، سطح ماده خاکستری طناب نخاع، همچنین سطح ماده سفید طناب نخاعی با نرم‌افزار موتیک اندازه‌گیری شد. با نرم‌افزار موتیک اندازه‌گیری بافت و با نرم‌افزار SPSS آنالیز داده‌ها و با نرم‌افزار Excl رسم نمودار صورت گرفت. دستگاه مورد استفاده شامل میکروسکوپی است که با یک رایانه و نمایشگر توسط یک نرم افزار ارتباط دارند. این نرم‌افزار علاوه‌بر این‌که امکان عکس‌برداری از لام‌ها را فراهم می‌آورد، توانایی اندازه‌گیری‌های مختلفی را هم دارد.

تعداد سلول‌های ماده خاکستری طناب نخاعی را شمارش کرده و تعداد آنها در گروهای کنترل با گروهای آزمایشی مورد مقایسه قرار گرفت. برای بررسی تعداد سلول‌ها از روش شمارش تصادفی (تعداد سلول‌ها در ۵ مربع ۲×۲ سانتی‌متری در یک مساحت ۱۰×۱۰ سانتی‌متری) در تصاویری با بزرگ-نمائی ۴۰۰x استفاده شد. به این‌منظور پس از تثبیت تصویر و مربع بزرگتر، تعداد سلول‌ها شمارش شد.

یافته‌ها

یافته‌های ما از این آزمایش نشان داد مصرف مورفین خوراکی توسط مادر باردار معتاد در روز ۱۷ بارداری سبب شد سطح مجرای اپاندیم در گروه آزمایش کاهش یابد. همچنین سطح ماده سفید نخاع و ماده خاکستری طناب نخایی در گروه آزمایش نسبت به‌گروه کنترل افزایش نشان داد. از طرف دیگر تعداد سلول‌های عصبی ماده خاکستری نخاع در گروه آزمایش نسبت به‌گروه کنترل در دستگاه عصبی جنین موش‌های بزرگ آزمایشگاهی نژاد ویستار افزایش را نشان داد.

نتایج آماری مطالعه نشان دهنده اختلاف سطح در مجرای اپاندیم و لایه خاکستری و سفید طناب نخایی همچنین اختلاف تعداد سلول‌ها ماده خاکستری نخاع در گروه آزمایش و گروه کنترل می‌باشد (نمودار۱ و ۲).

نمودار۱ اثر تجویز مورفین خوراکی برمجرای اپاندیم و طناب نخایی درجنین‌های ۱۷ روزه موش‌های باردار نژاد ویستار. اطلاعات به‌صورت میانگین ± انحراف معیار بیان شده است. تعداد نمونه‌ها در هر گروه ۶ سر بوده است (P< ۰/۰۵)* مرز معنی‌دار است.

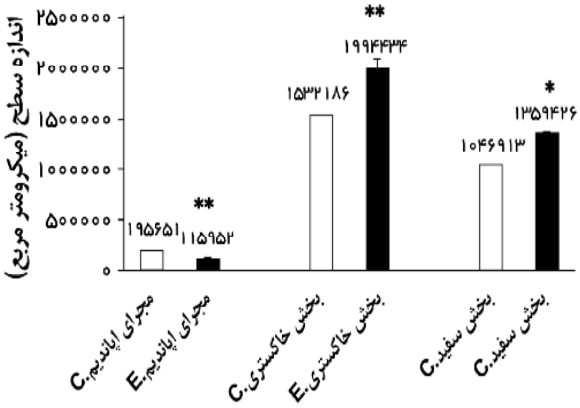

نمودار ۱) (P<۰/۰۵)* و (P<۰/۰۱)** و (P<۰/۰۱)** نشانگر معنی‌دار سطح مجرای اپاندیم و سطح لایه ماده خاکستری و ماده سفید طناب نخایی در گروه تجربی (E) نسبت به‌گروه کنترل (C) می‌باشد.

نمودار۲ اثر تجویز مورفین خوراکی بر سلول‌های ماده خاکستری طناب نخایی درجنین‌های ۱۷ روزه موش‌های باردار نژاد ویستار. اطلاعات به‌صورت میانگین ± انحراف معیار بیان شده است. تعداد نمونه‌ها در هر گروه ۶ سر بوده است (P<۰/۰۵) مرز معنی‌دار است.

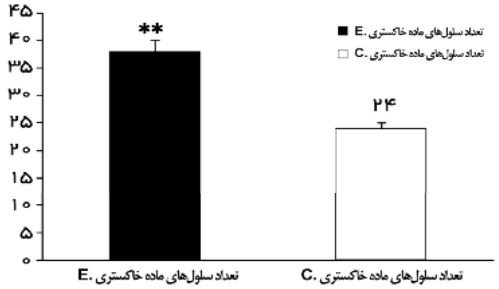

نمودار۲) (P<۰/۰۰۱) نشانگر معنی‌دار تعداد سلول‌های ماده خاکستری طناب نخایی در گروه تجربی (E) نسبت به گروه کنترل (C) می‌باشد.

[Downloaded from ismj.bpums.ac.ir on 2025-12-23]

مشاهدات شکل‌شناسی و شکل‌سنجی:

بررسی بافت‌ها از نظر مورفولوژی و مورفومتریک نشان داد که جنین‌های ۱۷ روزه مربوط به مادران گروه تجربی دارای سطح مجرای اپاندیم کمتری بوده اما سطح ماده خاکستری و ماده سفید در طناب نخایی در گروه تجربی نسبت به گروه کنترل افزایش نشان داد همچنین تعداد سلول‌های ماده خاکستری طناب نخاعی در گروه تجربی نسبت به گروه کنترل افزایش نشان داد (تصاویر A1، A2، A3، B1، B2 و B3).

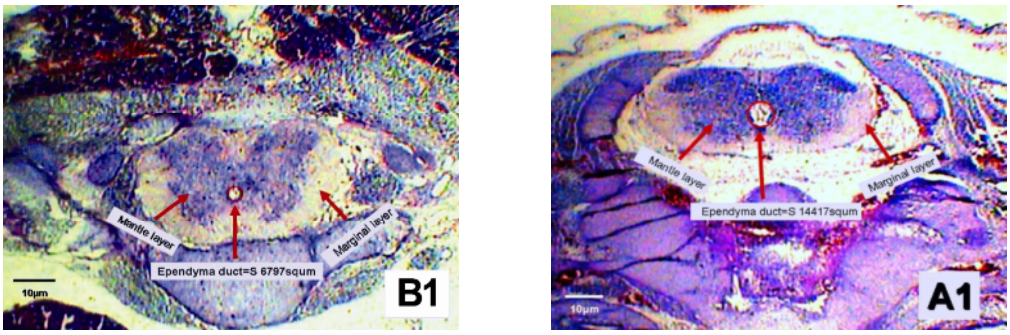

تصویر ۱) مجرای اپاندیم به‌همراه ماده خاکستری و ماده سفید طناب نخایی در جنین گروه کنترل (A۱) و آزمایش (B۱) با بزرگ‌نمائی X۴۰ با برش عرضی و رنگ‌آمیزی (E&H)، به تفاوت‌های بین دو تصویر از نظر مساحت مجرای اپاندیم (ependyma duct) و سطح ماده خاکستری (mantle layer) و ماده سفید (marginal layer) طناب نخایی در گروه آزمایش و کنترل توجه کنید.

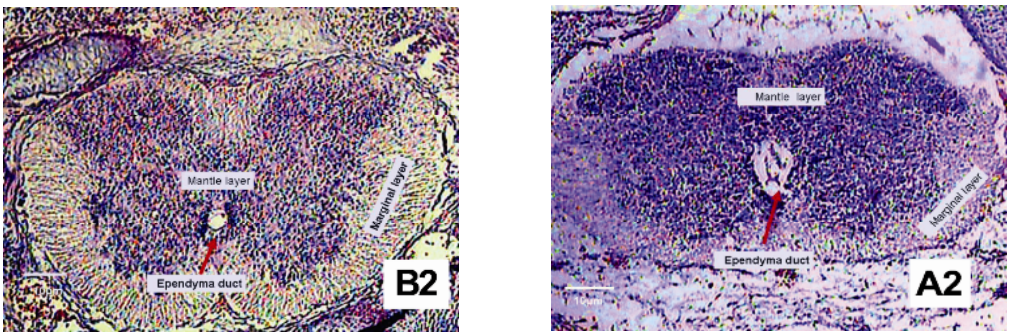

تصویر ۲) مجرای اپاندیم به‌همراه ماده خاکستری و ماده سفید طناب نخایی در جنین گروه کنترل (A۲) و آزمایش (B۲) با بزرگ‌نمائی X۱۰۰. با برش عرضی و رنگ‌آمیزی (E&H) به تفاوت‌های بین دو تصویر از نظر مساحت مجرای اپاندیم (ependyma duct) و سطح ماده خاکستری (mantle layer) و ماده سفید (marginal layer) طناب نخایی در گروه آزمایش و کنترل توجه کنید.

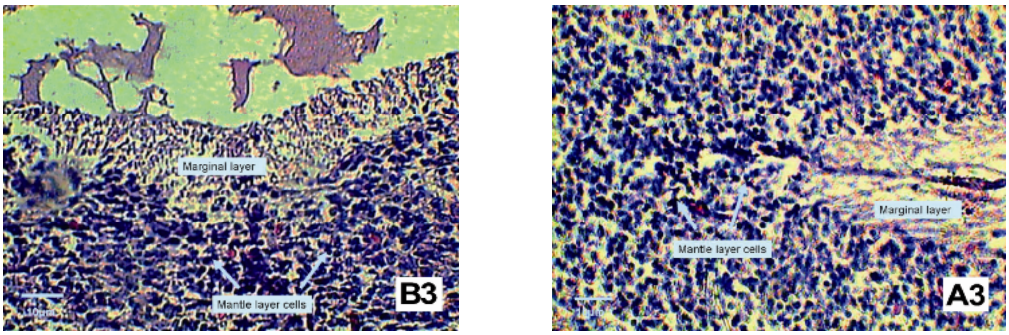

تصویر ۳) سلول‌های ماده خاکستری طناب‌نخایی در جنین گروه کنترل (A۳) و آزمایش (B۳) با بزرگ‌نمائی X۴۰۰ با برش عرضی و رنگ‌آمیزی (E&H) به تفاوت‌های بین دو تصویر از نظر تراکم نرون‌های عصبی ماده خاکستری (Mantle layer) طناب نخایی در گروه آزمایش و کنترل توجه کنید.

[Downloaded from ismj.bpums.ac.ir on 2025-12-23]

بحث

نتایج تحقیق نشان‌دهنده‌ی اثر مهاری مورفین بر تکوین مجرای اپاندیم و طناب نخایی جنین موش‌های نژاد ویستار می‌باشد.

در مطالعات گذشته اثر مهاری مورفین بر تکوین قسمت‌های مختلف دستگاه عصبی بررسی شده است (۵-۳) مصرف بی‌رویه داروهای اپیوئیدی و اعتیاد مادران باردار به این داروها اثرات جبران‌ناپذیری به جنین آنها وارد می‌کند (۷، ۱۰ و ۱۲).

بررسی‌های ما نشان داد که مصرف مورفین خوراکی سبب افزایش سطح ماده خاکستری و ماده سفید طناب نخایی شده است (نمودار۱). در ادامه بررسی شمار سلول‌های ماده خاکستری در گروه آزمایش افزایش نشان داد (نمودار۲). از آنجایی‌که سلول‌های اولیه عصبی (نوروبلاست) منحصراً بر اثر تقسیم سلول‌های نورواپی تلیال ایجاد می‌شوند، به‌طور کلی ویژگی سلول‌های کم تمایز را دارا می‌باشند که مورفین به‌عنوان محرک تقسیم سلول‌های نوروبلاست سبب ازدیاد سلولی البته به‌صورت غیرطبیعی می‌شود (۲۱-۱۹) افزایش تراکم سلول‌های عصبی ناهنجاری‌های جبران‌ناپذیری به‌دنبال خواهد داشت.

با افزایش تراکم سلول‌های عصبی سیناپس‌های حسی و حرکتی در بخش پشتی و شکمی طناب نخایی به‌طور غیرطبیعی افزایش می‌یابد. به‌دنبال این افزایش، تراکم رشته‌های عصبی بالارو و پایین‌رو طناب نخایی غیرطبیعی می‌شود. دستگاه عصبی مرکزی که به‌عنوان کنترل و هماهنگ کننده سایر دستگاه‌های بدن عمل می‌کند، به‌دنبال این تغییرات شاهد ناهنجاری‌های رفتاری و حرکتی نوزادان متولد شده از مادران معتاد خواهیم شد (۸ و ۱۹).

در مطالعه قبل ما اثر مورفین خوراکی سبب تأخیر در تکوین بطن‌ها (با کاهش سطح) و شبکه کروئید (با افزایش سطح) شد از آنجایی‌که عملکرد اصلی شبکه کروئید ترشح مایع مغزی‌نخاعی به بطن‌ها و مجاری مغزی می‌باشد هر گونه اختلال در عملکرد این شبکه سبب تغییر در حجم می‌شود. اثرات ناشی از تغییر حجم سبب تغییر در سطح بطن‌ها وسطح مجاری مغزی خواهد شد کاهش سطح بطن‌های جانبی از علائم ناهنجاری عکس بیماران هیدروسفالی است (۵ و ۱۰). با توجه به‌اینکه در مطالعه قبل مورفین سبب کاهش سطح بطن‌های مغزی که در اثر کاهش ترشح شده است، پس احتمالاً سطح مجرای اپاندیم (مجرای مرکزی) هم کاهش می‌یابد. در تحقیق حاضر نشان داده شد که اثر مورفین خوراکی سبب تأخیر در تکوین مجرای اپاندیم در جنین‌های رت ۱۷ روزه نژاد ویستار می‌گردد. بررسی‌های شکل‌شناسی و شکل‌سنجی نشان داد که جنین‌های مربوط به مادران گروه آزمایش دارای سطح مجرای اپاندیم کمتری بوده که با تحقیق قبل مطابقت دارد که می‌توان آنرا به اثر مورفین در کاهش حجم (CSF) نسبت داد.

می‌دانیم مایع مغزی نخایی پس از عبور از بطن‌ها در بطن چهارم جذب فضای زیر عنکبوتیه و بقیه مایع مغزی نخایی وارد مجرای اپاندیم می‌شود (۲۳-۲۱). در این مطالعه کاهش این مایع سبب کاهش سطح مجرای اپاندیم شده است (نمودار۱). عوارض این ناهنجاری به‌صورت کاهش سطح مجرای اپاندیم نمود پیدا کرده است، با کاهش سطح مجرای مرکزی می‌توان نتیجه گرفت که جریان (CSF) در مجرای اپاندیم کاهش و این نقص سبب کاهش اکسیژن‌رسانی و تغذیه به سلول‌های عصبی می‌شود که این نقص‌ها از عوامل اصلی تأخیر در تکوین طبیعی دستگاه عصبی به‌شمار می‌رود (۲۴ و ۲۵).

[Downloaded from ismj.bpums.ac.ir on 2025-12-23]

مورفین به‌دلیل اندازه کوچک مولکولی و نیز قابلیت حل شده بالا در چربی به راحتی از سدّ خونی گذشته و به جنین می‌رسد، گیرنده‌های اوپیوئیدی بر روی پرزها جفتی و عروق خونی شناسایی شده‌اند، تحریک این گیرنده‌ها توسط مورفین می‌تواند به بروز انقباض عروقی و کاهش خون‌رسانی به جنین منجر شود (۲۴ و ۲۶)، تجویز مورفین باعث رها شدن هورمون‌های استرسی مانند کورتیکوسترون می‌گردد و فعالیت کورتیکوسترون در معرض مورفین سبب افزایش فشارخون و پرخونی شبکه کروئید در رت می‌شود (۶، ۱۵ و ۲۷).

مورفین موجب تکثیر سلول‌ها و کورتیکواسترون در بعضی مواقع اثر مورفین را تقویت می‌کند، تکثیر غیرطبیعی سلول‌ها سبب اختلال در تکوین طبیعی سلول‌ها می‌شود، همچنین آزمایشات نشان دادند که وقتی رت‌های ماده و نر به‌صورت مزمن در معرض مورفین قرار می‌گیرند فعالیت‌های کورتیکوسترون افزایش می‌یابد (۲۰، ۲۶ و ۲۸).

مشاهدات میکروسکوپی بافتی تحقیق حاضر مبنی بر اثر مورفین بر افزایش تعداد سلول‌ها با مطالعات قبل منطبق می‌باشد. مورفین به‌عنوان محرک القای تکثیر سلولی عمل می‌کند با مداخله در تکوین طبیعی سلولی، با کوتاه کردن مرحله اینترفاز سلولی سبب تکثیر غیرطبیعی سلول‌های عصبی می‌شود که در واقع عملکرد اصلی سلول‌ها دچار اختلال می‌شود (نمودار ۲ و ۲۶). به‌طور کلی نتایج ما نشان داد که نقص تکوین طبیعی نرون‌های عصبی و رشته‌های عصبی واقع در سطح پشتی (حسی) و سطح شکمی (حرکتی) در جنین مادران باردار معتاد موجب اختلال در عملکرد رفتاری و حرکتی آنها خواهد شد. از طرفی دیگر هر نوع اختلال در تکوین طبیعی مجرای اپاندیم (مسیر عبور مایع مغزی نخایی و تعمین کننده مواد مغذی سلول‌های عصبی) می‌تواند سبب نقص در تکوین و عملکرد طبیعی سلول‌های سیستم عصبی مرکزی جنین گردد (۲۹ و ۳۰).

در یک نتیجه‌گیری کلی از این مطالعه مصرف مواد اپیوئیدی (مورفین) توسط مادران باردار سبب تأخیر در تکوین مجرای اپاندیم و طناب نخایی دستگاه عصبی مرکزی جنین رت‌های ۱۷ روزه می‌گردد که می‌تواند در مورد انسان نیز صادق باشد که نیازمند مطالعات بیشتر می‌باشد.

تشکر و قدردانی:

این تحقیق با حمایت مالی مرکز تحقیقات علوم اعصاب کاربردی دانشگاه علوم پزشکی بقیه‌الله (عج) انجام گرفت. بدین وسیله از زحمات و همکاری این عزیزان قدردانی می‌شود. همچنین از زحمات و همکاری بی‌شائبه گروه علوم تشریح دانشگاه بقیه الله (عج) کمال تشکر را دارد.

References:

1.Rosemary T N, Michael W, George DO . Respiratory Effects of Chronic in utero Methadone or Morphine Exposure in the Neonatal Guinea Pig. Neurotoxicol Teratol 2008; 30 : 448–54.
2.Chaitali G, Nicola M. Drug Permeation Across the Fetal Maternal Barrier. Mamm Brain Dev 2009; 110: 153-70.
3.Nasiraei Moghadam S, Sahraei H, Bahadoran H, et,al. Effects of maternal oral morphine consumption on neural tube development in Wistar rats. Brain Res Dev Brain Res 2005; 159: 12-7.
4.Sadraie SH, Kaka GR , Sahraei H, et,al . Effects of maternal oral administration of morphine sulfate on developing rat fetal cerebrum: A morphometrical evaluation. Brain Res 2008; 99: 23-33.
5.Kazemi M, Azarnia M, Sahraei H, et al. Oral morphine consumption delayed lateral ventricles and chroid plexus in Wistar rat embryos. Kowsar Med J 2009, 14: 11-20.

[Downloaded from ismj.bpums.ac.ir on 2025-12-23]

6.Nilsson C, Lindvall Axelsson M, Owman, C. Neuroendocrine regulatory mechanisms in the choroids plexus-cerebrospinal fluid system. Brain Res Rev 1992; 17: 109-38.
7.Kirby ML. Effects of Morphine on Spontaneous Activity of 18-Day Rat Fetus. Dev Neurosci 1979; 2: 238-44.
8.Guyton H. central nervous system. In: Bigdely M, Barzanjeh A, Ansari SH, editors. Medical Physiology. 10th ed. Tehran, Teimorzadeh; 2000: 535-671.
9.Janina Skipor J, Thiery JC. The choroid plexus. cerebrospinal fluid system: Undervaluated pathway of neuroendocrine signaling into the brain. Acta Neurobiol Exp 2008; 68: 414-28.
10.Thomas SW. central nervous system. Shacor M. Chehreh A. Langman Medical Embryology. chehreh 2004; 463-517.
11.Chodobski A, Szmydynger Chodobska J. Choroid plexus: target for polypeptides and site of their synthesis. Microsc Res Tech 2001; 52: 865-82.
12.Cserr HF .Role of secretion and bulk flow of brain interstitial fluid in brain volume regulation. Ann N Y Acad Sci 1988; 529: 9-20.
13.Sargeant TJ, Day DJ, Miller JH, et al. Acute in utero morphine exposure slows G2/M phase transition in radial glial and basal progenitor cells in the dorsal telencephalon of the E15.5 embryonic mouse. Eur J Neurosci 2008; 28: 1060-7.
14.Fang JI, Wang Z, Ning Wu, et al. Effects of aquaporin4 deficiency on opioid receptors characteristics in naive and chronic morphine-treated. Mice Acta Physiol Hung 2009; 457: 111-4.
15.Nock B, Cicero TJ, Wich M. Chronic exposure to morphine decreases physiologically active corticosterone in both male and female rats but by different mechanisms. J Pharmacol Exp Ther 1998; 286: 875-82.
16.Fowden AL, Forhead AJ, Coan PM , et al. The placenta and intrauterine programmin. J Neuroendocrinol 2008; 20: 439-50.
17.Nasiraei Moghadam S, Bahadoran H, Saeedabady S, et al. Oral administration of morphine delays neural plat development in rat embryos. physiol pharmacol 2008; 12: 314-9.
18.Wilson I, Gamble M. The hematoxylins and eosin. In: Bancroft JD, Gamble M, editors. Theory and practice of histological techniques. 5th ed. London: Churchill Livingston, 2002, 125-38.
19.Fürs S, Hosztaf I. The chemical and pharmacological importance of morphine analogues. Acta Physiol Hung 2008; 44; 1588-2683.
20.Sargeant TJ, Miller JH, Day DJ. Opioidergic regulation of astroglial/neuronal proliferation: where are we now?. J Neurochemistry 2008; 107: 883-97.
21.Strazielle N, Ghersi-Egea JF. Choroid plexus in the central nervous system: biology and physiopatholgy. J Neuropathol 2000; 59: 561-74.
22.Meco C, Oberascher G, Arrer E, et al. Beta-trace protein test: new guidelines for the reliable diagnosis of cerebrospinal fluid fistula. Otolaryngol Head Neck Surg 2008; 129: 508-17.
23.Khalili M, Semnanian S, Fatholahi Y. Caffeine increases paragigantocellularis neuronal firing rate and induces withdrawal signs in morphine dependent rats. Eur J pharmacol 2001; 412: 239-45.
24.Collins LR, Hall RW, Dajani NK, et al. Prolonged morphine exposure in utero causes fetal and placental vasoconstriction: A Case Report. J Matern Fetal Neonatal Med 2005; 17: 417-21.
25. Zhu H, Barr GA. Opioid withdrawal during development: are NMDA receptors indispensable?. Trends Pharmacol Sci 2001; 22: 404-8.
26.Global Scientific Consulting LLC 15 Colton St Farmington, CT 06032, USA the Effects of Morphine on Cell Proliferation. Prug Drug Res 2000; 55: 33-80.
27.Lindvall-Axelsson M, Hedner P, Owman C. Corticosteroid action on choroid plexus: reduction in Na+-K+-ATPase activity, choline transport capacity, and rate of CSF formation. Exp Brain Res 1989; 77: 605–10.
28.Wu LY, Chen JF, Tao PL, et al. Attenuation by dextromethorphan on the higher liability to morphine-induced reward, caused by prenatal exposure of morphine in rat offspring. J Biomed Sci 2009; 16: 106.
29.Abdelmelek JM, Cottet-Emard JM, Pequignot HB. Spinal cord monoaminergic system response to age and cold-acclimatization in Muscovy duckling. J Neural Trannsm 2000; 107: 1175-85.
30.Chi OZ, Hunter C, Liu X, et al. Effects of Fentanyl Pretreatment on Regional Cerebral Blood Flow in Focal Cerebral Ischemia in Rats. Pharmacology 2010; 85: 153-7.

[Downloaded from ismj.bpums.ac.ir on 2025-12-23]