



بررسی جذب پوستی ذرات نانو نقره بر پارامترهای عملکردی کلیه در موش نر

پریسا یارمحمدی سامانی^۱، مهران عربی^{۱*}، پرستو یارمحمدی سامانی^۲

^۱ گروه زیست‌شناسی، دانشکده علوم، دانشگاه شهرکرد

^۲ معاونت پژوهشی، دانشگاه علوم پزشکی شهرکرد

(دریافت مقاله: ۹۲/۶/۱ - پذیرش مقاله: ۹۲/۸/۲۰)

چکیده

زمینه: نانونقره یکی از پرکاربردترین نانومواد به کار رفته در محصولات مصرفی می‌باشد. با این حال سمیت پوستی این نانوذرات بر روی سلامتی انسان کمتر مورد توجه قرار گرفته است. این مطالعه به منظور بررسی اثر جذب پوستی نانوذرات نقره بر روی پارامترهای عملکردی کلیه صورت گرفته است.

مواد و روش‌ها: در این مطالعه تجربی، ۴۰ سر موش نر نژاد BALB/c به طور تصادفی به ۴ گروه ۱۰ تایی (گروه نانو نقره، کنترل مثبت، کنترل کاذب و کنترل منفی) تقسیم شدند. پس از بیهوشی عمومی و تراشیدن پشت همه حیوانات در نزدیکی ستون فقرات، سطح بانداژ در گروه نانونقره با ۵۰ میکرولیتر محلول نانونقره (۱۰۰ میکروگرم بر میلی‌لیتر)، در گروه کنترل مثبت به همان میزان محلول نیترات نقره (۱۰۰ میکروگرم بر میلی‌لیتر) و در گروه کنترل کاذب به همان میزان آب مقطر تیمار شد، سپس بانداژها در سطح پوست ثابت شدند، اما گروه کنترل منفی بدون تیمار و بانداژ بود. بعد از ۳ و ۷ روز، بانداژها را باز کرده و سطح سرمی کراتینین و نیتروژن اوره خون (BUN) اندازه‌گیری شد.

یافته‌ها: در روزهای سوم و هفتم، در گروه نانونقره، کراتینین تغییر معنی‌داری نشان نداد ($p > 0/05$)، اما سطح BUN افزایش معنی‌داری در مقایسه با سایر گروه‌ها نشان داد ($p < 0/05$). به علاوه تغییر معنی‌داری در پارامترهای عملکردی کلیه در روز هفتم در مقایسه با روز سوم وجود نداشت ($p > 0/05$).

نتیجه‌گیری: در این مطالعه افزایش معنی‌دار BUN در گروه نانونقره می‌تواند نشانگر اختلال در عملکرد کلیه باشد، بنابراین جذب پوستی نانونقره می‌تواند اثرات سمی بر روی عملکرد کلیه داشته باشد.

واژگان کلیدی: نانونقره، نیترات نقره، عملکرد کلیوی، کراتینین، نیتروژن اوره خون

* شهرکرد، دانشگاه شهرکرد، دانشکده علوم، گروه زیست‌شناسی

مقدمه

نانوذرات به طور معمول به عنوان ذراتی با اندازه ۱ تا ۱۰۰ نانومتر (۱) به شکل های مختلف، به صورت نرم یا سخت، محلول یا نامحلول، ممکن است دارای منشأ طبیعی مانند ویروس ها و منشأ مصنوعی، ساخته شده توسط انسان مانند دود سیگار و ساخته شده در آزمایشگاه، از طریق دستکاری مواد در مقیاس های اتمی، مولکولی و ماکرومولکولی باشند (۲).

نانونقره، یکی از پرکاربردترین محصولات فناوری نانو، با ویژگی های خاصی که مهم ترین آن ها رسانایی گرمایی، پایداری شیمیایی، فعالیت کاتالیزوری (۳) و طیف گسترده ای از فعالیت ضد میکروبی می باشد (۴)، به طور گسترده در وسایل جراحی، پماد زخم، پروتز باند مورد استفاده قرار می گیرد (۵). بنابراین انسان ها احتمالاً از طریق منابع مختلف در معرض نانو نقره قرار گرفته و این نانو ذرات می توانند از طریق خوردن، تماس پوستی، استنشاق، وارد بدن شده (۶) و ممکن است تأثیر منفی بر روی سلامتی داشته باشند (۷). بسیاری از مطالعات نشان می دهند که نقره آزاد شده از نانونقره در اکثر بافت ها از جمله کبد، کلیه، شش ها، طحال، مغز و خون توزیع می گردد (۸-۱۰). همچنین گزارش شده است که نانونقره می تواند در اندام های مختلف در شرایط آزمایشگاهی (in vitro) و همچنین در مدل های جانوری پستانداران در محیط زنده (in vivo) سمیت ایجاد نمایند (۱۱ و ۱۲) و سبب آسیب اندام ها گردند (۱۳). مصرف نقره کلوئیدی (سوسپانسیون نقره به شکل میکروذرات و یا نانوذرات در یک پایه ژلاتینی) نیز می تواند سبب مشکلات عصبی، آسیب کلیوی، سوزش پوست و سایر عوارض گردد (۱۴).

در مطالعه ای بر روی گروهی از کارگران در معرض ترکیبات نقره، عوارضی مانند تحریک تنفسی، کاهش دید در شب و کاهش کلیرانس کراتینین مشاهده شد (۱۵). بر اساس مطالعات صورت گرفته، نانونقره می تواند سبب آسیب غشاء سلولی (۶)، نکروز سلولی (۱۶)، کاهش عملکرد میتوکندری (۱۷) و کاهش بقاء سلول (۱۸) گردد. چرا که نانوذرات معمولاً وارد میتوکندری شده (۱۹) و با تولید گونه های اکسیژنی فعال (ROS)^۱ (هم در محیط زنده و هم در شرایط آزمایشگاهی) (۲۰) و نیز تولید رادیکال های آزاد می توانند سبب آسیب درون سلولی شوند (۲۱). طبق گزارش برخی مطالعات، با وجود افزایش قابل توجه تشکیل ROS توسط نانونقره، اثرات ژنوتوکسیک آن، در حضور آنتی اکسیدان ها یا جذب های رادیکال های آزاد، به طور معنی داری مهار می گردد (۱۲ و ۲۴-۲۲).

لازم به ذکر است که نوع سمیت نانوذرات، به ویژگی ها و مسیر ورود آن ها بستگی دارد (۲۱) و از ویژگی های نانوذرات می توان به اندازه (۲۵) و مورفولوژی آن ها (۲۶) اشاره کرد. گزارش شده است که نانونقره با اندازه ۱۵ نانومتر در مقایسه با ذرات نقره ۵۵ نانومتر، بیش از ده بار سطح ROS را افزایش می دهند که این نشان دهنده سمیت نقره به واسطه استرس اکسیداتیو می باشد (۲۷)، چرا که یکی از مهم ترین مکانیسم های سمیت ایجاد شده توسط اکسید فلزی و نانونقره، توانایی آن ها در ایجاد استرس اکسیداتیو است (۲۸). شکل های مختلف ذرات نیز می توانند سبب ایجاد پاسخ های بیولوژیکی مختلفی شوند که با شدت آسیب بافت یا سلول در ارتباط است. بر اساس گزارش چندین مطالعه بررسی

¹ Reactive Oxygen Species

پزشکی، احتمالاً جذب خون شده و بعد از تجمع در برخی از اندام‌ها مانند کبد و کلیه، می‌توانند سبب آسیب بافتی شوند و نیز قرار گرفتن در معرض دوزهای خاصی از یون‌های نقره، می‌تواند سبب مرگ شود (۳۷). بنابراین با توجه به کاربرد فراوان ذرات نانونقره در تهیه وسایل مصرفی پزشکی و نیز استفاده فراوان از محصولات پوشیده شده با نانونقره، بررسی سمیت این نانوذرات دارای اهمیت فراوانی می‌باشد و از آنجائی که مطالعات محدودی در رابطه با سمیت جذب پوستی این نانوذرات به خصوص بر روی پوست سالم صورت گرفته است، در این مطالعه به بررسی سمیت جذب پوستی نانونقره بر روی عملکرد کلیه در موش سوری نر پرداخته شد.

مواد و روش‌ها

در این مطالعه تجربی، ۴۰ سر موش سفید سوری نر نژاد بلب سی (Balb/c) با محدوده وزنی ۳۵-۳۰ گرم، تهیه شده از خانه حیوانات دانشگاه علوم پزشکی شهرکرد، در قفس‌های مناسب در خانه حیوانات شرایط دمایی و رطوبت مناسب و سیکل نوری ۱۲ ساعت روشنایی و ۱۲ ساعت تاریکی نگهداری شدند. تغذیه حیوانات از طریق پلیت‌های مخصوص حیوانات آزمایشگاهی صورت می‌گرفت و در این مدت آب کافی در دسترس حیوانات قرار داشت. حیوانات را با تزریق درون عضلانی ماده بیهوشی با ترکیبی از ۱۰ میلی‌لیتر کتامین، ۰/۵ میلی‌لیتر آسپارامازین، ۲ میلی‌لیتر دیازپام و کمتر از ۰/۵ میلی‌لیتر زایلازین به مقدار ۵۰ میلی‌گرم برکیلوگرم بیهوش کرده و موهای سطح پشتی حیوانات در ابعاد ۰/۹×۰/۹ سانتی‌متر مربع در نزدیکی ستون فقرات تراشیده شد، سپس حیوانات در چهار گروه ۱۰ تایی گروه نانونقره (تیمار با بانداژ آغشته به

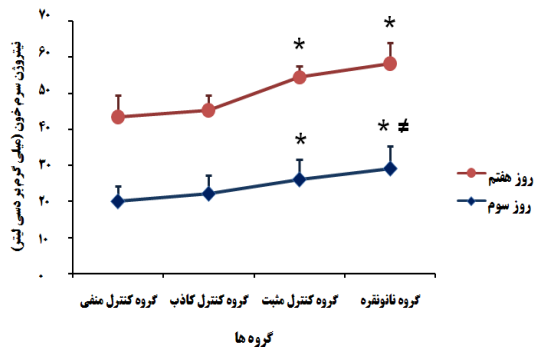
کننده سمیت نانوذرات، ذرات بلوری یا فیبری سمیت بیشتری را می‌توانند القا کنند، به‌علاوه پایداری بیشتری در بافت‌ها یا اندام‌ها دارند (۲۹). البته غلظت نانوذرات نیز در توزیع و اثر آن‌ها بر روی بافت‌ها مؤثر است (۳۰). در مطالعات دوزهای تکرار شونده برای بررسی تجمع نانوذرات، کبد و کلیه از جمله رایج‌ترین بافت‌های هدف می‌باشند. علاوه بر آن به نظر می‌رسد که جذب نانوذرات با اندازه آن‌ها رابطه معکوسی دارد (۱۰). در مطالعات بررسی سمیت نانونقره در مدت ۲۸ روز، ۹۰ روز و ۱۲ هفته، ثابت شده است که نقره به صورت وابسته به جنس در کلیه‌ها توزیع می‌گردد (۳۳-۳۱). در مطالعه بررسی سمیت خوراکی نانونقره (با اندازه ۷۰ نانومتر) با غلظت‌های مختلف به مدت ۳۰ روز، گزارش دادند که نانونقره می‌تواند سبب تغییرات هیستوپاتولوژی در کبد، طحال و کلیه شود (۳۴). در یک مطالعه بعد از بررسی جذب پوستی غلظت‌های مختلف نانونقره (اندازه کمتر از ۱۰۰ نانومتر) از جمله ۱۰۰۰، ۱۰۰ و ۱۰ میکروگرم بر میلی‌لیتر بر روی خوکچه هندی، در حالت حاد و تحت مزمن، تغییرات بافتی وابسته به زمان و همچنین وابسته به غلظت را در پوست، کبد و طحال همه‌ی حیوانات مورد مطالعه (۱۸) و نیز این محققین در مطالعه مشابه تغییرات بافتی وابسته به غلظت را در عضلات مشاهده کردند (۳۵). در مطالعه‌ای دیگر نیز پس از بررسی سمیت پوستی نانونقره (با اندازه‌های ۱۰، ۲۰ و ۳۰ نانومتر) در خرگوش‌ها، متوجه شدند که نانونقره با اندازه‌های کوچک‌تر بیشتر به پوست نفوذ می‌کند و می‌تواند اثرات پاتولوژیک بر روی اندام‌هایی مانند پوست، کبد و قلب داشته باشد (۳۶). گزارش شده است که یون‌های نقره آزاد شده از تعداد زیادی از وسایل

مورد مطالعه در طی دو دوره زمانی ۳ و ۷ روز می‌باشد ($p > 0/05$). همچنین تفاوت معنی‌داری میان تیمارهای روزهای سوم و هفتم مشاهده نشد ($p > 0/05$). همان‌طور که در نمودار ۱ نشان داده شده است.

جدول ۱) مقایسه‌ی سطح کراتینین در گروه‌های مورد مطالعه در روزهای سوم و هفتم

روز	روز سوم	روز هفتم	گروه
	۰/۴۴±۰/۰۶	۰/۴۳±۰/۰۷	کنترل منفی
	۰/۴۳±۰/۰۴	۰/۴۲±۰/۰۸	کنترل کاذب (تیمار آب مقطر)
	۰/۴۴±۰/۰۶	۰/۴۴±۰/۰۵	کنترل مثبت (تیمار نیترات نقره)
	۰/۴۵±۰/۰۴	۰/۴۵±۰/۰۵	تیمار نانوقره

بر اساس آزمون آنالیز واریانس یک طرفه تغییر معنی‌داری در میزان کراتینین گروه‌های مورد مطالعه در روزهای سوم و هفتم مشاهده نشد ($p > 0/05$). هر داده نشانگر $X \pm SD$ می‌باشد.



گروه‌ها

نمودار ۱) مقایسه سطح نیتروژن اوره خون در گروه‌های مورد مطالعه در روزهای سوم و هفتم آزمایش: * افزایش معنی‌دار نیتروژن اوره خون در مقایسه با گروه کنترل کاذب و گروه کنترل منفی در روز مطالعه ($P < 0/05$). \neq افزایش معنی‌دار نیتروژن اوره خون در مقایسه با گروه کنترل مثبت در روز مطالعه ($P < 0/05$). بر اساس آزمون آنالیز واریانس یک طرفه، افزایش معنی‌داری در مقدار نیتروژن اوره خون در گروه نانو نقره و گروه کنترل مثبت نسبت به گروه‌های کنترل کاذب و کنترل منفی در هر دو روز مطالعه و افزایش معنی‌داری در مقدار نیتروژن اوره خون گروه نانوقره نسبت به گروه کنترل مثبت در روز سوم مشاهده گردید ($P < 0/05$). همچنین تغییر معنی‌داری در نیتروژن اوره خون در روز سوم نسبت به روز هفتم مشاهده نشد ($p > 0/05$). هر داده نشانگر $X \pm SD$ می‌باشد.

در روز سوم مطالعه، مقدار BUN گروه نانوقره ($29/04 \pm 6/27$) نسبت به گروه کنترل مثبت ($22/14 \pm 5/07$) و گروه کنترل کاذب ($26/04 \pm 5/44$) و گروه کنترل منفی ($20/03 \pm 4/17$) به‌طور معنی‌داری افزایش یافت ($p < 0/05$) و نیز افزایش معنی‌داری در

نانوقره، گروه کنترل مثبت (تیمار با بانداژ آغشته به نیترات نقره)، گروه کنترل کاذب (تیمار با بانداژ آغشته به آب مقطر) و گروه کنترل منفی (بدون بانداژ و تیمار) قرار داده شدند. بر روی بانداژ گروه نانوقره به میزان ۵۰ میکرولیتر محلول ۱۰۰ میکروگرم بر میلی‌لیتر نانوقره (نانوقره مصرفی به‌صورت کلونیدی ۸۰۰۰ میکروگرم بر میلی‌لیتر با اندازه‌ی ۴۰ نانومتر و ساخت شرکت نانو شاپ) و بر روی بانداژ گروه کنترل مثبت، به همان میزان محلول ۱۰۰ میکروگرم بر میلی‌لیتر نیترات نقره و بر روی بانداژ گروه کنترل کاذب، به همان میزان آب مقطر ریخته شد و بر روی پوست بدون مو موش‌ها توسط چسب ثابت گردید. اما گروه کنترل منفی بدون بانداژ و تیمار نگهداری شد. بعد از گذشت ۳ و ۷ روز از زمان بانداژ کردن، موش‌ها را با ماده بیهوشی ذکر شده بیهوش کرده و پس از خونگیری و تهیه‌ی سرم خونی، پارامترهای عملکردی کلیه یعنی کراتینین با استفاده از کیت شرکت من و BUN با استفاده از کیت پارس آزمون اندازه‌گیری گردیدند. در تمامی موارد آزمایش، روش‌های استاندارد مربوط به ملاحظات اخلاقی کار با حیوانات رعایت گردید. تمامی داده‌ها به صورت: میانگین \pm انحراف استاندارد نمایش داده شدند. برای مقایسه میانگین داده‌ها از آزمون آنالیز واریانس یک طرفه به همراه مقایسه گروه‌های آزمایش به روش توکی استفاده گردید. بدین‌منظور نرم‌افزار SPSS (SPSS Inc، Chicago، USA) ویرایش ۱۷ به کار برده شد. سطح ($p < 0/05$) از نظر آماری معنی‌دار در نظر گرفته شد.

یافته‌ها

داده‌های موجود در جدول ۱ بیانگر افزایش غیر معنی‌دار کراتینین در گروه نانوقره در مقایسه با سایر گروه‌های

مقدار BUN گروه کنترل مثبت نسبت به گروه کنترل کاذب و گروه کنترل منفی مشاهده شد ($p < 0/05$). در روز هفتم BUN گروه نانونقره ($29/04 \pm 5/77$) نسبت به گروه‌های کنترل کاذب ($23/06 \pm 4/27$) و گروه کنترل منفی ($23/23 \pm 6/07$) افزایش معنی‌داری نشان داد ($p < 0/05$) اما این افزایش در BUN نسبت به گروه کنترل مثبت ($28/22 \pm 3/22$) معنی‌دار نبود ($p > 0/05$)، همچنین افزایش معنی‌داری در مقدار BUN گروه کنترل مثبت نسبت به گروه کنترل کاذب و گروه کنترل منفی مشاهده شد ($p < 0/05$). در این بین نیز تغییر معنی‌داری میان تیمارهای روزهای سوم و هفتم مشاهده نگردید ($p > 0/05$).

بحث

مطالعه حاضر نشان داد که در میان پارامترهای عملکردی کلیه تنها BUN در گروه دارای بانداژ حاوی نانونقره، در دو روز مورد مطالعه، نسبت به سایر گروه‌ها افزایش معنی‌داری یافت. البته گروه دارای بانداژ حاوی نیترات نقره نیز نسبت به گروه دارای بانداژ حاوی آب مقطر و گروه کنترل منفی افزایش نشان داد، اما تنها در روز سوم این افزایش معنی‌دار بود. همچنین تغییر معنی‌داری در پارامترهای مورد بررسی در روز سوم نسبت به روز هفتم مشاهده نشد.

لازم به ذکر است که هر گونه تغییر افزایشی در میزان این پارامترها می‌تواند نشان دهنده‌ی اختلال در عملکرد کلیه باشد.

رایمن - راسموسن (Ryman-Rasmussen) و همکاران (۲۰۰۶) نشان دادند که نانوذرات می‌توانند از طریق لایه شاخی شده‌ی پوست سالم به لایه اپیدرم و درم وارد شوند (۳۸). همچنین در مطالعه دیگر مشخص شد که نانوذرات مختلف بعد از ورود به لایه

درم وارد گردش خون می‌شوند (۳۹). تنگ (Tang) و همکاران (۲۰۰۹) پس از تزریق زیر جلدی نانونقره، توزیع و سمیت آن‌ها را مورد بررسی قرار دادند و دریافتند که این نانوذرات بعد از وارد شدن به گردش خون می‌توانند وارد اندام‌هایی مانند کلیه و کبد شوند (۴۰). البته در مطالعات قبلی در بررسی استنشاق نانونقره (با اندازه ۱۵ نانومتر) در موش‌ها، حضور مقدار کمی نقره در خون و انتقال آن به اندام‌های مختلف گزارش شده است (۴۱). سمیت نانونقره بر روی کبد و کلیه در مطالعه شنگ (Sheng) و همکاران (۲۰۰۸) به اثبات رسیده است (۴۲). بر اساس مطالعه واسیوکن (Wasukan) و همکاران (۲۰۱۲) مشخص شد که نقره نفوذ کرده از طریق پوست به عواملی مانند غلظت و اندازه نقره به کار رفته در فرمولاسیون محصولات نانویی بستگی دارد (۴۳). اخیراً در یک مطالعه سمیت سیستمیک و پوستی پانسمان‌های آماده حاوی نانونقره بر روی زخم‌های سوختگی موش‌های صحرایی بعد از ۲۱ روز مورد بررسی قرار گرفته است. این محققین تغییر معنی‌داری در مقدار کراتینین در گروه‌های مورد مطالعه مشاهده نکردند، اما افزایش معنی‌داری در مقدار اوره در گروه نیترات نقره (تیمار شده با نیترات نقره ۵ درصد) در مقایسه با گروه نانونقره گزارش دادند (۴۴). در مطالعه حاضر نیز در هر دو دوره زمانی (۳ و ۷ روز) تغییر معنی‌داری در مقدار کراتینین مشاهده نشد، اما افزایش معنی‌داری در BUN گروه دارای بانداژ حاوی نانونقره در مقایسه با گروه دارای بانداژ حاوی نیترات نقره مشاهده گردید. البته لازم به ذکر است که این مطالعه بر روی پوست سالم صورت گرفته و غلظت به کار رفته برای نانونقره و نیترات نقره یکسان می‌باشد و مطالعات نشان می‌دهد که نانوذرات نسبت به ذراتی با

BUN مشاهده نگردید (۵۰). پارک (Park) و همکاران (۲۰۱۰) نیز پس از بررسی مصرف خوراکی غلظت‌های مختلف نانو نقره (با اندازه ۴۲ نانومتر) در موش‌ها به مدت ۲۸ روز نتیجه مشابه‌ای در مورد پارامترهای عملکردی کلیه گزارش کردند (۱۰)، در بررسی سمیت مصرف خوراکی نانو نقره کلونیدی (با اندازه ۲۰-۱۰ نانومتر) با غلظت ۵۰۰۰ میلی‌گرم بر کیلوگرم به مدت ۱۴ روز نیز، تغییر معنی‌داری در کراتینین سرم خون موش‌ها گزارش نگردید (۵۱). با وجود اینکه اندازه نانوذرات در انتشار و سمیت آن‌ها در بافت‌ها نقش مهمی دارد (۲۵)، اما در مطالعات فوق در مورد مصرف خوراکی نانوذراتی با اندازه ۵۶ نانومتر (۵۰)، ۴۲ نانومتر (۱۰) و ۲۰-۱۰ نانومتر (۵۱)، اثر مشابه‌ای بر روی پارامترهای عملکردی کلیه گزارش شد.

بنابراین به نظر می‌رسد که فرضیه پیشنهادی و بجهوون (Wijnhoven) و همکاران (۳۰) و تغییرات شیمیایی پیشنهاد شده توسط لیو (Liu) و همکاران (۵۲) مورد تایید باشد، که سمیت نقره عمدتاً به علت یون‌های نقره آزاد شده و در بررسی سمیت ذرات نانو نقره، یون‌های نقره آزاد شده از نانو نقره می‌باشد. بنابراین پیشنهاد می‌شود که در بررسی سمیت نانوذرات نقره (هم در محیط زنده و هم در شرایط آزمایشگاهی)، میزان نانو نقره آزاد شده از این نانوذرات اندازه‌گیری گردد تا بهتر بتوان نتایج حاصل از مطالعه را توجیه کرد. البته لازم به ذکر است که در مطالعه بر روی جذب پوستی و سمیت نانوذرات، عواملی مانند اندازه، شکل، پوشش، خلوص، میزان تجمع و آگلوتیناسیون نانوذرات نیز در میزان جذب پوستی نانوذرات و سمیت آن‌ها موثر می‌باشند (۵۳). در مطالعه حاضر مشاهده تغییرات معنی‌دار در یکی از فاکتورهای

اندازه بزرگ‌تر اثر بیشتری دارند (۴۵). در مطالعه بریدچ-استول (Braydich-Stolle) و همکاران بر روی سمیت نانو نقره، تری‌اکسید مولیبدیم و آلومینیم بر روی ردیف سلول‌های زاینده موش نر (C18-4)، گزارش دادند که یک سمیت وابسته به غلظت برای تمامی نانوذرات وجود دارد در حالی که محلول‌های نمک آن‌ها اثر قابل توجهی ندارند و در بین این نانو ذرات، نانو نقره سمیت بیشتری دارد (۱۱). در مطالعه حاضر افزایش معنی‌داری نیز در مقدار BUN در گروه دارای بانداژ نیترات نقره در مقایسه با گروه کنترل کاذب (بانداژ حاوی آب مقطر) و گروه کنترل منفی مشاهده شد. گزارش شده است که نقره حتی زمانی که دارای اندازه بزرگ‌تر از نانو می‌باشد نیز دارای اثرات سمی است. بر اساس یک مطالعه موردی، مصرف نقره کلونیدی علاوه بر تغییر رنگ پوست سبب اختلالاتی مانند افزایش چربی خون، افزایش فشار خون و دیابت نیز شده است (۴۶). علاوه بر جذب پوستی (۴۷) به روش‌های دیگری مانند تنفس، دهان و تزریق درون وریدی می‌تواند وارد بدن شود (۴۸)، که اکثر مطالعات سمیت نانو نقره در این زمینه‌ها صورت گرفته است.

دانیل (Daniel) و همکاران (۲۰۱۰) در بررسی سمیت تزریق درون صفاقی دو غلظت مختلف نانو نقره محبوس در مونت موریلونیت (montmorillonite - Ag(۰) در موش‌های سوئسی، در غلظت‌های بالای نقره مونت‌موریلونیت تزریق شده، کاهش غلظت اوره و کراتینین را در ادراک مشاهده کردند (۴۹). در مطالعه کیم (Kim) و همکاران (۲۰۱۰) بعد از مصرف خوراکی ۹۰ روزه‌ی غلظت‌های مختلف نانو نقره (با اندازه ۵۶ نانومتر) در موش‌های صحرائی، مشاهده شد که نانو نقره در اندام‌های مختلف از جمله کلیه انباشته می‌گردد اما تغییر معنی‌داری در مقدار کراتینین و

نیز می‌تواند نتایج حاصل را بهتر توجیه نماید، همچنین با بررسی بافت کلیه، میزان آسیب وارده به کلیه مشخص‌تر خواهد شد. بنابراین این موضوع مطالعات بیشتری را می‌طلبد.

سپاس و قدردانی

این مقاله بخشی از طرح پژوهشی می‌باشد، لذا بدین‌وسیله از معاونت پژوهشی دانشگاه شهرکرد جهت تأمین هزینه اجرای طرح صمیمانه تشکر و قدردانی می‌گردد.

عملکردی کلیه (BUN) در هر دو دوره مطالعه، احتمالاً بتواند ایجاد اختلال در عملکرد کلیه و در نتیجه سمیت جذب پوستی نانوقره را بر روی عملکرد کلیه توجیه نماید. البته سنجش یون‌های نقره نیز می‌تواند شاخص مناسبی برای ارزیابی اثر این نانوذرات باشد. لذا برای رسیدن به نتایج قطعی‌تر می‌بایستی میزان یون‌های نقره موجود در خون و کلیه مورد ارزیابی قرار گیرد، به‌علاوه جهت بررسی میزان استرس اکسیداتیو ناشی از عملکرد ذرات نانوقره و یون‌های نقره، سنجش بیومارکرهای استرس اکسیداتیو

References:

1. Barnes CA, Elsaesser A, Arkusz J, et al. Reproducible comet assay of amorphous silica nanoparticles detects no genotoxicity. *Nano Lett* 2008; 8: 3069-74.
2. DeLouise LA. Applications of nanotechnology in dermatology. *J Invest Dermatol* 2012; 132: 964-75.
3. Vaidyanathan R, Kalishwaralal K, Gopalram S, et al. RETRACTED: Nanosilver—The burgeoning therapeutic molecule and its green synthesis. *Biotechnol Adv* 2009; 27: 924-37.
4. Rattanawaleedirojn P, Saengkiattiyut K, Sangsuk S. Antibacterial efficacy of nano silver finished fabric on *Staphylococcus aureus* and preliminary test on its safety. *J Nat Sci Issue on Nanotechnology* 2008; 7: 75-9.
5. Theivasanthi T, Alagar M. Anti-bacterial Studies of Silver Nanoparticles. *arXiv preprint arXiv:11010348* 2011.
6. Song XL, Li B, Xu K, et al. Cytotoxicity of water-soluble mPEG-SH-coated silver nanoparticles in HL-7702 cells. *Cell Biol Toxicol* 2012; 28: 225-37.
7. Shvedova AA, Kisin ER, Mercer R, et al. Unusual inflammatory and fibrogenic pulmonary responses to single-walled carbon nanotubes in mice. *Am J Physiol Lung Cell Mol Physiol* 2005; 289: L698-708.
8. Lankveld DPK, Oomen AG, Krystek P, et al. The kinetics of the tissue distribution of silver nanoparticles of different sizes. *Biomaterials* 2010; 31: 8350-61.
9. van der Zande M, Vandebriel RJ, Van Doren E, et al. Distribution, elimination, and toxicity of silver nanoparticles and silver ions in rats after 28-day oral exposure. *ACS Nano* 2012; 6: 7427-42.
10. Park E-J, Bae E, Yi J, et al. Repeated-dose toxicity and inflammatory responses in mice by oral administration of silver nanoparticles. *Environ Toxicol Pharmacol* 2010; 30: 162-8.
11. Braydich-Stolle L, Hussain S, Schlager JJ, et al. In vitro cytotoxicity of nanoparticles in mammalian germline stem cells. *Toxicol Sci* 2005; 88: 412-9.
12. Hackenberg S, Scherzed A, Kessler M, et al. Silver nanoparticles: evaluation of DNA damage, toxicity and functional impairment in human mesenchymal stem cells. *Toxicol Lett* 2011; 201: 27-33.
13. Knetsch ML, Koole LH. New strategies in the development of antimicrobial coatings: the example of increasing usage of silver and silver nanoparticles. *Polymers* 2011; 3: 340-66.
14. White JM, Powell AM, Brady K, et al. Severe generalized argyria secondary to ingestion of colloidal silver protein. *Clin Exp Dermatol* 2003; 28: 254-6.
15. Rosenman K, Seixas N, Jacobs I. Potential nephrotoxic effects of exposure to silver. *Br J Ind Med* 1987; 44: 267-72.
16. Ahmadi F, Branch S. Impact of different levels of silver nanoparticles (Ag-NPs) on performance, oxidative enzymes, and blood parameters in broiler chicks. *Pak Vet J* 2012; 32: 325-8.
17. Hussain SM, Hess KL, Gearhart JM, et al. In vitro toxicity of nanoparticles in BRL 3A rat liver cells. *Toxicol in Vitro* 2005; 19: 975-83.
18. Korani M, Rezayat S, Gilani K, et al. Acute

- and subchronic dermal toxicity of nanosilver in guinea pig. *Int J Nanomedicine* 2011; 6: 855-62.
19. Li N, Sioutas C, Cho A, et al. Ultrafine particulate pollutants induce oxidative stress and mitochondrial damage. *Environ Health Perspect* 2003; 111: 455-60.
 20. Oberdörster E. Manufactured nanomaterials (fullerenes, C60) induce oxidative stress in the brain of juvenile largemouth bass. *Environ Health Perspect* 2004; 112: 1058-62.
 21. Rastogi ID. Nanotechnology: safety paradigms. *J Toxi-col Environ Health* 2012; 4: 1-12.
 22. Kim HR, Kim MJ, Lee SY, et al. Genotoxic effects of silver nanoparticles stimulated by oxidative stress in human normal bronchial epithelial (BEAS-2B) cells. *Mutat Res Genet Toxicol Environ Mutagen* 2011; 726: 129-35.
 23. Asare N, Instanes C, Sandberg WJ, et al. Cytotoxic and genotoxic effects of silver nanoparticles in testicular cells. *Toxicology* 2012; 291: 65-72.
 24. Karlsson H, Gliga AR, Kohonen P, et al. Genotoxic and epigenetic effects of silver nanoparticles. *Toxicol Lett* 2012; 211: S40.
 25. Panyam J, Labhasetwar V. Biodegradable nanoparticles for drug and gene delivery to cells and tissue. *Adv Drug Deliv Rev* 2003; 55: 329-47.
 26. Sharma M. Understanding the mechanism of toxicity of carbon nanoparticles in humans in the new millennium: A systemic review. *Indian J Occup Environ Med* 2010; 14: 3-5.
 27. Carlson C, Hussain SM, Schrand AM, et al. Unique cellular interaction of silver nanoparticles: size-dependent generation of reactive oxygen species. *J Phys Chem B* 2008; 112: 13608-19.
 28. Møller P, Jacobsen NR, Folkmann JK, et al. Role of oxidative damage in toxicity of particulates. *Free Radic Res* 2009; 44: 1-46.
 29. Paddle-Ledinek JE, Nasa Z, Cleland HJ. Effect of different wound dressings on cell viability and proliferation. *Plast Reconstr Surg* 2006; 117: 110S-8S.
 30. Wijnhoven SW, Peijnenburg WJ, Herberts CA, et al. Nano-silver-a review of available data and knowledge gaps in human and environmental risk assessment. *Nanotoxicology* 2009; 3: 109-38.
 31. Kim YS, Kim JS, Cho HS, et al. Twenty-eight-day oral toxicity, genotoxicity, and gender-related tissue distribution of silver nanoparticles in Sprague-Dawley rats. *Inhal Toxicol* 2008; 20: 575-83.
 32. Sung JH, Ji JH, Park JD, et al. Subchronic inhalation toxicity of silver nanoparticles. *Toxicol Sci* 2009; 108: 452-61.
 33. Song KS, Sung JH, Ji JH, et al. Recovery from silver-nanoparticle-exposure-induced lung inflammation and lung function changes in Sprague Dawley rats. *Nanotoxicology* 2013; 7: 169-80.
 34. Sardari RRR, Zarchi SR, Talebi A, et al. Toxicological effects of silver nanoparticles in rats. *Afr J Microbiol Res* 2012; 6: 5587-93.
 35. Korani M, Rezayat SM, Ghamami SG. Silver nanoparticle induced muscle abnormalities: A sub-chronic dermal assessment in guinea pig. *J Pharmaceut Health Sci* 2012; 1: 21-9.
 36. Koochi MK, Hejazy M, Asadi F, et al. Assessment of dermal exposure and histopathologic changes of different sized nano-silver in healthy adult rabbits. *J Phys Conf Ser* 2011; 304: 1-9.
 37. Stepien KM, Morris R, Brown S, et al. Unintentional silver intoxication following self-medication: an unusual case of corticobasal degeneration. *Ann Clin Biochem* 2009; 46: 520-2.
 38. Ryman-Rasmussen JP, Riviere JE, Monteiro-Riviere NA. Penetration of intact skin by quantum dots with diverse physicochemical properties. *Toxicol Sci* 2006; 91: 159-65.
 39. Oberdörster G, Oberdörster E, Oberdörster J. Nanotoxicology: an emerging discipline evolving from studies of ultrafine particles. *Environ Health Perspect* 2005; 113: 823-39.
 40. Tang J, Xiong L, Wang S, et al. Distribution, translocation and accumulation of silver nanoparticles in rats. *J Nanosci Nanotechnol* 2009; 9: 4924-32.
 41. Ji JH, Jung JH, Kim SS, et al. Twenty-eight-day inhalation toxicity study of silver nanoparticles in Sprague-Dawley rats. *Inhal Toxicol* 2007; 19: 857-71.
 42. Tang J, Xi T. Status of biological evaluation on silver nanoparticles. *J Biomed Eng* 2008; 25: 958-61.
 43. Wasukan N, Kulthong K, Srisung S, et al. A method to evaluate potential dermal exposure to silver in nanoproducts. *Proceedings of NanoThailand 2012*; 2012: 1-4.
 44. Bidgoli SA, Mahdavi M, Rezayat SM, et al. Toxicity Assessment of Nanosilver Wound Dressing in Wistar Rat. *Acta Med Iran* 2013; 51: 203-8.
 45. Pal S, Tak YK, Song JM. Does the antibacterial activity of silver nanoparticles

- depend on the shape of the nanoparticle? A study of the gram-negative bacterium *Escherichia coli*. *Appl Environ Microbiol* 2007; 73: 1712-20.
46. Chang ALS, Khosravi V, Egbert B. A case of argyria after colloidal silver ingestion. *J Cutan Pathol* 2006; 33: 809-11.
47. Pronk ME, Wijnhoven SW, Bleeker E, et al. Nanomaterials under REACH. Nanosilver as a case study RIVM rapport 2009;601780003.
48. Edwards-Jones V. The benefits of silver in hygiene, personal care and healthcare. *Lett Appl Microbiol* 2009; 49: 147-52.
49. Daniel SK, Tharmaraj V, Sironmani TA, et al. Toxicity and immunological activity of silver nanoparticles. *Appl Clay Sci* 2010; 48: 547-51.
50. Kim YS, Song MY, Park JD, et al. Subchronic oral toxicity of silver nanoparticles. *Part Fibre Toxicol* 2010; 7: 20.
51. Maneewattanapinyo P, Banlunara W, Thammacharoen C, et al. An evaluation of acute toxicity of colloidal silver nanoparticles. *J Vet Med Sci* 2011; 73: 1417-23.
52. Liu J, Wang Z, Liu FD, et al. Chemical transformations of nanosilver in biological environments. *ACS Nano* 2012; 6: 9887-99.
53. Crosera M, Bovenzi M, Maina G, et al. Nanoparticle dermal absorption and toxicity: a review of the literature. *Int Arch Occup Environ Health* 2009; 82: 1043-55.

Original Article

Evaluation of Dermal Absorption of Nanosilver Particles on the Renal Function Parameters in Male Mice

P. Yarmohammadi-Samani¹, M. Arabi^{1*}, P. Yarmohammadi-Samani²

¹ Department of Biology, Faculty of Basic Sciences, University of Shahrekord, Shahrekord, Iran

² Vice Chancellor for Research Affairs, Shahrekord University of Medical Science, Shahrekord, Iran

(Received 23 Aug, 2013 Accepted 11 Nov, 2013)

Abstract

Background: Nanosilver is one of the most widely used nanomaterials in consumer products. However, little attention was paid to the dermal toxic of These particles on human health. This study aimed to examine the effect of nanosilver dermal absorption on renal function parameters.

Materials and Methods: In this experimental study, 40 male BALB/c mice were randomly divided into 4 groups of 10 (nanosilver, positive control, sham control and negative control groups). After general anesthesia and shaving the back of all animals in near the vertebral column, the Bandage surface was treated in the nanosilver group, with a volume of 50 microliters of the nanosilver solution (100 µg/ml), and in the positive control group with the same amount of silver nitrate solution (100 µg/ml), and in the sham control group with the same amount of distilled water, then the Bandages were fixed in the skin surface, but the negative control group was without treatment and bandage. After 3 and 7 days, the bandages had opened, and the serum levels of Creatinine (Cr) and Blood Urea Nitrogen (BUN) were measured.

Results: On 3 and 7 days, in nanosilver group, creatinine did not change significantly ($p > 0.05$), but BUN levels showed significant increase compared to other groups ($p < 0.05$). In addition, there wasn't significant changes in the renal function parameters in 7-day compared to 3-day ($p > 0.05$).

Conclusion: In this study, a significant increase in BUN of nanosilver group can be indicate kidney dysfunction, therefore nanosilver dermal absorption can be have the toxic effects on the kidney function.

Key words: Nanosilver Silver nitrate, Renal function, Creatinine, Blood urea nitrogen.

*Address for correspondence: Department of Biology, Faculty of Basic Sciences, University of Shahrekord, Shahrekord, IRAN;
E-mail: mehranarabi@yahoo.com