دوماهنامه طبّ جنوب
پژوهشکده زیست-پزشکی خلیج فارس
دانشگاه علوم پزشکی و خدمات بهداشتی درمانی بوشهر
سال بیست و یکم، شماره ۵، صفحه ۳۷۳ - ۳۶۲ (آذر و دی ۱۳۹۷)

Iran South Med J 2018; 21(5): 362-373

بررسی نقش استرادیول در همودینامیک ریه به دنبال تهویه با گاز هیپوکسی در موش‌های صحرایی ماده سیروزی شده

فرزانه کتابچی (PhD) [1*]، علی سپهری‌نژاد (MSc) [1]

[1] بخش فیزیولوژی دانشکده پزشکی، دانشگاه علوم پزشکی شیراز، شیراز، ایران

(دریافت مقاله: ۹۷/۱/۱۴ - پذیرش مقاله: ۹۷/۳/۲۱)

چکیده

زمینه: بیماری‌های کبدی ممکن است به طیف وسیعی از اختلالات ریوی با شیوع بالا در زنان منجر شود. هدف از این مطالعه، بررسی اثر آسیب کبدی به همراه برداشتن تخمدان (اوارکتومی) با و بدون استرادیول بر همودینامیک ریه در زمان تهویه مکانیکی حیوانات با گاز نورموکسی و هیپوکسی بود.

مواد و روش‌ها: ۴۰ موش صحرایی ماده نژاد **Sprague Dawley** به طور تصادفی به ۴ گروه اوارکتومی (**OVX**)، اوارکتومی با تزریق روزانه روغن کنجد به عنوان حلال استرادیول (**OVX+Oil**)، انسداد مجرای صفراوی مشترک به همراه اوارکتومی (**CBDL+OVX**) و با تزریق روزانه استرادیول (**CBDL+OVX+E_2**) تقسیم شدند. ۲۸ روز پس از جراحی روز اول، حیوانات بیهوش شدند. نمونه های خون دمی جهت اندازه‌گیری آنزیم‌های کبدی و متابولیت‌های اکسید نیتریک گرفته شدند. تراکئوستومی و کانول‌گذاری شریان و ورید فمورال انجام شدند. فشار شریانی و فشار سیستولی بطن راست (**RVSP**) در زمان تهویه مکانیکی حیوانات با گاز نورموکسی و هیپوکسی (اکسیژن ۱۰ درصد) ثبت شدند.

یافته‌ها: غلظت‌های **AST**، نسبت **AST/ALT**، بیلی‌روبین مستقیم و توتال، و استرادیول در گروه‌های **CBDL+OVX** و **CBDL+OVX+E_2** نسبت به گروه **OVX** افزایش معنی‌دار داشت و در گروه **CBDL+OVX+E_2** نسبت به گروه **CBDL+OVX** بیشتر بود. تنها در حیوانات گروه **OVX** تهویه با گاز هیپوکسی موجب افزایش **RVSP** نسبت به تهویه با گاز نورموکسی شد. همچنین، غلظت متابولیت‌های اکسید نیتریک در گروه **CBDL+OVX+E_2** نسبت به گروه‌های **OVX** و **CBDL+OVX** افزایش معنی‌دار داشت.

نتیجه‌گیری: استرادیول موجب تشدید آسیب کبدی میشود همچنین، اختلالات کبدی، پاسخ عروق ریوی به تهویه با گاز هیپوکسی را از بین می‌برد که بخشی از آن ممکن است مربوط به اثر استرادیول و تولید بیشتر اکسید نیتریک باشد.

واژگان کلیدی: فشار سیستولی بطن راست، انسداد مجرای صفراوی، استرادیول، اکسید نیتریک، هیپوکسی

*شیراز، بخش فیزیولوژی دانشکده پزشکی، دانشگاه علوم پزشکی شیراز، شیراز، ایران

Email: ketabchif@sums.ac.ir
***ORCID: 0000-0002-1157-3299**

[Downloaded from ismj.bpums.ac.ir on 2026-01-03]

مقدمه

سیروز کبدی ممکن است به طیف وسیعی از اختلالات ریوی منجر شود (۳-۱). مطالعات انسانی نشان می‌دهد میزان شیوع هیپرتانسیون شریان ریوی با منشاء مختلف در زنان بیشتر از مردان است (۴). برخی از محققین این تفاوت را به هورمون‌های جنسی نسبت می‌دهند. با این حال، نقش استروژن در هیپرتانسیون شریان ریوی به‌طور کامل شناخته نشده است و اثرات متناقض محافظتی و تشدید کننده آن به ترتیب از طریق گیرنده ERβ و ERα گزارش شده است (۷-۵). از طرفی، میزان استروژن خون حیوانات نر و ماده در اختلالات کبدی افزایش می‌یابد که ناشی از تولید استروژن در معده و عدم متابولیز شدن آن در اثر آسیب کبدی است (۱۰-۸). در مطالعات محدودی، رابطه بین استرادیول و هیپرتانسیون شریان ریوی پیامد بیماری‌های کبدی مطرح شده است. در یک مطالعه انسانی، گزارش شده تغییرات ژنتیکی درگیرنده استرادیول ERα و آنزیم آروماتاز ممکن است مستقل از جنس با ریسک هیپرتاسیون پورتی- ریوی در ارتباط باشد (۱۱). به هر حال، تاکنون مطالعه‌ای رابطه بین استرادیول و تغییرات همودینامیک ریوی پیامد بیماری‌های کبدی را بررسی نکرده بود.

انقباض عروق ریوی در پاسخ به هیپوکسی یک مکانیسم فیزیولوژیک است که با افزایش مقاومت عروق موضعی موجب تغییر مسیر خون از نواحی کم تهویه به سمت نواحی با تهویه بهتر می‌شود. بیماری انسدادی تنفسی مانند آسم در جنوب ایران شیوع بالایی دارد (۱۲). این بیماری‌ها با ایجاد هیپوکسی آلوئولی ممکن است در دراز مدت موجب هیپرتانسیون شریان ریوی شوند. استروژن از طریق گیرنده ERβ، هیپرتانسیون شریان ریوی در اثر تهویه با گاز هیپوکسی را کاهش می‌دهد (۷ و ۱۳) و برداشتن تخمدان پاسخ به هیپوکسی را تشدید می‌کند (۱۴). در دو مطالعه انسانی و حیوانی اختلالات کبدی، نشان داده شده پاسخ عروق ریوی به هیپوکسی آلوئولی کاهش یافته و یا از بین می‌رود (۱۵ و ۱۶). به هر حال، مطالعه‌ای در رابطه با تداخل اثر اختلالات کبدی و استروژن بر پاسخ عروق ریوی به هیپوکسی آلوئولی انجام نشده است.

با توجه به مطالعات قید شده در بالا، در مطالعه حاضر، به منظور بررسی نقش استروژن در اختلالات ریوی ناشی از بیماری‌های کبدی، مدل سیروز کبدی با انسداد کامل مجرای صفراوی مشترک (CBDL) بر روی موش صحرائی ماده نژاد Sprague dawley ایجاد شد. به منظور بررسی نقش استروژن، در گروهی از حیوانات CBDL شده، اوارکتومی انجام شد و در گروهی دیگر، اوارکتومی با تجویز روزانه داخل صفاقی استروژن همراه بود. بعد از ۲۸ روز، فشار سیستولی بطن راست به عنوان شاخصی از فشار سیستولی شریان ریوی، و فشار متوسط شریانی سیستمیک در شرایط تهویه مصنوعی با گاز نورموکسی و هیپوکسی در موش‌های صحرائی ماده بررسی شد. همچنین، آنزیم‌های کبدی، بیلی‌روبین و غلظت پلاسمائی استروژن و متابولیت‌های NO اندازه‌گیری و مقایسه شدند.

مواد و روش‌ها

دسته‌بندی و گروه‌های آزمایشی

این مطالعه تجربی بر اساس مقررات آئین نامه کمیته اخلاق پزشکی بر روی ۴۰ موش صحرائی ماده با نژاد Sprague Dawley در محدوده وزنی ۲۵۰-۲۰۰ گرم که در خانه حیوانات دانشگاه علوم پزشکی تحت شرایط استاندارد از نظر نور، تاریکی آب و غذا پرورش می‌یافتند انجام شد. حیوانات به صورت تصادفی به ۴

[Downloaded from ismj.bpums.ac.ir on 2026-01-03]

گروه یکسان اوارکتومی (OVX)، اوارکتومی با تزریق روزانه روغن کنجد به عنوان حلال داروی استرادیول (OVX+Oil)، انسداد کامل مجرای صفراوی و اوارکتومی (CBDL+OVX)، و انسداد کامل مجرای صفراوی همراه با اوارکتومی و تزریق استرادیول ($CBDL+OVX+E_2$) تقسیم شدند.

تعیین سیکل استروس

به منظور اطمینان از اثر هورمون‌های جنسی در گروه‌های آزمایش، کلیه حیوانات قبل از انجام جراحی از نظر مرحله چرخه استروس مورد ارزیابی قرار گرفتند. با استفاده از میکروپیپت حدود ۱۰ میکرولیتر نرمال سالین وارد واژن حیوانات کرده و سپس آسپیره شد. یک قطره از این مایع را روی لام گسترش داده و در دمای اتاق خشک کرده و با الکل ۷۰ درصد به مدت ۱ دقیقه شسته و اسمیر تهیه شده با استفاده از رنگ گیمسا رنگ‌آمیزی شدند. اسمیرها با استفاده از میکروسکوپ نوری (Zeizz، آلمان) ابتدا با لنز ۴ و ۱۰ و سپس با لنز ۴۰ مشاهده و بر اساس نوع و توزیع سلول‌ها، نوع فاز چرخه استروس حیوانات مشخص می‌شد. حیواناتی که در مرحله دیستروس بودند وارد مرحله جراحی می‌شدند (۱۹-۱۷).

روش انسداد مجرای مشترک صفراوی

در روز صفر، حیوانات با داروی کتامین (Alfsan، هلند) با دوز ۶۰ میلی‌گرم و زایلازین (Alfsan، هلند) با دوز ۱۰ میلی‌گرم در کیلوگرم وزن بدن به صورت داخل صفاقی بیهوش می‌شدند. با رعایت تکنیک‌های آسپتیک، شکم باز می‌شد. کبد و روده‌ها کنار زده و مجرای مشترک صفراوی مشخص و از بافت‌های اطراف جدا شده و با نخ سیلک ۳-۰ به طور کامل بسته و از وسط جدا می‌شد. (۲۰ و ۲۱)

روش اوارکتومی

پس از بیهوشی حیوانات، محل جراحی تراشیده و ضدعفونی شده و با دو برش ۰/۶ سانتی‌متری در دو طرف قسمت پایینی شکم، چربی متصل به رحم در معرض دید قرار می‌گرفت. با استفاده از فور سپس ظریف چربی متصل به رحم را گرفته و پس از در معرض قرار گرفتن تخمدان، شریان تخمدانی و محل اتصال تخمدان به رحم با نخ سیلک ۳-۰ بسته و تخمدان‌ها در هر دو طرف جدا می‌شدند (۲۲).

پروسیجر مربوط به تزریق روزانه استرادیول

در گروه‌های تحت درمان با استرادیول، پس از بیهوشی و جراحی روز صفر، داروی ۱۷ بتا استرادیول (Sigma، آلمان) روزانه در ساعات بین ۲ تا ۴ بعد از ظهر، با دوز ۱۰ میکروگرم بر کیلوگرم در روز به صورت محلول در روغن کنجد (Sigma، آلمان) به صورت زیر جلدی به مدت ۲۸ روز تزریق می‌شد (۲۳).

پروتکل روز ۲۸

آزمایش روز ۲۸ برای کلیه گروه‌های آزمایش یکسان بود. حیوانات با دوز ۶۰ میلی‌گرم در کیلوگرم وزن بدن با تیوپنتال سدیم به صورت داخل صفاقی بیهوش می‌شدند. نمونه‌های خون دمی جهت اندازه‌گیری آنزیم‌های کبدی، پروتئین و متابولیت‌های NO در میکروتیوپ حاوی EDTA ریخته، سانتریفیوژ (دور ۱۲۰۰۰ به مدت ۳ دقیقه) و در فریز ۷۰- نگهداری می‌شدند. همچنین به منظور اندازه‌گیری استرادیول، سرم خون جدا و در فریزر ۷۰- نگهداری می‌شد. آنزیم‌های کبدی، بیلی‌روبین پلاسما و استرادیول با استفاده از اسپکتروفتومتری و

[Downloaded from ismj.bpums.ac.ir on 2026-01-03]

متابولیت‌های NO از طریق روش گریس اندازه‌گیری شدند (۲۴). شریان و ورید فمورال سمت راست با کاتتر هپارینه کانول‌گذاری، قفسه سینه باز و کانول‌گذاری بطن راست با کاتتر هپارینه انجام و پس از مرحله استراحت، حیوانات به مدت ۱۰ دقیقه با دستگاه ونتیلاتور (Palmer، انگلستان) از هوای اتاق تهویه و سپس به مدت ۱۰دقیقه با گاز اکسیژن و در ادامه به مدت ۵ دقیقه با گاز هیپوکسی (اکسیژن ۱۰ درصد) تهویه می‌شدند. فشار شریانی و فشار سیستولی بطن راست در تمام مدت آزمایشات به طور مداوم با استفاده از سیستم پاورلپ (ADinstruments، استرالیا) ثبت می‌شدند (۲۵).

تجزیه و تحلیل آماری

توزیع نرمال داده‌ها با استفاده از آزمون کولموگروف-اسمیرنوف بررسی شد. مقایسه بین گروه‌ها با استفاده از آزمون ANOVA انجام شد و جهت تعیین مقدار تفاوت، از LSD post hoc استفاده شد. جهت مقایسه تغییرات قبل و بعد از تهویه با گاز هیپوکسی از t-test زوج استفاده شد. تمامی تجزیه و تحلیل‌های آماری با استفاده از نرم‌افزار SPSS ویرایش ۱۸ با در نظر گرفتن P<۰/۰۵ به‌عنوان سطح معنی‌دار صورت گرفت.

یافته‌ها

میانگین همه داده‌های آزمایش توزیع نرمال داشتند. میانگین غلظت‌های AST، ALT، نسبت AST/ALT، بیلی‌روبین مستقیم و توتال در گروه‌های CBDL+OVX و CBDL+OVX+E_2 نسبت به گروه‌های OVX و OVX+Oil با P<۰/۰۰۱ افزایش معنی‌داری داشتند. همچنین، میانگین غلظت‌های AST و نسبت AST/ALT با P<۰/۰۰۱ و بیلی‌روبین مستقیم و توتال در گروه CBDL+OVX+E_2 نسبت به گروه CBDL+OVX با P<۰/۰۱ بیشتر بودند. همچنین، وزن کبد در دو گروه CBDL+OVX و CBDL+OVX+E_2 نسبت به گروه OVX با P<۰/۰۰۱ بیشتر بودند. همچنین، تفاوتی در کلیه متغیرهای اندازه‌گیری شده بالا در بین گروه‌های OVX و OVX+Oil وجود نداشت (جدول ۱).

جدول ۱) آنزیم‌های کبدی، وزن کبد و رحم درگروه‌های آزمایش

	OVX	OVX+Oil	CBDL+OVX	CBDL+OVX+E_2	P value of ANOVA
AST(U/L)	۱۰۳/۷±۴/۷۵	۱۰۰/۸±۴/۱	۴۵۱/۴۲±۳۵/۱۵ ***	۷۴۵/۲۲±۸۰/۸۷ ***##	P<۰/۰۰۱
ALT(U/L)	۷۷/۲۷±۸/۹	۶۳/۷۳±۴/۶۵	۱۴۰/۲±۱۰/۲ ***	۱۴۰/۲±۱۲/۶۸ ***	P<۰/۰۰۱
AST/ALT ratio	۱/۴۷±۰/۰۸	۱/۶۲±۰/۱	۳/۶۸±۰/۳۳ ***	۵/۳۱±۰/۳۵ *** ###	P<۰/۰۰۱
D.Bilirubin(g/dl)	۰/۱±۰/۰۲	۰/۱±۰/۰۰	۳/۶۶±۰/۴۴ ***	۵/۸۱±۰/۳۳ *** ##	P<۰/۰۰۱
T.Bilirubin(g/dl)	۰/۳۱±۰/۰۳	۰/۲±۰/۰۰	۶/۸۷±۰/۸۵ ***	۹/۱۵±۰/۵۶ ***##	P<۰/۰۰۱
Liver weight(g)	۸/۱۶±۰/۳	۸/۱±۰/۲۶	۱۶/۵۵±۰/۸ ***###	۱۶/۳±۰/۸۷ ***###	P<۰/۰۰۱
Uterus weight(g)	۱۹۶/۶۴±۹/۸	۱۸۶/۹±۸/۷۸	۱۷۹/۷۵±۹/۵ ***###	۶۶۳/۶۷±۶۱/۱ ***###	P<۰/۰۰۱

نتایج به صورت میانگین ± انحراف معیار بیان شده است. تعداد حیوانات هر گروه ۱۰ عدد می‌باشد. ***p<۰/۰۰۱، مقایسه با گروه OVX؛ ###p<۰/۰۰۱، مقایسه با گروه CBDL+OVX؛ ##p<۰/۰۱، مقایسه با گروه CBDL+OVX.

میانگین غلظت‌های استرادیول در هر دو گروه CBDL+OVX و CBDL+OVX+E_2 نسبت به

[Downloaded from ismj.bpums.ac.ir on 2026-01-03]

گروه OVX با P<۰/۰۰۱ بیشتر بودند و در گروه CBDL+OVX+E_2 نسبت به گروه CBDL+OVX با P<۰/۰۱ بیشتر بود. وزن رحم در گروه CBDL+OVX تفاوتی با گروه OVX نداشت (P=۰/۶۵۶). اما در گروه CBDL+OVX+E_2 نسبت به گروه‌های OVX و CBDL+OVX با P<۰/۰۰۱ بیشتر بود. تفاوتی در غلظت استرادیول در بین گروه‌های OVX و OVX+Oil وجود نداشت (شکل A۱).

همچنین، وزن رحم در گروه CBDL+OVX+E_2 نسبت به سایر گروه‌ها با P<۰/۰۰۱ بیشتر بود (جدول ۱).

میانگین غلظت متابولیت‌های NO در گروه‌های CBDL+OVX و OVX تفاوت معنی‌داری نداشت (P=۰/۱۰۵). در گروه CBDL+OVX+E_2 نسبت به گروه OVX با P<۰/۰۰۱ و در مقایسه با گروه CBDL+OVX با P<۰/۰۱ افزایش معنی‌دار داشتند (شکل B۱).

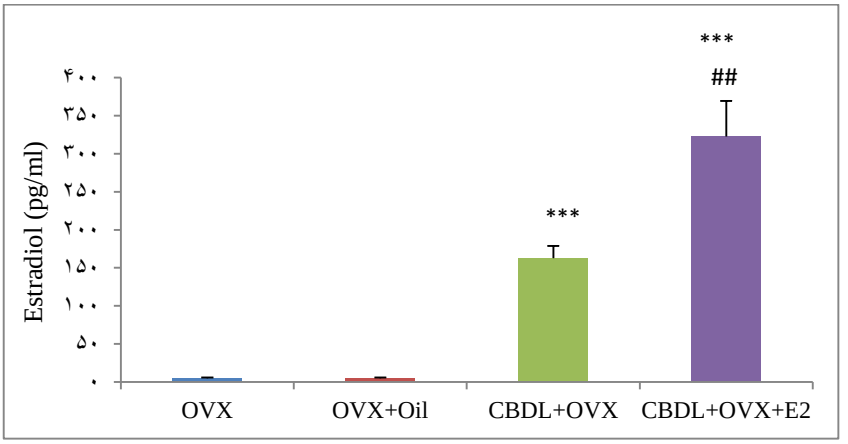

(A)

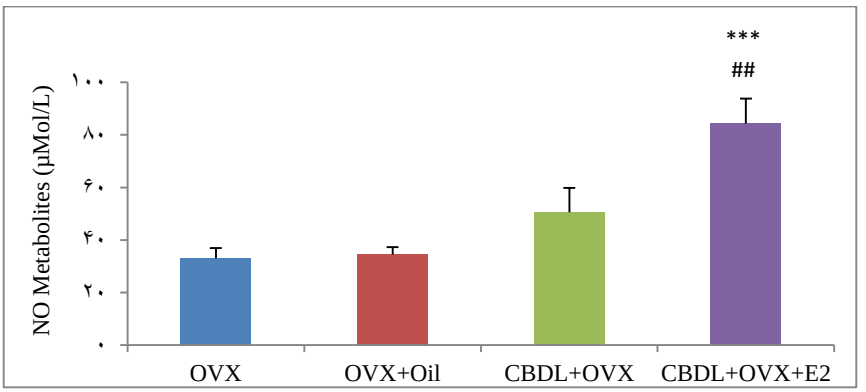

(B)

شکل ۱) غلظت‌های استرادیول سرم (A) و متابولیت‌های NO پلاسما (B) را در گروه‌های آزمایش نشان می‌دهد. نتایج به صورت میانگین ± انحراف معیار بیان شده است. آزمون ANOVA برای مقایسه میانگین غلظت استرادیول گروه‌ها با p=۰/۰۰۷ و برای متابولیت‌های NO با p<۰/۰۰۱ معنی‌دار می‌باشد. تعداد حیوانات هر گروه ۱۰ عدد می‌باشد. ***p<۰/۰۰۱، مقایسه با گروه OVX؛ ##p<۰/۰۱، مقایسه با گروه CBDL+OVX

Fig 1) The concentrations of serum estradiol (A) and plasma NO metabolites (B) in the experimental groups. Data are mean±SE. There are significant differences in the mean values of estradiol (P=0.007) and NO metabolites (P<0.001) using ANOVA. n=10 at each group. *** P<0.001 vs. the OVX group, ## P<0.01 vs. the CBDL+OVX group

میانگین پایه فشار سیستولی بطن راست (RVSP) در بین گروه‌های آزمایش تفاوتی نداشت. تهویه حیوانات

[Downloaded from ismj.bpums.ac.ir on 2026-01-03]

با گاز هیپوکسی موجب افزایش RVSP در گروه OVX نسبت به تهویه با گاز نورموکسی این گروه با P<۰/۰۵ شد. در گروه CBDL+OVX افزایش غیرمعنی‌دار داشت (P=۰/۰۶۷) و در گروه CBDL+OVX+E2 پاسخ به هیپوکسی کاملاً مهار شد (شکل ۲A). میانگین پایه فشار شریانی سیستمیک در گروه‌های آزمایش تفاوت معنی‌داری نداشت. اما تهویه حیوانات با گاز هیپوکسی موجب کاهش فشار شریانی سیستمیک در گروه‌های OVX و CBDL+OVX+E2 با P=۰/۰۰۱ و در گروه CBDL+OVX با P<۰/۰۵ نسبت به مقادیر پایه خود شدند (شکل ۲B).

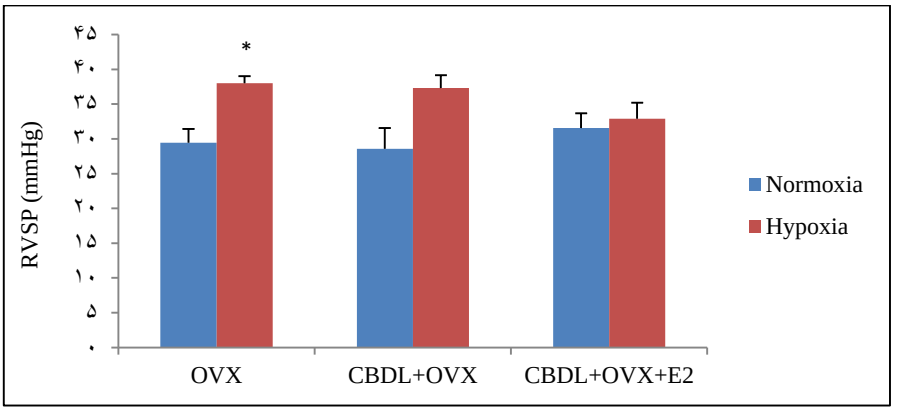

(A)

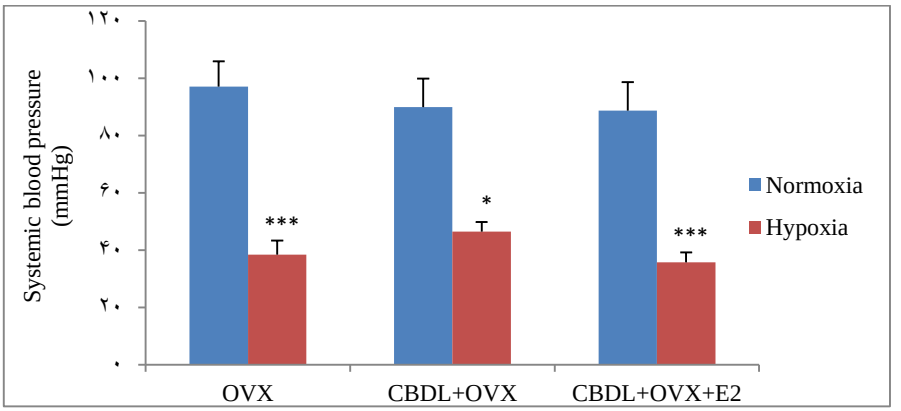

(B)

شکل ۲) فشار سیستولیک بطن راست (RVSP) (A) و فشار شریانی سیستمیک (B) را قبل (Normoxia) و بعد از تهویه با گاز هیپوکسی (Hypoxia) در گروه‌های آزمایش نشان می‌دهد. نتایج به صورت میانگین± انحراف معیار بیان شده است. تعداد حیوانات هر گروه ۱۰ عدد می باشد. ***p<۰/۰۰۱، *p<۰/۰۵، در هر گروه در مقایسه با قبل از مانور هیپوکسی

Fig 2) Right entricular systolic pressure (RVSP) (A) and systemic blood pressure (B) at before (Normoxia) and after ventilation with hypoxic gas (Hypoxia) in the experimental groups. Data are mean±SE. n=10 at each group. *** P<0.001, * P<0.05 comparison at before and after hypoxic maneuver

بحث

بیماری‌های کبدی به همراه سیروز و افزایش فشار ورید پورت، طیف وسیعی از اختلالات ریوی را از کاهش فشار شریان ریوی و افزایش اختلاف فشار اکسیژن

[Downloaded from ismj.bpums.ac.ir on 2026-01-03]

آلوئولی- شریانی در سندرم کبدی- ریوی گرفته تا افزایش فشار شریان ریوی در هیپرتاسیون پورتی- ریوی ایجاد می‌کنند. به هر حال، مکانیسم ایجاد کننده آن‌ها هنوز کاملاً مشخص نشده است. از طرفی، پاسخ عروق ریوی به هیپوکسی آلوئولی در مطالعات محدود انسانی و حیوانی سندرم کبدی- ریوی کاهش می‌یابد و یا از بین می‌رود (۱۶). اما رابطه بین استرادیول و تغییرات همودینامیک ریوی پیامد بیماری‌های کبدی بررسی نشده بود که در این مطالعه به آن پرداخته شد.

در مطالعه حاضر، غلظت‌های AST، بیلی‌روبین توتال و مستقیم در گروه CBDL+OVX+E_2 نسبت به گروه CBDL+OVX بیشتر بود اما وزن کبد در دو گروه یکسان بود. مطالعات انجام شده در این زمینه کم و نتایج آن متناقض است. به عنوان مثال، در یک مطالعه نشان داده شد اوارکتومی موجب پیشرفت فیبروز کبدی می‌شود (۲۶) و به بکار بردن آنالوگ استروژن، آسیب کبدی را کاهش می‌دهد (۲۷ و ۲۸). از طرفی نشان داده شده استروژن آسیب‌های کبدی را در زنان افزایش می‌دهد (۲۶ و ۲۹). در مطالعه حاضر سعی شد غلظت استرادیول مشابه شرایط فیزیولوژیک استفاده شود (۹). همچنین، حیوانات در مرحله دیستروس وارد مطالعه می‌شدند. بنابراین از نظر دوره جنسی همزمان بودند و تفاوت در غلظت استرادیول را نمی‌توان به تفاوت در دوره جنسی آن‌ها نسبت داد. جالب اینکه، در مدل CBDL میزان استروژن پلاسما حتی در مدل OVX افزایش یافت که تأیید کننده مطالعات دیگران است که پیشنهاد کردند در سیروز کبدی و در مدل CBDL تولید استروژن از معده افزایش می‌یابد و به دلیل آسیب کبد به سهولت حذف نمی‌شود (۱۰-۸). نکته قابل توجه اینکه وزن رحم در گروه CBDL+OVX علی‌رغم بالا بودن نسبی استرادیول کاهش یافت اما در گروه CBDL+OVX+E_2 نسبت به گروه همنام بدون استرادیول افزایش داشت. بنابراین، ممکن است در گروه CBDL+OVX سطح استرادیول خون برای حفظ وزن رحم کافی نباشد.

همان‌گونه که در بخش روش‌ها ذکر شد، در مرحله استراحت بعد از جراحی، حیوانات ابتدا با هوای اتاق و سپس با گاز اکسیژن تهویه مکانیکی می‌شدند. تهویه حیوانات با گاز هیپوکسی در گروه OVX موجب افزایش RVSP مطابق با نتایج دیگران شد (۳۰). جالب اینکه، مقادیر RVSP در گروه CBDL+OVX افزایش غیر معنی‌دار داشت و در گروه CBDL+OVX+E_2 کاملاً از بین رفت. نتایج این مطالعه مشابه مطالعات انسانی و حیوانی دیگران تأیید می‌کند پاسخ عروق ریوی به تغییرات فشار اکسیژن در اختلالات کبدی، دیگر از شرایط طبیعی تبعیت نمی‌کند (۱۵ و ۱۶) و این پاسخ در مطالعه ما بستگی به شدت و نوع اختلال کبدی هم داشت زیرا در گروه درمان شده با استرادیول که آسیب به کبد بیشتر بود پاسخ ریه به هیپوکسی ایجاد نشد. در مطالعات اختلالات کبدی گذشته هم نشان داده شده بود که پاسخ به هیپوکسی مهار می‌شود و یا کاهش می‌یابد (۱۵ و ۱۶). به هر حال، این پاسخ در حضور و عدم استرادیول در بیماری‌های کبدی بررسی نشده بود. با توجه به اینکه در مطالعه حاضر در هر دو گروه CBDL+OVX و CBDL+OVX+E_2، استرادیول افزایش پیدا کرد، می‌توان کاهش پاسخ‌دهی به هیپوکسی را به اثر بازدارنده استرادیول در افزایش فشار شریان ریوی هم نسبت داد (۷، ۱۳ و ۱۴).

همچنین، غلظت متابولیت‌های اکسید نیتریک در گروه CBDL+OVX+E_2 افزایش معنی‌داری نسبت به بقیه گروه‌ها داشت. بنابراین می‌توان نتیجه‌گیری کرد بخشی از مهار پاسخ به هیپوکسی مربوط به افزایش تولید اکسید

[Downloaded from ismj.bpums.ac.ir on 2026-01-03]

نیتریک می‌باشد. عروق ریه در مقایسه با عروق سیستمیک بسیار کم مقاومت هستند و بیشتر تحت تأثیر گشاد کننده‌های عروقی قرار می‌گیرد. همچنین، افزایش اکسید نیتریک را می‌توان به بیشتر بودن غلظت استرادیول در این گروه نسبت داد (۳۱). در رابطه با اثر بیماری‌های کبدی بر تولید اکسید نیتریک نتایج متناقضی وجود دارد. از یک طرف، مطالعات نشان می‌دهد تولید اکسید نیتریک در سیروز انسان و در مدل سیروز حیوانی افزایش می‌یابد (۳۲ و ۳۳) و اکسید نیتریک در تنظیم تون پایه عروقی ریه در مدل سیروز حیوانی نقش دارد (۱۶). از طرف دیگر، گزارش دیگران نشان می‌دهد میزان پروتئین مهارکننده آنزیم نیتریک اکسید سنتاز پلاسما در بیماران سیروز کبدی افزایش می‌یابد (۳۴ و ۳۵). تفاوت در شرایط آزمایشات و نوع اختلال کبدی ممکن است تعیین کننده افزایش یا کاهش اکسید نیتریک باشد (۳۶).

مقادیر پایه فشار شریانی سیستمیک در گروه‌های اوراکتومی مشابه نتایج دیگران تفاوت معنی‌داری نداشت گرچه در گروه‌های CBDL+OVX+E_2 و CBDL+OVX تمایل به کاهش داشت (۲۶). بنابراین، به نظر می‌رسد اوارکتومی به همراه بیماری‌های کبدی در مدت ۲۸ روز تأثیری کمی بر همودینامیک سیستمیک داشته باشد. این در حالی است که در گروه CBDL+OVX+E_2، غلظت متابولیت‌های اکسید نیتریک به صورت بارزی از دیگر گروه‌ها بیشتر بود. اکسید نیتریک یک گشاد کننده قوی است و انتظار می‌رفت که فشار خون شریانی را در این گروه به طور قابل توجهی کاهش دهد. به هر حال، ممکن است افزایش اکسید نیتریک در مدت ۲۸ روز با مکانیسم‌های جبرانی نظیر افزایش فشار پرشدگی عروقی و آزاد شدن منقبض کننده‌های عروقی در اوارکتومی تا حد قابل توجهی خنثی شده باشد (۳۷ و ۳۸). همچنین، فعالیت سمپاتیک اسپلانکنیک در مدل CBDL افزایش می‌یابد (۳۹). به طور کلی، اثرات توأم اوارکتومی، اختلال کبدی و تجویز استرادیول بر تولید منقبض کننده‌های عروقی تاکنون مطالعه نشده است و نیاز به بررسی در آینده دارد. تهویه با گاز هیپوکسی موجب کاهش معنی‌دار در فشار شریانی سیستمیک در کلیه گروه‌های آزمایش ناشی از اثر کاهش فشار اکسیژن بر کاهش مقاومت عروق محیطی شد. اثر کاهش فشار شریانی با ادامه هیپوکسی کاهش یافت که احتمالاً مربوط به افزایش فعالیت سیستم عصبی سمپاتیک می‌باشد (۳۹).

مشکلات و محدودیت‌ها

به دلیل محدودیت زمانی، آزمایشات در دوره‌های ۲۸ روزه انجام گردید. در حالی که به نظر می‌رسد با افزایش مدت زمان آزمایش می‌توان شبیه‌سازی بهتری با بیماری‌های کبدی مزمن در انسان انجام داد. همچنین، پروسیجر پیچیده آزمایش اندازه‌گیری مقاومت شریان ریوی و فشار پورت را به دلیل استرس فراوانی که به حیوانات وارد می‌کرد، امکان‌پذیر نساخت و همودینامیک ریه تنها از طریق اندازه‌گیری فشار بطن راست ارزیابی شد.

نتیجه‌گیری

در اختلالات کبدی، پاسخ عروق ریوی به تهویه با گاز هیپوکسی از بین می‌رود که بخشی از آن ممکن است مربوط به استرادیول و تولید بیشتر اکسید نیتریک باشد. استرادیول اختلالات کبدی ناشی از انسداد مجرای صفراوی را تشدید می‌کند و بنابراین ممکن است بخشی از تغییرات همودینامیک ریه مربوط به آسیب زیاد در کبد ایجاد شود. به هر حال، مطالعات بیشتری مورد نیاز

[Downloaded from ismj.bpums.ac.ir on 2026-01-03]

است تا تغییرات نوسازی عروقی ریوی را این شرایط مشخص کند.

سپاس و قدردانی

نویسندگان این مقاله از اعطای گرانت شماره ۱۱۸۰۳-۰۱-۰۱-۹۵ توسط معاونت پژوهشی دانشگاه علوم پزشکی شیراز جهت انجام این مطالعه به عنوان بخشی از پایان‌نامهٔ مقطع کارشناسی ارشد فیزیولوژی آقای علی سپهری‌نژاد تشکر می‌کنند. همچنین، از مرکز پزشکی مقایسه‌ای جهت در اختیار قرار دادن موش صحرائی سپاسگزاریم.

تضاد منافع

هیچ گونه تعارض منافع توسط نویسندگان بیان نشده است.

References:

1.Benjaminov FS, Prentice M, Sniderman KW, et al. Portopulmonary hypertension in decompensated cirrhosis with refractory ascites. Gut 2003; 52(9): 1355–62.

2.Yang YY, Lin HC, Lee WC, et al. Portopulmonary hypertension: distinctive hemodynamic and clinical manifestations. J Gastroenterol 2001; 36(3): 181-6.

3.Krowka MJ, Mandell MS, Ramsay MA, et al. Hepatopulmonary syndrome and portopulmonary hypertension: a report of the multicenter liver transplant database. Liver Transpl 2004; 10(2): 174-82.

4.Frost AE, Badesch DB, Barst RJ, et al. The changing picture of patients with pulmonary arterial hypertension in the United States: how REVEAL differs from historic and non-US Contemporary Registries. Chest 2011; 139(1): 128-37.

5.Umar S, Iorga A, Matori H, et al. Estrogen rescues preexisting severe pulmonary hypertension in rats. Am J Respir Crit Care Med 2011; 184(6): 715-23.

6.Tofovic SP, Zhang X, Jackson EK, et al. 2-Methoxyestradiol mediates the protective effects of estradiol in monocrotaline-induced pulmonary hypertension. Vascul Pharmacol 2006; 45(6): 358-67.

7.Lahm T, Albrecht M, Fisher AJ, et al. 17 beta-Estradiol attenuates hypoxic pulmonary hypertension via estrogen receptor-mediated effects. Am J Respir Crit Care Med 2012; 185(9): 965-80.

8.Kobayashi H, Yoshida S, Sun YJ, et al. Gastric estradiol-17beta (E2) and liver ERalpha correlate with serum E2 in the cholestatic male rat. J Endocrinol 2013; 219(1): 39-49.

9.Kobayashi H, Yoshida S, Sun YJ, et al. 17 beta-Estradiol in the systemic circulation derives mainly from the parietal cells in cholestatic female rats. J Endocrinol Invest 2016; 39(4): 389-400.

10.Kobayashi H, Yoshida S, Sun YJ, et al. Gastric estrogen increases pituitary estrogen receptor alpha and prolactin mRNAs during the different pathological conditions of the liver. Endocrine 2013; 43(1): 170-83.

11.Roberts KE, Fallon MB, Krowka MJ, et al. Genetic risk factors for portopulmonary hypertension in patients with advanced liver disease. Am J Respir Crit Care Med 2009; 179(9): 835-42.

12.Assadi T, Gheybi M, Shirkani A, Movahed A, Khoddami S, Ashourinejad A, et al. Study of Prevalence and Risk Factors of Asthma and Allergic Diseases Among School Children (6-7 and 13-14 years) Based on ISAAC Protocol in Jam City, Bushehr Province in 2014. Iran South Med J 2017;19(6):972-81.

13.Earley S, Resta TC. Estradiol attenuates hypoxia-induced pulmonary endothelin-1 gene expression. Am J Physiol Lung Cell Mol Physiol 2002; 283(1): L86-93.

14.Frump AL, Goss KN, Vayl A, et al. Estradiol improves right ventricular function in rats with severe angioproliferative pulmonary

[Downloaded from ismj.bpums.ac.ir on 2026-01-03]

hypertension: effects of endogenous and exogenous sex hormones. Am J Physiol Lung Cell Mol Physiol 2015; 308(9): L873-90.
15.Daoud FS, Reeves JT, Schaefer JW. Failure of hypoxic pulmonary vasoconstriction in patients with liver cirrhosis. J Clin Invest 1972; 51(5): 1076-80.
16.Nunes H, Lebrec D, Mazmanian M, et al. Role of nitric oxide in hepatopulmonary syndrome in cirrhotic rats. Am J Respir Crit Care Med 2001; 164(5): 879-85.
17.Marcondes FK, Bianchi FJ, Tanno AP. Determination of the estrous cycle phases of rats: some helpful considerations. Braz J Biol 2002; 62(4A): 609-14.
18.Cora MC, Kooistra L, Travlos G. Vaginal Cytology of the Laboratory Rat and Mouse: Review and Criteria for the Staging of the Estrous Cycle Using Stained Vaginal Smears. Toxicol Pathol 2015; 43(6): 776-93.
19.Gal A, Lin PC, Barger AM, et al. Vaginal fold histology reduces the variability introduced by vaginal exfoliative cytology in the classification of mouse estrous cycle stages. Toxicol Pathol 2014; 42(8): 1212-20.
20.Rodrigues DA, Da Silva AR, Serigiolle LC, et al. Constriction rate variation produced by partial ligation of the portal vein at pre-hepatic portal hypertension induced in rats. Arq Bras Cir Dig 2014; 27(4): 280-4.
21.Tag CG, Sauer-Lehnen S, Weiskirchen S, et al. Bile Duct Ligation in Mice: Induction of Inflammatory Liver Injury and Fibrosis by Obstructive Cholestasis. J Vis Exp 2015; (96): 52438.
22.Kim JL, Moon CW, Son YS, et al. Combined Effect of Bilateral Ovariectomy and Anterior Cruciate Ligament Transection With Medial Meniscectomy on the Development of Osteoarthritis Model. Ann Rehabil Med 2016; 40(4): 583–91.
23.Isaksson IM, Theodorsson A, Theodorsson E, et al. Methods for 17beta-oestradiol administration to rats. Scand J Clin Lab Invest 2011; 71(7): 583-92.
24.Miranda KM, Espey MG, Wink DA. A rapid, simple spectrophotometric method for simultaneous detection of nitrate and nitrite. Nitric Oxide 2001; 5(1): 62-71.
25.Ketabchi F, Bajoovand S, Adlband M, et al. Right ventricular pressure elevated in one-kidney, one clip Goldblatt hypertensive rats. Clin Exp Hypertens 2017; 39(4): 344-9.
26.Chang C-C, Lee W-S, Chuang C-L, et al. Effects of raloxifene on portal hypertension and hepatic encephalopathy in cirrhotic rats. Eur J Pharmacol 2017; 802: 36-43.
27.Luo F, Ishigami M, Achiwa K, et al. Raloxifene Ameliorates Liver Fibrosis of Nonalcoholic Steatohepatitis Induced by Choline-Deficient High-Fat Diet in Ovariectomized Mice. Dig Dis Sci 2015; 60(9): 2730-9.
28.Yasuda M, Shimizu I, Shiba M, et al. Suppressive effects of estradiol on dimethylnitrosamine-induced fibrosis of the liver in rats. Hepatology 1999; 29(3): 719-27.
29.Eagon PK. Alcoholic liver injury: influence of gender and hormones. World J Gastroenterol 2010; 16(11): 1377-84.
30.Xu D, Niu W, Luo Y, et al. Endogenous estrogen attenuates hypoxia-induced pulmonary hypertension by inhibiting pulmonary arterial vasoconstriction and pulmonary arterial smooth muscle cells proliferation. Int J Med Sci 2013; 10(6): 771-81.
31.White RE, Gerrity R, Barman SA, et al. Estrogen and oxidative stress: A novel mechanism that may increase the risk for cardiovascular disease in women. Steroids 2010; 75(11): 788-93.
32.Battista S, Bar F, Mengozzi G, et al. Hyperdynamic circulation in patients with cirrhosis: direct measurement of nitric oxide levels in hepatic and portal veins. J Hepatol 1997; 26(1): 75-80.
33.Oswald-Mammosser M, Rashid S, Boehm N, et al. Effect of the oestrogen receptor antagonist fulvestrant on the cirrhotic rat lung. Fundam Clin Pharmacol 2015; 29(3): 269-77.
34.Terao M, Takaki A, Maruyama T, et al. Serum Oxidative/anti-oxidative Stress Balance Is Dysregulated in Potentially Pulmonary Hypertensive Patients with Liver Cirrhosis: A Case Control Study. Intern Med 2015; 54(22): 2815-26.

[Downloaded from ismj.bpums.ac.ir on 2026-01-03]

35.Bosch J, Abraldes JG, Fernandez M, et al. Hepatic endothelial dysfunction and abnormal angiogenesis: new targets in the treatment of portal hypertension. J Hepatol 2010; 53(3): 558-67.
36.Laleman W, Omasta A, Van de Casteele M, et al. A role for asymmetric dimethylarginine in the pathophysiology of portal hypertension in rats with biliary cirrhosis. Hepatology 2005; 42(6): 1382-90.
37.Martin DS, Redetzke R, Vogel E, et al. Effect of ovariectomy on blood pressure and venous tone in female spontaneously hypertensive rats. Am J Hypertens 2008; 21(9): 983-8.
38.Lekontseva ON, Rueda-Clausen CF, Morton JS, et al. Ovariectomy in aged versus young rats augments matrix metalloproteinase-mediated vasoconstriction in mesenteric arteries. Menopause 2010; 17(3): 516-23.
39.Estrela HF, Damasio ES, Fonseca EK, et al. Differential Sympathetic Vasomotor Activation Induced by Liver Cirrhosis in Rats. PLoS One 2016; 11(4): e0152512.

[Downloaded from ismj.bpums.ac.ir on 2026-01-03]

Iran South Med J 2018; 21(5): 362-373

Original Article

The Role of Estradiol in Pulmonary Hemodynamics during Ventilation with Hypoxic Gas in Female Rats Subjected to Cirrhosis

F. Ketabchi (PhD)[1*], A. Sepehrinezhad (MSc)[1]

[1] Department of Physiology, School of Medicine, Shiraz University of Medical Sciences, Shiraz, Iran

(Received 3 April, 2018 Accepted 11 Jun, 2018)

Abstract

Background: Liver diseases may lead to a wide spectrum of pulmonary disorders with a high incidence in women. The aim of this study was to evaluate the effect of liver damage and ovariectomy with or without estradiol on pulmonary hemodynamics during ventilation of animals with normoxia and hypoxia gas.
Materials and Methods: Forty Sprague Dawley female rats were randomly divided into four groups of ovariectomy (OVX); ovariectomy with a daily injection of sesame oil, a solvent of estradiol (OVX+Oil); bile duct ligation with ovariectomy (CBDL+OVX) and associated with estradiol (CBDL+OVX+E_2). After 28 days of the first surgery, animals were anesthetized. Tail blood samples were taken to measure liver enzymes, estradiol and NO metabolites. Animals were tracheostomized and femoral vessels were cannulated. Then, arterial pressure and right ventricular systolic pressure were recorded during mechanical ventilation with normoxic and hypoxia gas (10% oxygen).
Results: AST, AST/ALT ratio, direct and total bilirubins, and estradiol in the CBDL+OVX and CBDL+OVX+E_2 groups were significantly higher than those in the OVX group, and they were higher in the CBDL+OVX+E_2 group than those in the CBDL+OVX group. Ventilation of animals with hypoxia gas resulted in an increase in right ventricular systolic pressure (RVSP) only in the OVX group compared to its own base values. The plasma concentration of NO metabolites in the CBDL+OVX+E_2 group was significantly higher than that in other groups.
Conclusion: Estradiol worsen the liver disorders. Furthermore, pulmonary vascular response to hypoxia gas is disrupted in liver disorders, which may be partly linked to the effect of estradiol and NO productions.

Keywords: RVSP, CBDL, Estradiol, NO, Hypoxia

©Iran South Med J.All right sreserved

Cite this article as: Ketabchi F, Sepehrinezhad A, The Role of Estradiol in Pulmonary Hemodynamics during Ventilation with Hypoxic Gas in Female Rats Subjected to Cirrhosis. Iran South Med J 2018;21(5):362-373

Copyright © 2018 Ketabchi, et al This is an open-access article distributed under the terms of the Creative Commons Attribution-noncommercial 4.0 International License which permits copy and redistribute the material just in noncommercial usages, provided the original work is properly cited.

[*] *Address for correspondence:* Department of Physiology, School of Medicine, Shiraz University of Medical Sciences, Shiraz, Iran. E.mail: ketabchif@sums.ac.ir
*ORCID: 0000-0002-1157-3299

Website: http://bpums.ac.ir
Journal Address: http://ismj.bpums.ac.ir

[Downloaded from ismj.bpums.ac.ir on 2026-01-03]